This is a digital copy of a book that was preserved for generations on library shelves before it was carefully scanned by Google as part of a project to make the world's books discoverable online.

It has survived long enough for the copyright to expire and the book to enter the public domain. A public domain book is one that was never subject to copyright or whose legal copyright term has expired. Whether a book is in the public domain may vary country to country. Public domain books are our gateways to the past, representing a wealth of history, culture and knowledge that's often difficult to discover.

Marks, notations and other marginalia present in the original volume will appear in this file - a reminder of this book's long journey from the publisher to a library and finally to you.

Usage guidelines

Google is proud to partner with libraries to digitize public domain materials and make them widely accessible. Public domain books belong to the public and we are merely their custodians. Nevertheless, this work is expensive, so in order to keep providing this resource, we have taken steps to prevent abuse by commercial parties, including placing technical restrictions on automated querying.

We also ask that you:

+ *Make non-commercial use of the files* We designed Google Book Search for use by individuals, and we request that you use these files for personal, non-commercial purposes.

+ *Refrain from automated querying* Do not send automated queries of any sort to Google's system: If you are conducting research on machine translation, optical character recognition or other areas where access to a large amount of text is helpful, please contact us. We encourage the use of public domain materials for these purposes and may be able to help.

+ *Maintain attribution* The Google "watermark" you see on each file is essential for informing people about this project and helping them find additional materials through Google Book Search. Please do not remove it.

+ *Keep it legal* Whatever your use, remember that you are responsible for ensuring that what you are doing is legal. Do not assume that just because we believe a book is in the public domain for users in the United States, that the work is also in the public domain for users in other countries. Whether a book is still in copyright varies from country to country, and we can't offer guidance on whether any specific use of any specific book is allowed. Please do not assume that a book's appearance in Google Book Search means it can be used in any manner anywhere in the world. Copyright infringement liability can be quite severe.

About Google Book Search

Google's mission is to organize the world's information and to make it universally accessible and useful. Google Book Search helps readers discover the world's books while helping authors and publishers reach new audiences. You can search through the full text of this book on the web at `http://books.google.com/`

Archiv für Gynäkologie

Digitized by Google



DEPOSITED IN
BOSTON MEDICAL LIBRARY,
BY THE
PUBLIC LIBRARY OF THE
CITY OF BOSTON.

Shelf No
5776.53
v.50
1895.

FOUNDED 1852
SICUT PATRIBUS SIT DEUS NOBIS
BOSTONIA
CONDITA A.D.
1630.
CIVITATIS REGIMINE DONATA A.D. 1822.
BOSTON PUBLIC LIBRARY

BOSTON
MEDICAL LIBRARY
8 THE FENWAY

Digitized by Google

Digitized by Google

Digitized by Google

Digitized by Google

Digitized by Google

ARCHIV

FÜR

GYNAEKOLOGIE.

HERAUSGEGEBEN VON

F. BIRNBAUM IN TRIER, BÖRNER IN GRAZ, G. BRAUN IN WIEN, BUMM IN BASEL, CHROBAK IN WIEN, EHRENDORFER IN INNSBRUCK, FEHLING IN HALLE, FRITSCH IN BONN, GUSSEROW IN BERLIN, KEHRER IN HEIDELBERG, VON KEZMARSZKY IN BUDAPEST, KRUKENBERG IN BONN, LAHS IN MARBURG, L. LANDAU IN BERLIN, LEOPOLD IN DRESDEN, P. MÜLLER IN BERN, VON ROKITANSKY IN GRAZ, VON ROSTHORN IN PRAG, RUNGE IN GÖTTINGEN, SÄNGER IN LEIPZIG, VON SÄXINGER IN TÜBINGEN, SCHATZ IN ROSTOCK, SCHAUTA IN WIEN, SPAETH IN WIEN, TAUFFER IN BUDAPEST, VON VALENTA IN LAIBACH, WERTH IN KIEL, WIENER IN BRESLAU, VON WINCKEL IN MÜNCHEN, WYDER IN ZÜRICH, ZWEIFEL IN LEIPZIG.

REDIGIRT VON

GUSSEROW UND LEOPOLD.

FÜNFZIGSTER BAND.

Mit 15 lithographirten Tafeln und 7 Abbildungen im Text.

BERLIN 1896.

VERLAG VON AUGUST HIRSCHWALD.

N.W. Unter den Linden No. 68.

Digitized by Google

Feb. 5. 1896.

Ir. cont.

* 5776.53

B.50

BOSTON MEDICAL
JUN 29 1964
LIBRARY

PUBLIC LIBRARY
OF THE
CITY OF BOSTON

Digitized by Google

Inhalt.

Heft I.

Seite

Klien, Die Geburt beim kyphotischen Becken. (Mit 2 Abbildungen im Text.) 1

Niebergall, Sarkom, Carcinom, Myom und Schleimpolypen an ein- und demselben Uterus. (Mit 5 Abbildungen auf Tafel I und II.) 129

Neumann, Weitere Beiträge zur Lehre von der Osteomalacie 138

Bertelsmann, Ueber das mikroskopische Verhalten des Myometriums bei pathologischen Vergrösserungen des Uterus mit besonderer Berücksichtigung der Muskelzellen 178

Heft II.

Mettenheimer, Unvollkommene Duplicität der Geschlechtsorgane bei einem neugeborenen Kinde weiblichen Geschlechts mit Atresia ani. (Mit 5 Abbildungen auf Tafel III und IV.) 221

Wahl, Ueber die Entbindungen mit der Zange an der Königl. Frauenklinik in Dresden in den Jahren 1889 bis 1. Januar 1894 . . . 235

Köstlin, Werth der Credé'schen Methode zur Verhütung der Ophthalmoblennorrhoea neonatorum und ihre allgemeine Einführbarkeit 257

Krukenberg, Ueber das Fibrosarcoma ovarii mucocellulare (carcinomatodes. (Mit 5 Abbildungen auf Tafel V u. VI und 2 Abbildungen im Text.) 287

Buschbeck und Ettinger, Die operative Behandlung der para- und perimetritischen Exsudate. (Mit 7 Abbildungen auf Tafel VII.) 322

Niebergall, Bericht über die vom Mai 1887 bis März 1894 in der Basler Frauenklinik ausgeführten Prolapsoperationen, speciell über die Kolporrhaphia ant. duplex 361

Irtl, Systematische Fettbestimmung der Frauenmilch in den ersten zehn Tagen des Wochenbettes mittelst der acidobutyrometrischen Methode nach Dr. N. Gerber 368

Runge, Die sogen. Hülfsursachen des ersten Athemzuges und die intrauterine Athmung nach Ahlfeld 378

Digitized by Google

Heft III.

Seite

Fabricius, Ueber Cysten an der Tube, am Uterus und dessen Umgebung. (Mit 7 Abbildungen auf Tafel VIII.) 385

Gottschalk und Immerwahr, Ueber die im weiblichen Genitalcanale vorkommenden Bakterien in ihrer Beziehung zur Endometritis. . 406

Peters, Ein Beitrag zur Lehre des coxalgischen Beckens und der Synostose des Ileosacralgelenkes. (Mit 10 Abbildungen auf Tafel IX bis XI.) 433

Strassmann, Zur Kenntniss des Schwangerschafts- und Geburtsverlaufes bei antefixirtem Uterus. (Mit 3 Abbildungen auf Taf. XII und 3 Abbildungen im Text.) 473

Apfelstedt und Aschoff, Ueber bösartige Tumoren der Chorionzotten. (Mit 8 Abbildungen auf Tafel XIII—XV.) 511

Sachregister zu Band XLI—L 548

Namenregister zu Band XLI—L 556

Digitized by Google

Die Geburt beim kyphotischen Becken.

Von

Dr. **R. Klien,**

II. Assistenzarzt der Kgl. Universitäts-Frauenklinik zu München.

(Mit 2 Abbildungen im Text.)

Einleitung.

Die vorliegende Arbeit war zum grössten Theil druckfertig, als Neugebauer im Aprilheft der Monatsschrift für Geburtshilfe und Gynäkologie seine grosse Statistik über die Geburten bei Beckenverengerung in Folge Rückgratskyphose veröffentlichte. Dieselbe umfasst 199 Fälle bei 118 Frauen. Davon sind aber abzurechnen: No. 64, 1 Frau und 1 Geburt (da dieser Fall sich in No. 117—118 wiederfindet); No. 152, 1 Frau und 1 Geburt (da dieser Fall wohl mit 139 identisch ist); No. 154—155 bez. 191, 1 Frau; ferner No. 70, 1 Frau und 1 Geburt, die ich trotz eifrigen Suchens in der Literatur nicht finden konnte, wahrscheinlich ist dieser Fall identisch mit No. 64. Es würden demnach die Neugebauer'schen Zahlen auf 196 Geburten bei 114 Frauen zu reduciren sein.

Von diesen Fällen hatte ich nun ca. 140 ebenfalls gesammelt, davon aber nur 104 Geburten bei 63 Frauen in meine Tabelle aufgenommen; denn nur diese waren meinen Zwecken entsprechend beschrieben. Im Ganzen finden sich von den Neugebauer'schen Fällen in meiner Tabelle nicht: 47 Geburten bei 23 Frauen mit kyphotischem Becken (Neugebauer, No. 2, 3—6, 7—13, 14—16, 21, 30, 55, 56, 62, 84—92, 93—94, 108, 141, 144, 145, 146, 150, 156—158, 168—170 und die 4 im Nachtrag gebrachten Fälle) wegen ihrer unvollständigen Beschreibung; ferner 10 Geburten bei 8 Frauen mit Kyphoskoliose (Neugebauer, No. 95, 96, 97, 98,

Digitized by Google

99—101, 102, 103, 174) und Fall 54 von Neugebauer, ein ebenfalls vorwiegend schräg verengtes Becken, endlich die 7 Geburten bei 5 Frauen mit reiner Dorsalkyphose (No. 37, 71, 140, 160—162, 175). Dagegen fand ich bei Neugebauer 30 Geburten bei 18 Frauen notirt, welche mir, da der ausländischen und zwar vorwiegend der russischen Literatur angehörig, nicht bekannt geworden waren (No. 28—29, 60, 63, 72, 79, 104—106, 109—110, 133—136, 154—155, 173, 178, 179, 180, 182, 186, 188, 190, 191, 192—195). Diese habe ich nachträglich in meine Tabelle mit aufgenommen, um deren Vollständigkeit zu erhöhen; diese Fälle tragen den Vermerk: „(nach Neugebauer 1895)".

Des weiteren enthält meine Tabelle 20 Geburten bei 9 Frauen, die bei Neugebauer sich nicht finden (No. 6, 17, 22, 23, 34, 35, 36, 49, 50) und endlich 13 Geburten bei 3 Frauen, welche zum Theil in der Münchener Frauenklinik von mir beobachtet worden sind. Es beläuft sich somit mein Tabellenmaterial auf 172 Geburten bei 95 Frauen.

Während nun der Zweck der Neugebauer'schen Arbeit der ist, erstens einmal sämmtliche bekannten Fälle zusammenzustellen, zweitens aus ihnen eine allgemeine Mortalitäts- und Operationsstatistik der in Rede stehenden Beckenanomalie zu geben, verfolgte die meinige von vornherein als Hauptzweck, die Einzelheiten der geburtshilflichen Bedeutung derartiger Becken, so gut es auf Grund der Literaturangaben anging, zusammenzustellen und zu bearbeiten. Deshalb konnte ich eben nur gut beschriebene Fälle verwerthen.

Dass die Zusammenstellung einer grösseren Kasuistik nicht überflüssig ist, zeigt sich meines Erachtens vor allem in der überaus knappen und zum Theil Autor wie Leser unbefriedigenden Darstellung, welches unser Kapitel in den Hand- und Lehrbüchern erfährt. So eingehend dort die geburtshilfliche Bedeutung des im Eingang verengten Beckens — natürlich auch nur auf Grund einer grossen Reihe von kasuistischen Arbeiten — behandelt ist, so mangelhaft ist die des kyphotischen Beckens dargestellt. Es basirt z. B. der betreffende Artikel in Müller's Handbuch einzig und allein auf den 20 Fällen, welche die Tabelle Phaenomenoff's aus dem Jahre 1882 enthält. Aber diese Tabelle sowohl, wie die von Champneys aus dem Jahre 1884, welche 27 Geburtsfälle bei 20 Frauen enthält (darunter aber nur 6 neue), als auch die Neugebauer's (72) aus dem Jahre 1892, welche bereits 129 Geburten bei 70 Frauen (wozu im Nachtrag noch 22 Geburten bei 13 Frauen

Digitized by Google

kommen) umfasst, als auch endlich die dürftige Tabelle von Puech aus dem Jahre 1894, der unter seinen 20 Fällen fast gar keine neuen bringt, — alle diese Tabellen sind eben an Material, als auch in ihrer Fragestellung viel zu knapp, als dass man sich ein wirkliches Bild von den eventuellen Schwierigkeiten, welche derartige Geburtsfälle bieten, machen könnte. (Zwei weitere Zusammenstellungen existiren noch von Charpentier, 1883, mit 29 Fällen und von Barbour, 1883, mit 32 Fällen; erstere enthält aber auch spondylolisthetische, letztere dorsalkyphotische Becken).

So wage ich es denn, mit meiner Kasuistik an die Oeffentlichkeit zu treten. Sie enthält das Thatsachenmaterial, auf Grund dessen jeder Leser sich selbst seine Anschauungen bilden kann; da dasselbe aber immer noch ein relativ kleines ist, können manche Punkte heute noch immer nicht mit der wünschenswerthen Schärfe beantwortet werden; diese Lücken auszufüllen, muss zukünftigen Arbeiten überlassen werden; diesen aber soll die vorliegende als Basis dienen.

Diejenigen Thatsachen u. s. w., welche mir aus dem gesammelten Material hervorzugehen scheinen, sind in 3 Kapiteln niedergelegt. Es sind vorzugsweise rein geburtshilfliche Fragen erörtert. Natürlich musste dabei auch die Mortalitäts- und Operationsstatistik berücksichtigt werden; wenn auch die von Neugebauer berechnete auf einer grösseren Zahl von Fällen beruht, so glaube ich, dass meine Statistik durch die individualisirende Art, wie sie berechnet ist, nicht weniger Werth hat, übrigens stimmen die Resultate mit den Neugebauer'schen ziemlich gut überein.

Um nun das angedeutete Ergebniss aus dem weitschweifigen kasuistischen Material herausarbeiten zu können, sind sämmtliche von mir ausgewählten Fälle in eine schon mehrfach erwähnte, in Bezug auf die Fragestellung sehr ausführliche Tabelle geordnet. Bei der Auswahl der Fälle war mir in erster Linie massgebend, dass die betreffenden Becken den typischen kyphotischen Charakter trugen; somit sind in der überwiegenden Mehrzahl die Fälle von reiner Kyphose der Lenden und der direkt angrenzenden Brust- und Kreuzwirbelsäule, deren Ursache auf cariöser Zerstörung der betreffenden Wirbelkörper beruht. Diejenigen Fälle der Tabelle, welche gleichzeitig andere Anomalien, wie Skoliose, schiefe Verengerungen des Beckens aufweisen, sind thatsächlich solche, bei denen das Becken an sich ebenfalls einen reinen oder

Digitized by Google

wenigstens vorwiegend „kyphotischen“ Charakter trägt. Ferner sind fast nur Fälle aufgenommen, bei denen die Distantia tuberum ischii angegeben ist; diejenigen, bei denen diese Angabe nicht in Ziffern gemacht ist, sind trotzdem so gut beschrieben, dass sie ihren Platz in dieser Zusammenstellung verdienen.

Da die Arbeit also eine rein klinische sein soll, enthalte ich mich jeder eingehenderen Darstellung der Anatomie und Pathogenese des in Rede stehenden Beckens, doch hielt ich es für angezeigt, gleichsam als Einleitung in den zu behandelnden Gegenstand einen kurzen Abriss der Anatomie und Diagnostik als 1. Kapitel vorauszuschicken.

I. Fälle mit Kyphosis

Laufende No.	Mutter: ? para.	Alter.	Körpergr.	Wann u. wodurch wurde d. Kyphose acquirirt?	Sitz der Kyphose.	Verlauf der Gravidität.	Beckenmaasse: Sp.	Cr.	Tr.	C. ext.	C. d.	C. v.	Dist. sp. isch.	D. tub. isch.	Dist. sp. il. post sup.	Conj. d. Beckenenge.	Conj. d. Beckenausg.	Geburtsdauer.	Spontane Geburt?
1	I	23	?	?	—	—	?	?	?	?	?	?	?	10,4	?	?	?	?	Ja.
2	I	33	140	?	4. v. d. bis 2. v. l.	?	21	29	?	?	Promont. nicht zu erreichen.	?	?	6	?	?	6,5	?	—
3	I	—	125	Fall als ganz kl. Kind	6. v. d. bis zum Os sacr.	Fast ohne Beschwd.	—	—	—	—	—	—	—	—	—	—	—	5 Std.	—
	II	—	—	—	—	—	—	—	—	—	—	—	—	—	—	—	—	?	—
	III	—	—	—	—	—	—	—	—	—	—	—	—	—	—	—	—	?	Frühgeb. $7^1/_2$ Mon.
	IV	35	—	—	—	—	22	23	25,4	17	—	—	—	5,7 (innerlich gemess.)	8,5	—	9,5	43 Std.	—

Digitized by Google

Am Schlusse dieser einleitenden Bemerkungen erlaube ich mir, allen den Herren, welche mich mit Rath und That unterstützt haben, meinen aufrichtigsten Dank auszusprechen: meinem Chef, Herrn Geheimrath v. Winckel, Herrn Dr. Champneys-London, Herrn Dr. Rossi-Doria-Rom. Nur durch die bereitwillige Unterstützung dieser Herren war es mir möglich, die meisten Arbeiten im Original studiren zu können. Diejenigen Arbeiten, welche ich nur im Referat habe kennen lernen, sind im Literaturverzeichniss mit *, diejenigen, welche mir gänzlich unzugänglich waren, mit ** bezeichnet.

---

lumbodorsalis.

Art der Operation.	Waren die Beckengelenke sub partu beweglich?	Verletzungen d. Mutter durch die Geburt.	Verlauf des Wochenbettes.	Kind: Lebend oder todt geboren?	Kind: Geschlecht. Länge. Gewicht.	Kind: Kopfmaasse: Bip.	Kind: Kopfmaasse: Bit.	Kind: Kopfmaasse: Per. fr. occ.	Kind: Lage des Kindes.	Kind: Event. Drehungen des Kindes sub partu.	Bemerkungen.	Publicat.-No. d. Literaturverzeichnisses.
—	?	?	† durch Verblutg.	Lebend	Ausgetragen.	?	?	?	?	—	—	Barbour 1883 (nach Neugebauer 1895).
Forceps.	Ja.	Grosse Scheidenverletzg. i. d. Geg. d. Sp. u. Tub. isch. Dammriss.	Normal	Lebend	?	9	8	38	Schädellage	Unklar	Starker Hängebauch, Geburt am Ende des X. Mon.	Brewis (10) 1888.
Unbekannt.	—	—	—	Lebend (nach 2 Mon. †).	—	—	—	—	—	—	VIII. Mon.	Champneys (16) 1884.
„	—	—	—	—	—	—	—	—	—	—	Abortus.	
„	—	—	—	Lebend (nach 24 Std. †).	—	—	—	—	—	—	Zwillinge.	
Einleitg. d. Frühgeb. in d. 34.—35. Woche n. Kiwisch. Forc. weg. Fieber d. Mutter.	Vielleicht.	1½ Zoll langer Dammriss. Riss d. Vag. über d. Tub. isch.	Fieberhaft; am 12. Tage gesund entl.	†	M. 51 cm.	8,9 comprimirbar auf 7,6	7,6	33 — 6,3	II. Schädellg. Pfeiln. im 1. schrg. D.	Kpf. schneidet schräg durch., dreht sich erst n. Passirg. d. Damm. i. d. geraden D.	Starker Hängebauch. Das Kind zeigte Hautschnittwd. am Kopf.	

Digitized by Google

Laufende No.	Mutter: ? para.	Alter.	Körpergr.	Wann u. wodurch wurde d. Kyphose acquirirt?	Sitz der Kyphose.	Verlauf der Gravidität.	Beckenmaasse: Sp.	Cr.	Tr.	C. ext.	C. d.	C. v.	Dist. sp. isch.	D. tub. isch.	Dist. sp. il. post sup.	Conj. d. Beckenenge.	Conj. d. Beckenausg.	Geburtsdauer.	Spontane Geburt?
4	?	?	126	?	Sämmtliche v. d. bis 2. v. l.	Dyspnoe. Oedem.	—	—	—	—	—	12,5	8,9	9	6	9,5	5	?	Ja.
5	?	?	124	Mit 9 J. zwei Senkungsabsc.	2. v. d. bis 2. v. l.	Dyspnoe.	—	—	—	—	—	—	—	8	—	—	—	?	?
6	I	27	137	?	—	?	23	27	29	19	11,5	—	—	8	—	—	—	?	—
7	I	—	—	—	—	—	—	—	—	—	—	—	—	—	—	—	—	—	—
	II	—	—	—	—	—	—	—	—	—	—	—	—	—	—	—	—	—	?
	III	—	—	—	—	—	—	—	—	—	—	—	—	—	—	—	—	—	Ja.
	IV	—	—	—	—	—	—	—	—	—	—	—	—	—	—	—	—	—	—
	V	—	—	—	—	—	—	—	—	—	—	—	—	—	—	—	—	—	—
	VI	30	137	?	Letzte V. dors. Alle V. lumb.	—	24	26,3	—	18,4	—	reichlich 12,7	—	8,8	—	—	10,1	—	—
8	?	?	?	Die Kyphose besteht seit sehr früher Kindh. (Car.).	—	?	25,7	26,4	—	—	Promont. nicht zu erreichen	—	—	5,6 mit d. Osiander'schen Zirkel gem.	—	—	—	?	—
							Am knöchernen Becken:												
							22,7	24,3	24,5	—	—	12,7	8	8,1	—	10,8	8,1		
9	I	30	131	Kyph. v. frühester Kindh. an, Ursache unbek.	2. V. d. bis zum Krzb. (?).	Ohne Beschwd.	26,5	27	30	18	—	—	—	6,5 (bis 9,5 erweitert)	13,5 (!)	—	—	?	—

Digitized by Google

Art der Operation.	Waren die Beckengelenke sub partu beweglich?	Verletzungen d. Mutter durch die Geburt.	Verlauf des Wochenbettes.	Kind: Lebend oder todt geboren?	Kind: Geschlecht. Länge. Gewicht.	Kind: Kopfmaasse: Bip.	Kind: Kopfmaasse: Bit.	Kind: Kopfmaasse: Per. fr. occ.	Kind: Lage des Kindes.	Kind: Event. Drehungen des Kindes sub partu.	Bemerkungen.	Publicat.-No. d. Literaturverzeichnisses.
Einleitg. d. Frühgeb. weg. hochgradiger Dyspnoe.	?	—	†	?	? 1740	8	?	?	Schädellage	—	Starker Hängeb.	Chantreuil (20). 1869.
?	?	?	Norm.	Lebd. (nach 24 Std. †)	— 1700	8	?	?	?	—	Starker Hängeb. Dyspnoe.	Chantreuil (21). 1881.
Sectio caes. i. d. 1. Geb.-periode. (Indication nicht angegeben.)	?	?	†einige Std. p. p. an aton. Nachblutg.	Lebd.	? Ausgetragen.	?	?	?	?	—	Starker Hängeb.	Hensoldt. Char.-Ann. XVI. 1891. (22.)
Kraniotomie.	?	?	Genesen.	†	—	—	—	—	Schädellage	—	—	Herman (43). 1886.
—	?	?	„	†	—	—	—	—	Steisslage.	—	—	
—	?	?	„	Lebd.	—	—	—	—	?	—	—	
Kstl. Frühgeb. Wendung und Extraction.	?	?	„	Lebd., † 12 Std. p. p.	—	—	—	—	?	—	—	
Forceps.	?	?	„	Lebd.	—	—	—	—	Schädellage	—	—	
Forceps.	?	Keine.	„	Lebd.	?	9,5	7,6	?	Schädellage Pfeiln. fast gerade stehd.	—	—	
Künstl. Frühgeb. d. kalte Douchen u. Kolpeurynter. Forceps.	?	?	† nach 16 Tg. an Metroperitonitis.	Lebd., † 24 Std. p. p. (an intramening. Blut. ?)	— 48,7 2000	8,5	—	—	II. Schädellage	—	—	Kind (60). 1858.
Einleitg. d. Frühgeb. d. Douchen u. Kath. Forc. (weg. Fieb. d. Part.; leicht).	Ja.	Leicht. Riss in der linken Vaginalwand. Tiefer Riss in d. linken Seite des Orific. ut.	† 18 Std. p. p. an Peritonitis.	Lebd.	W. 48 2500	8,5	7,2	32	II. Schädellage	Pfeiln. erst im linken schrg., dann i. gerad. D.	Hängeb.	Korsch (61). 1881.

Digitized by Google

Laufende No.	Mutter: ? para.	Alter.	Körpergr.	Wann u. wodurch wurde d. Kyphose acquirirt?	Sitz der Kyphose.	Verlauf der Graviditat.	Beckenmaasse: Sp.	Cr.	Tr.	C. ext.	C. d.	C. v.	Dist. sp. isch.	D. tub. isch.	Dist. sp. il. post sup.	Conj. d. Beckenenge.	Conj. d. Beckenausg.	Geburtsdauer.	Spontane Geburt?
10	I	32	142	?	11. V. d. bis 4. V. l.	?	25,5	27,0	—	20,5	16	14,3	9,5	7,3	—	—	—	20 Std.	—
11	I	27	?	Rhach.	—	?	?	?	?	?	?	?	?	7,0	?	?	?	?	Ja.
12	I	28	?	?	—	?	?	?	?	?	?	?	?	7,0	?	?	?	?	—
13	I	?	?	?	—	?	?	?	?	?	?	?	?	7,0	?	?	?	?	Ja.
14	I	?	?	?	—	?	?	?	?	?	?	?	?	7,5	?	?	?	?	Ja.
15	I	27	137,7	Vom 4. bis 14. Lebs.-Jahr an Wirbelsäulen-eiterg. gelitten.	Kyph. lumbodors. mit leicht. Skol.	?	22,5	25,5	30,0	18,5	10,7	?	?	?	?	?	?	?	Ja.
16	I	34	?	Im 3. Leb.-J. Fall u. Ueberfahrenwerden. Buckel. Im 10. Jahre nochmals Fall mit nachfolg. Entzündung u. secund. Ankyl. d. r. Kniegel.	8. V. d. bis Kreuzbein.	Anscheinend ohne Beschwd.	24,3	29,7	—	20,9	?	?	?	Schambogenschenkel 3,4 cm unterhalb d. unt. Randes d. Symphyse 4,7 (also D. tub. ca. 8).	?	?	?	$2^1/_2$ Tage.	—
							Am knöchernen Becken:												
							—	—	—	—	14,2	12,1	—	—	—	—	—		

Digitized by Google

Art der Operation.	Waren die Beckengelenke sub partu beweglich?	Verletzungen d. Mutter durch die Geburt.	Verlauf des Wochenbettes.	Kind: Lebend oder todt geboren?	Geschlecht. Länge. Gewicht.	Kopfmaasse: Bip.	Bit.	Per. fr. occ.	Lage des Kindes.	Event. Drehungen des Kopfes sub partu.	Bemerkungen.	Publicat.-No. d. Literaturverzeichnisses.
Jabbri's Hebelextraction.	?	Keine.	† am 12. Tg. p. p. an Endometrit. diphther.	Lebd.	M. 50 2800	9	7,7	?	Schädellage	—	—	Lauro (64) 1886/87.
—	?	?	Genesen.	Lebd.	Ausgetragen.	?	?	?	?	—	—	Lardennois (nach Neugebauer 1895). 1894.
Forceps.	?	?	†	?	Ausgetragen.	?	?	?	—	—	—	Krassowski-Rymsza. 1890. (Nach Neugebauer 1895.)
—	?	?	Genesen.	Lebd.	Ausgetragen.	?	?	?	—	—	—	Desgl. 1892.
—	?	?	„	Lebd.	Ausgetragen.	?	?	?	—	—	—	Desgl.
—	?	?	Norm.	?	M. ? 2733	?	?	?	Schädellage	—	Sehr starker Hängebauch. Geburt am Ende der 40. Woche. Vorzeitig. Abfluss d. Fruchtwassers.	Martin (67) 1865.
Kephalotrypsie bei todt. Kind i. 2 Durchm.; d. spont. Ausstossg. vergebl. erwartet. In Narkose erfolgl. Wendungsversuch; schliessl. Extraction mit d. stumpfen Haken.	?	Keine.	† 2 Tg. p. p. an Sepsis.	†	?	?	?	?	III. Schädellage	—	Hängebauch III°. Vorzeitig. Blasensprung.	Desgl.

Digitized by Google

Laufende No.	Mutter: ? para.	Alter.	Körpergr.	Wann u. wodurch wurde d. Kyphose acquirirt?	Sitz der Kyphose.	Verlauf der Gravidität.	Beckenmaasse: Sp.	Cr.	Tr.	C. ext.	C. d.	C. v.	Dist. sp. isch.	D. tub. isch.	Dist. sp. il. post sup.	Conj. d. Beckenenge.	Conj. d. Beckenausg.	Geburtsdauer.	Spontane Geburt?
17	I	29	?	?	Nach d. Photograph. scheint es sich um Lumbodors.-Kyph. z. hand.	?	24,5	26,5	27	16,5	Promont. nicht zu erreichen	13,8	5,8	5,9	—	—	—	14 Std.	—
18	I	30	129	Fall im 2. Lebensjahre.	Untere V. d. und alle V. l.	?	25	27	26 (!)	16,5	Promont. nicht zu erreichen	—	—	9	—	—	11	18½ Std.	—
19	I	30	131	?	11. V. d. bis Krzb. (ob die 1. V. s. mit erkrankt ist, ist fraglich).	?	23,5	27,3	28	17	—	—	5 bis 6	7,5 bis 8,0	—	—	9,5	3 Tg.	—
	II	—	—	—		—	—	—	—	—	—	—	—	—	—	—	—	—	—
20	I	24	?	?	—	?	?	?	?	?	?	?	?	9,3	?	?	?	?	—
21	I	24	?	Urs. unbek., d. Kyph. wurde i. 4. Lebensj. bemkt.	—	?	?	?	?	?	?	?	?	7,5	?	9,5	?	?	—

Digitized by Google

Art der Operation.	Waren die Beckengelenke sub partu beweglich?	Verletzungen d. Mutter durch die Geburt.	Verlauf des Wochenbettes.	Kind: Lebend oder todt geboren?	Geschlecht. Länge. Gewicht.	Kopfmaasse: Bip.	Bit.	Per. fr. occ.	Lage des Kindes.	Event. Drehungen des Kopfes sub partu.	Bemerkungen.	Publicat.-No. d. Literaturverzeichnisses.
Kephalotrypsie.	?	Keine.	Norm.	†	W. 47 2050	—	—	—	I. Schädellage	—	—	Pasquali (laut brieflicher Mittheilung d. Herrn Dr. Rossi-Doria) 1895.
Forceps.	?	Zersprengung der Beck.-Gelenke.	† Peritonitis, Vereiterung der Beck.-Gelenke.	Lebd.	W. ? 3600	8	?	35	I. Vorderscheitellage. wenig n. hint. Dann drehte sich d. Pfeiln. durch d. quer. in d. rechten schr. D. Kleine Font. vorn tief. In der Zange dreht sich schliesslich d. Pfeiln. in den gerad. D. (also Austritt in I. Schädellg.).	Pfeiln. zuerst im l. schr. D. Kl. Fnt.	Starker Hängeb.	Phaenomenoff (76) 1882.
Forcepsversuch. Perforat. Kephalotrypsie.	?	?	Genesen.	†	3600 (mit Gehirn).	?	?	?	Schädellage	—	Starker Hängeb.	Pippingskjöld (78) 1885.
Einleitg. d. Frühgeb. i. der 34. Woche; Forceps.	?	?	Norm.	Lebd.	? 46 2380	?	?	?	Schädellage (?).	—	„	—
Symphyseotomie.	?	?	Genesen.	Lebd.	Ausgetragen.	?	?	?	?	?	—	Porak 1892 (nach Neugebauer 1895).
Symphyseotomie. Forceps. Ritgen.	?	Riss d. Harnröhre u. des Blasenhalses.	Genesen. (Schwäche des Sphincter vesic.)	Lebd.	? 3250	?	?	?	I. Gesichtslage.	Der Schäd. trat in I. Stirnlage in's Becken; blieb dann in der Beckenh. stecken.	Dehnung d. unteren Uterussegmentes.	Schauta (83) 1893.

Digitized by Google

Laufende No.	Mutter																					Geburtsdauer.	Spontane Geburt?
	? para.	Alter.	Körpergr.	Wann u. wodurch wurde d. Kyphose acquirirt?	Sitz der Kyphose.	Verlauf der Graviditat.	Beckenmaasse: Sp.	Cr.	Tr.	C. ext.	C. d.	C. v.	Dist. sp. isch.	D. tub. isch.	Dist. sp. il. post sup.	Conj. d. Beckenenge.	Conj. d. Beckenausg.					
22	I	—	sehr klein	Sturz im erwachsenen Alter.	K. lumbodors. mit leicht. Skol.	?	—	—	—	—	—	—	—	—	—	—	—				—	—
	II	36	„	—	—	?	24	25	27	?	11	?	?	8	?	?	?				50 Std.	—
23	I	25	126	Sturz mit $1^1/_2$ J. Multiple Absc. bis zum 9. J.	?	Etwas Athemnoth.	23	26	24,5 (!)	?	Promont. nicht zu erreichen	?	?	7	?	8	?				?	—
24	I	27	—	P. will i. ihrem 9.—10.	9. V. d. bis 5. V. l. Leicht. Skoliose.	Ohne Beschw.	—	—	—	—	—	—	—	—	—	—	—				8 Std.	Ja.
	II	28	—	Leb.-J. d. Verkrümmung d. Wirbels.		„	—	—	—	—	—	—	—	—	—	—	—				2 Std.	Ja.
	III	30	—			„	—	—	—	—	—	—	—	—	—	—	—				2 Std.	Ja.
	IV	31	—	allmäl. durch vieles Herumtragen ihr. Geschw.		„	—	—	—	—	—	—	—	—	—	—	—				2 Std.	Ja.
	V	32	—			„	—	—	—	—	—	—	—	—	—	—	—				2 Std.	Ja.
	VI	36	—	bekom. haben. Rhach. ausgeschloss.		„	26,75	31	32,75	20,25	Promont. nicht zu erreichen	—	—	8,95	10	12,5	7,5				14 Std.	—

Digitized by Google

Art der Operation.	Waren die Beckengelenke sub partu beweglich?	Verletzungen d. Mutter durch die Geburt.	Verlauf des Wochenbettes.	Kind: Lebend oder todt geboren?	Kind: Geschlecht. Länge. Gewicht.	Kind: Kopfmaasse: Bip.	Kind: Kopfmaasse: Bit.	Kind: Kopfmaasse: Per. fr. oec.	Kind: Lage des Kindes.	Kind: Event. Drehungen des Kindes sub partu.	Bemerkungen.	Publicat.-No. d. Literaturverzeichnisses.
Perforat.	?	—	—	—	—	—	—	—	—	—	—	Scharge, Char.-Ann. XVII., 1892 (22).
Perfor. am i. Eingang stehd. Kopf bei abgest. Kinde.	?	Quetschgs.-Erschg. vor Anlegung d. Kraniokl.	Norm.	†	? 54 3000	?	?	?	Schädellage	—	Schambog. sehr spitz; Ausgang d. Beckens verengt. Starker Hängeb.	
Einleitung der Frühgeburt durch Bougies. Forceps Tarnier.	?	Dammriss II°.	Norm.	Lebd. (Kopf weich).	? 2580	8,25	6,75	?	Schieflage II, Rücken hinten; dann II. Schädellage — Beckenenge dreht sich dann die kl. F. nach r. vorn: also erst II. Vorderscheitellage bez. III. Schädell., dann II. Schädell. Kopf im schr. D. entw.	Nach d. Blasensprung tritt d. Schäd. mit d. kl. Font. n. hint. u. rechts; in der	—	Vallois (96) 1894.
—	?	—	Norm.	Lebd.	Ausgetragen. gr. Kn.	—	—	—	Schädellage	—	—	F. K. Gyn. J.-No. 377. 1894.
—	?	—	Norm.	Lebd.	Ausgetragen. kl. Md.	—	—	—	Schädellage	—	—	
—	?	—	Norm.	Lebd.	Ausgetragen. gr. Kn.	—	—	—	Schädellage	—	—	
—	?	—	Norm.	Lebd.	Ausgetragen. mittelgr. Kn.	—	—	—	Schädellage	—	—	
—	?	—	Norm.	Lebd.	Ausgetragen. kl. Md.	—	—	—	Schädellage	—	—	
2 Forcepsvers. Wendungsversuch! Perf. Extract.	?	Grosse Blasenscheidenfistel (operat. geheilt von v. Winckel).	Genes.	†	Ausgetragen. sehr gr. Knabe.	—	—	—	Schädellage	Kopf stand tief in d. Beckenhöhle.	Frühzeitig. Blasensprung.	

Digitized by Google

II. Fälle mit

Laufende No.	Mutter: ? prra.	Alter.	Körpergr.	Wann u. wodurch wurde d. Kyphose acquirirt?	Sitz der Kyphose.	Verlauf der Graviditat.	Beckenmaasse: Sp.	Cr.	Tr.	C. ext.	C. d.	C. v.	Dist. sp. isch.	D. tub. isch.	Dist. sp. il. post sup.	Conj. d. Beckenenge.	Conj. d. Beckenausg.	Geburtsdauer.	Spontane Geburt?
25	I	—	138	Im 6. Lebsj. Ursache unbek.	Gibbus über d. 3. oder 4. V. l.	Anscheinend ohne Beschwd.	—	—	—	—	—	—	—	—	—	—	—	?	Ja.
	II	—	—	Mal de Pott.	—	—	—	—	—	—	—	—	—	—	—	—	—	?	Ja.
	III	27	—	—	—	—	27	27	—	19,5 v. Proc. sp. v. sacr. supr.	—	—	—	7,5	8	9 A. E. G.	?	?	Ja.
26	I	33	kaum 130	Sturz in der Kindh.	—	?	28	—	—	21,6	—	—	—	—	—	—	—	12 Std.	—
	II	—	—	—	—	—	—	—	—	—	—	—	—	—	—	—	—	?	—
	III	—	—	—	—	—	—	—	—	—	—	—	—	—	—	—	—	?	—
27	I	42	—	Fall im 3. Lebensj.	—	?	29	31	30,5	21,6	?	?	?	ca. um 2,7 verringert	?	11,5	?	?	—

Digitized by Google

Kyphosis lumbalis.

Art der Operation.	Waren die Beckengelenke sub partu behandelt?	Verletzungen d. Mutter durch die Geburt.	Verlauf des Wochenbettes.	Kind: Lebend oder todt geboren?	Geschlecht. Länge. Gewicht.	Kopfmaasse: Bip.	Bit.	Per. fr. occ.	Lage des Kindes.	Event. Drehungen des Kindes sub partu.	Bemerkungen.	Publicat.-No. d. Literaturverzeichnisses.
Künstliche Frühgeb.	?	?	—	?	?	?	?	?	?	—	6½ Mon.	Bailly (2) 1869.
Künstliche Frühgeb.	?	?	—	?	?	?	?	?	?	—	6½ Mon.	
Künstliche Frühgeb. nach Tarnier.	?	?	Norm.	Lebd., † nach 2 Tg.	W. ?	?	?	?	Schädellage	—	Ende des 7. Mon.	
Forceps.	?	Keine.	Genesen.	†	W. ?	?	?	?	II. Schädellage	In der Zange Drehg. in II. Vorderscheitellage. Schult. tret. im r. schr. D. aus.	Ende des 10. Mon. Fractur d. kindlichen Schädelknochen.	Birnbaum (4) 1860.
Forceps.	?	?	„	†	M. ? 3000	?	?	?	I. Schädellage	—	Ende des 10. Mon. Fractur d. Scheitelb. Extremer Hängeb.	
Einleitung der Frühgeburt. Forceps.	?	?	„	Lebd.	?	?	?	?	Schädellage	—	—	
Forceps.	?	?	†	† durch Blutextravasat an der Basis cranii.	M. ? 3500	?	?	?	II. Schädellage (Querstand der Pfeilnaht).	—	Hängeb. III°. Fractur d. einen Scheitelbeins.	Birnbaum (4) 1860.

Digitized by Google

Laufende No.	Mutter: ? para.	Alter.	Körpergr.	Wann u. wodurch wurde d. Kyphose acquirirt?	Sitz der Kyphose.	Verlauf der Graviditt.	Beckenmaasse: Sp.	Cr.	Tr.	C. ext.	C. d.	C. v.	Dist. sp. isch.	D. tub. isch.	Dist. sp. il. post sup.	Conj. d. Beckenenge.	Conj. d. Beckenausg.	Geburtsdauer.	Spontane Geburt?
28	I	?	145	Sturz v. Stuhl im 3. Lebs.-Jahre.	—	?	26	—	27,5	17,5	Promont. nicht zu erreichen	—	ca. 4,5	ca. 5,5	6,1	—	—	?	—
	II	28	—	—	—	Ohne Beschwd.	—	—	—	—	—	—	—	—	—	—	—	73½ Std.	Ja.
	III	30	—	—	—	?	—	—	—	—	—	—	—	—	—	—	—	?	Ja.
							Am feuchten Leichenbecken:												
	IV	32	—	—	—	?	—	–	—	—	—	—	5,6 bis 6,7	4,5 bis 6,3	—	—	—	7 Std.	Mutt. † unentbunden.
29	?	20	145	Mal de Pott in der Kindh. Mit 8½ J. Fall, daraufhin K.	Mit Skol.	?	—	29,5	?	?	?	?	?	7	?	?	?	?	—
30	I	20	klein	Fall in den ersten Lebs.-Jahren.	—	?	28	30,7	32	21	Promont. nicht zu erreichen	?	?	Verkürzt.	?	?	Knapp 8	?	Ja.
31	I	30	135	? Keine spitzw. Kyph. Keine Caries nachzuweis.	—	?	26,5	29,5	30,5	22	Promont. nicht zu erreichen	?	?	8	10	?	11,5	?	—
32	I	24	146	Krkh. i. 2. L.-J. Kyph. bildet sich im 7. L.-J.	—	?	29 30	31,5 32,5	?	18 20	Promont. nicht zu erreichen	?	?	8	7	?	?	?	—

Digitized by Google

Art der Operation.	Waren die Beckengelenke sub partu beweglich?	Verletzungen d. Mutter durch die Geburt.	Verlauf des Wochenbettes.	Kind: Lebend oder todt geboren?	Kind: Geschlecht. Länge. Gewicht.	Kind: Kopfmasse: Bip.	Kind: Kopfmasse: Bit.	Kind: Kopfmasse: Per. fr. occ.	Kind: Lage des Kindes.	Kind: Event. Drehungen des Kindes sub partu.	Bemerkungen.	Publicat.-No. d. Literaturverzeichnisses.
Forceps.	?	?	?	Lebd.	?	?	?	?	?	—	Ende des 10. Mon.	Breslau-Moor (9 u. 69). 1860. 1865.
Einleitung der Frühgeburt n. Krause.	Ja, D. tub. um 3-4 cm vergröss.	?	Norm.	†	? 44,5	7,5	6,75	?	Vollkommene Fusslg.	Im 1. Theil d. Geburt I. Schädellg.	34.—35. Woche.	
—	Wahrscheinlich.	?	Norm.	Lebd.	Ausgetrag. Kind v. mittl. Grösse.	?	?	?	Gesichtsl.	—	Angebl. Ende des 10. Mon.	
—	Ja.	—	† 36 Std. nach Rupt. uteri.	†	? 54 3312	?	?	34	I. Schädellg.	Nach d. Ruptur Schieflage IIa.	Ende des 10. Mon.	
Einleitung der Frühgeburt mit Bougies.	Geringe Beweglichk. in der Symphyse.	?	Fieberhaft; am 10. Tage gesund	Lebd.	M. 50 (!) 2627	8,5	?	?	?	?	Ende des 8. Mon. (?!) Kopf über d. Sp. isch. aufgehalten.	Chantreuil (21). 1881.
—	?	?	Genes.	Lebd.	M. ?	?	?	?	Schädellg. (rückt quer b. in die Beck.-Enge).	Ob und wann s. d. Kopf gedreht hat, ist nicht angeg.	Hochgrad. Hängeb. Ut. bicorn. Gravid. d. l. Horns. Vorzeitiger Blasenspr.	Chiari (23). 1855.
Forceps wegen Fieber sub partu.	?	Vaginalriss von der Sp. isch. dextra n. oben.	Norm.	?	?	?	?	?	II. Vorderscheitellage.	—	—	W. A. Freund (33). 1885.
Forceps i. l. schr. D. zwei tiefe Scheidendammincisionen.	?	2 tiefe Scheidendammincisionen.	Norm.	? (lebt anscheinend).	Ausgetrag.	?	?	36	I. Schädellg.	In der Zange dreht s. d. Vorderhpt. n. vorn.	Starker Hängeb. Der Kopf blieb in d. Beck.-Enge stecken.	Fritsche (34). 1890.

Digitized by Google

Laufende No.	Mutter: ? para.	Alter.	Körpergr.	Wann u. wodurch wurde d. Kyphose acquirirt?	Sitz der Kyphose.	Verlauf der Gravidität.	Beckenmaasse: Sp.	Cr.	Tr.	C. ext.	C. d.	C. v.	Dist. sp. isch.	D. tub. isch.	Dist. sp. il. post sup.	Conj. d. Beckenenge.	Conj. d. Beckenausg.	Geburtsdauer.	Spontane Geburt?
33	I	?	?	?	Mit Skol.	?	?	?	?	?	?	12,5	?	7,1	?	?	11,5	?	—
	II	?	?	?	—	?	—	—	—	—	—	—	—	—	—	—	—	?	—
34	I	?	?	?	—	?	—	—	—	—	—	—	—	—	—	—	—	?	Ja.
	II	38	—	—	—	?	—	—	—	—	—	11,4	—	8,2 bis 8,8	—	—	8,2 bis 8,8	?	—
35	IV	30	—	?	—	?	26	28	—	18	11,25	?	?	12 (!)	?	?	?	?	1.-5. Geb. anscheinend spontan, 6. Geburt desgl.
36	I	?	—	?	—	?	—	—	—	—	—	—	—	—	—	—	—	?	—
	II	?	—	—	—	?	—	—	—	—	—	—	—	—	—	—	—	?	—
	III	?	—	—	—	?	23	24,5	26,5	19 zum Gibbus.	9,5	?	?	8	?	?	?	?	—
37	I	25	129	Im 3. Leb.-J. Fall; im 4. Buckel Bis zum 10. i. Bett.	—	?	24,5	27,5	27,5	18,5	Promont. nicht zu erreichen	?	?	9,4	9	9,2	9,3	104 Std.	Ja.
	II	?	—	—	—	Dys- u. Orthopnoe wegen incompens. Herzf.	—	—	—	—	—	—	—	—	—	—	—	Mehrere Tage.	—

Digitized by Google

Art der Operation.	Waren die Beckengelenke sub partu behandelt?	Verletzungen d. Mutter durch die Geburt.	Verlauf des Wochenbettes.	Kind: Lebend oder todt geboren?	Kind: Geschlecht. Länge. Gewicht.	Kind: Kopfmaasse: Bip.	Kind: Kopfmaasse: Bit.	Kind: Kopfmaasse: Per. fr. occ.	Kind: Lage des Kindes.	Kind: Event. Drehungen des Kindes sub partu.	Bemerkungen.	Publicat.-No. d. Literaturverzeichnisses.
Forceps.	?	Verltz. des Scheid.-Eing.	Genes.	†	?	?	?	?	?	—	—	Hayn (42). 1853.
Sectio caesarea.	?	—	†	?	?	?	?	?	?	—	—	
—	?	?	Genes.	†	—	—	—	—	?	—	8. Mon.	
Forcepsversuch b. fest im Becken stehenden Kopf. Perforation. Kephalotrypsie.	?	?	?	†	? Kind sehr gross.	—	—	—	I.Schädellage	Schult. ebenf. i.r.sehr D. entwickelt (wegen relativ z. kurz. Nabelschn.)	Kopf stärker flectirt als gewöhnl.	Herman (44). 1884.
—	?	Bei d. 4. Entbindg. Blasenscheidenfistel.	—	3 Kind. †. 2 lebd.	?	?	?	?	?	?	8. Mon.	Hirst (50). 1887.
Perfor.	?	?	Genes.	†	?	?	?	?	Schädellage	—	—	Hochstetter.
Perfor.	?	?	„	†	?	?	?	?	„	—	—	Char.-Ann. XIX. 1894.
Sectio caes. cons.	?	?	„	Lebd.	? 48 3100	?	?	?	„	—	—	
Einleitg. d. Frühgeb. im 9. Mon. mittelst Douchen u. Tarnier's Blase.	?	—	Norm.	Lebd. † nach 24 Std. an Atelectase.	? 41,5 1750	8	6,5	31	Schädellage	—	Starker Hängeb. Ankylose des Kreuzsteissbeingelenks.	Hüter-Freund (53 u. 33). 1885.
Einleitg. d. Frühgeb. durch Douchen, Tarnier's u. Barne's Bls., Bougies, 2proc. Carbolinj. Acc. ment. forcé.	?	Linksseitig. Cervixriss. Eintr. v. Carbolwasser ins Gefässsyst.	† an acutem Lung.-Oedem.	Lebd.	?	?	?	?	?	?	32. Woche.	

Digitized by Google

Laufende No.	Mutter: ? para.	Alter.	Körpergr.	Wann u. wodurch wurde d. Kyphose acquirirt?	Sitz der Kyphose.	Verlauf der Graviditt.	Beckenmaasse: Sp.	Cr.	Tr.	C. ext.	C. d.	C. v.	Dist. sp. isch.	D. tub. isch.	Dist. sp. il. post sup.	Conj. d. Beckenenge.	Conj. d. Beckenausg.	Geburtsdauer.	Spontane Geburt?
38	I	—	—	—	—	—	—	—	—	—	—	—	—	—	—	—	—	?	Ja.
	II	—	—	—	—	—	—	—	—	—	—	—	—	—	—	—	—	?	Ja.
	III	—	—	—	—	—	26	28	31	17 (!)	Promont. nicht zu erreichen	?	?	?	?	?	?	14¾ Std.	—
											Am knöchernen Becken:								
	IV	—	—	—	—	—	24,6	27	—	—	16 (!)	15,1	7,2	8,5	?	?	11,7	?	—
39	I	33	—	Fall im 2. Leb.-Jahre. Darauf lange Zeit zu Bett gelegen.	—	—	25,5	27,7	30	21	Promont. nicht zu erreichen	?	?	?	?	?	?	24 Std.	—
40	I	30	126	? Idiotin.	—	Ohne Beschwerden.	25,5	29	?	19	Promont. nicht zu erreichen	?	?	4-5	?	?	?	ca. 12 Std.	—
41	V	—	150	Im 4. Lebs.-Jahre Hufschlag in die Kreuzgegd. Im 25. wieder Schmz. und Wunden.	—	1.—4. Geburt ohne Beschwd. 5. dsgl.	23,5	26,5	29	20,5	Promont. nicht zu erreichen	?	?	8,25	9	?	?	12 Std.	Die vier erst. Entb. ohne Kst.-Hilfe. Ja.

Digitized by Google

Art der Operation.	Waren die Beckengelenke sub partu beweglich?	Verletzungen d. Mutter durch die Geburt.	Verlauf des Wochenbettes.	Kind: Lebend oder todt geboren?	Geschlecht. Länge. Gewicht.	Kopfmaasse: Bip.	Bit.	Per. fr. occ.	Lage des Kindes.	Event. Drehungen des Kopfes sub partu.	Bemerkungen.	Publicat.-No. d. Literaturverzeichnisses.
—	?	?	Genes.	Lebd.	?	?	?	?	?	—	—	Hugenberger (54). 1869.
—	?	?	„	„	?	?	?	?	?	—	—	
Forceps.	Nein.	?	„	„	?	?	6,7	32,4	II. Vorderscheit.-Lage.	—	Kopf blieb in der Beckenenge stecken.	
Forceps wegen drohender Uterusruptur.	?	?	† an Sepsis.	Lebd.	M. 53 4120	11 (!)	7	38	I. Vorderscheit.-Lage.	—	Stärkerer Hängeb.	
Forceps weil der in Beckenenge stehende Kopf seit 8—9 Std. nicht vorwärts gerückt ist.	?	?	Endometrit. Nach 15 Tg. geheilt.	Lebd. (tief asphyctisch).	M. 46 1900	?	?	?	II. Schädellage	Der Kopf scheint mit der Pfeiln. im l. schr. D. eingtr. zu sein.	Frühzeitig. Fruchtwasserabfluss.	Kesmarsky (59). 1869.
Sectio caesarea nach Porro wegen der Idiotie.	?	—	Fieberlos; am 24. Tg. gesund entlassen.	Lebd.	Ausgetragen.	—	—	—	I. Steisslage.	—	Starker Hängeb.	Schulten (86). 1894.
—	Nein.	—	Norm.	Lebd.	? 46,5 2380	8,75	7,5	32,5	(IV. Schädell.) I. Vorderscheit.-Lage.	Der Kopf schneidet mit d. Gesicht unter d. Symphyse durch; Hinterhaupt nach hinten.	Mässiger Hängeb.	Sulger-Buel (91). 1891.

Digitized by Google

III. Fälle mit Kyphosis

Laufende No.	Mutter: ? prra.	Alter.	Körpergr.	Wann u. wodurch wurde d. Kyphose acquirirt?	Sitz der Kyphose.	Verlauf der Gravidität.	Beckenmaasse: Sp.	Cr.	Tr.	C. ext.	C. d.	C. v.	Dist. sp. isch.	D. tub. isch.	Dist. sp. il. post sup.	Conj. d. Beckenenge.	Conj. d. Beckenausg.	Geburtsdauer.	Spontane Geburt?
42	I	17	?	Fall im 2. Lebs.-Jahre.	—	Ohne Beschwd.	?	?	?	?	Promont.	? nicht zu erreichen	?	?	?	?	?	12 Std.	—
43	I	17	?	P. will nie krank gewes. sein.	—	?	?	?	?	?	Promont.	? nicht zu erreichen	?	?	?	?	?	$23^1/_2$ Std.	Ja.
44	I	23	137,5	Mit 2 J. geh. gelernt. Im 3. J. Sturz, bis zum 8. J. im Bett geleg., Bild. d. Buck.	12. V. d. bis zum Kreuzbein.	Erbrech., sonst ohne Beschwd.	28	30	29	22	Promont.	? nicht zu erreichen	?	8	?	?	?	Wen. Std.	Ja.
	II	—	—		—	Ohne Beschwd.	—	—	—	—	—	—	—	—	—	—	—	?	Ja.
45	I	21	130	Sturz im 5. Lebs.-Jahre.	—	Anscheinend ohne Beschwd.	23,4	26,9	29	21,5	?	?	?	8	7	10	9	56 Std.	Ja.
46	?	25	?	?	5 V. d. 1 V. s.	?	?	?	?	?	?	?	?	Hochgradig verkürzt.	?	?	Verkürzt	?	—
47	I	32	132	?	5 V. l.	?	26,5	27,5	?	17,75	Promont.	? nicht zu erreichen	?	4	8,5	?	?	In der Schwangerschaft operirt.	—

Digitized by Google

lumbosacralis.

Art der Operation.	Waren die Beckengelenke sub partu beweglich?	Verletzungen d. Mutter durch die Geburt.	Verlauf des Wochenbettes.	Kind: Lebend oder todt geboren?	Kind: Geschlecht. Länge. Gewicht.	Kind: Kopfmaasse: Bip.	Kind: Kopfmaasse: Bit.	Kind: Kopfmaasse: Per. fr. occ.	Kind: Lage des Kindes.	Kind: Event. Drehungen des Kindes sub partu.	Bemerkungen.	Publicat.-No. d. Literaturverzeichnisses.
Forceps (zweimal angelegt).	?	?	?	Lebd.	? 3200	?	?	?	I. Schädellg.	—	—	Arch. de Tocol. (1). 1874.
Einleitung der Frühgeb. nach Tarnier; dann Sprengung der Blase.	?	?	Normal.	Lebd.	? 3100	?	?	?	Kopflage.	—	Kreuzbein wenig. ausgehöhlt; Beckenausgang etwas verengt.	Desgl.
Frühgeb.	—	—	Genesen.	Lebd. † nach 3 Tag.	?	?	?	?	Schädellg. Pfeiln. i. gerad. D., kl. F. vorn.	—	8. Monat.	Bernhardt (2a). 1889.
Frühgeb.	—	—	Genesen.	†	?	?	?	?	Vollk. Fusslage.	(Entwicklt. sich spont. aus Querl.)	8. Monat.	
—	?	?	Scheint genesen.	Lebd.	? 50 3200	?	?	?	II. Vorderscheitellage.	—	Hängebauch.	G. Braun (6). 1888.
Sectio caes. cons. aus relativer Indication.	?	?	Reactionslos; nach 3 Woch. gesund entl.	Lebd.	? 50 3100	?	?	?	II. Schädellg. Kopf im Beck.-Eing. querst. Blase steht.	—	Beckeneingang nahezu horizontal stehend.	G. Braun (7). 1891.
Sectio caes. cons.	?	?	Anfangs fieberhaft; genesen.	Lebd.	?	?	?	?	Schieflage.	—	Etwas vor dem Ende d. Schwangerschaft.	Doktor (27). 1893.

Digitized by Google

Laufende No.	Mutter: ? para.	Alter.	Körpergr.	Wann u. wodurch wurde d. Kyphose acquirirt?	Sitz der Kyphose.	Verlauf der Gravidität.	Beckenmaasse: Sp.	Cr.	Tr.	C. ext.	C. d.	C. v.	Dist. sp. isch.	D. tub. isch.	Dist. sp. il. post sup.	Conj. d. Beckenenge.	Conj. d. Beckenausg.	Geburtsdauer.	Spontane Geburt?
48	I	26	130	?	K. dors. et lumbo-sacral. 5. V. l. bis zur Mitte d. Krzb.	?	27	28	30	20,5	Promont.	? nicht zu erreichen	?	9	8,5	?	10,3	?	—
49	I	34	Sehr kl.	Sturz im 6. Lebs.-Jahre.	Letzte V. l. u. Krzb.	?	22	24,5	27	?	Promont.	? nicht zu erreichen	?	8	?	?	?	ca. 30 Std.	—
50	I	?	?	?	Die 2. ob. V. s. waren z. Th. gestört.	?	—	—	—	—	—	—	—	—	—	—	—	?	—
	II	?	—	—		?	—	—	—	—	—	—	—	—	—	—	—	?	—
	III	42	—	—		?	—	—	—	—	Prom.	— nicht zu erreichen	—	—	—	—	—	?	—
51	I	35	131	Im 3. Lebs.-jahr Fall auf's Kreuz: darauf 2 Jahre zu Bett gelegen.	—	?	23	26,5	?	16,5	Promont.	? nicht zu erreichen	?	5	?	?	8	5 Tage.	—
	II	36	—		—	Ohne besondere Beschwerden.	—	—	—	—	—	—	—	—	—	—	—	?	—

Digitized by Google

Art der Operation.	Waren die Beckengelenke sub partu beweglich?	Verletzungen d. Mutter durch die Geburt.	Verlauf des Wochenbettes.	Kind: Lebend oder todt geboren?	Kind: Geschlecht. Länge. Gewicht.	Kind: Kopfmaasse: Bip.	Kind: Kopfmaasse: Bit.	Kind: Kopfmaasse: Per. fr. occ.	Kind: Lage des Kindes.	Kind: Event. Drehungen des Kindes sub partu.	Bemerkungen.	Publicat.-No d. Literaturverzeichnisses.
Perforation, Extraction.	?	?	Norm.	†	?	?	?	?	I. Gesichtsl.	Spontane Rotation d. Kinns nach hinten.	—	W. A. Freund (33) 1885.
Perforation des todten Kindes. Kranioclasie.	?	?	Norm.	†	?	?	?	?	Schädellag.	—	Starker Hängeb. Frühzeit. Blasensprung, Kopf blieb in der Beckenh. stecken.	Hensoldt Char.-Ann. XV. 1888/99.
Forceps.	Grosse Beweglichkeit.	?	Genesen.	†	—	—	—	—	—	—	—	Herrgott (45) 1877.
Forceps.	?	?	?	†	—	—	—	—	—	—	—	
Sectio caes. in mortua.	?	—	†	†	—	—	—	—	—	—	Uterusruptur.	
Sectio caes. cons.	?	—	Genesen.	Lebd.	?	?	?	?	?	—	14 Tage p.op. Kothfistel i. d. Bauchnarbe.	Hoening (51) 1870.
Forceps. Scheidenincisionen.	Ja.	Tiefe Scheidenrisse.	Nach 3 Tag. Fieber; Schmerz. i. d. 3 Beck.-Gelenken; Vereit. ders. † am 18. Tage p. p.	Lebd., tief asph. † nach 6 Std. an intracran. Blutextravasat. u. Wirbelsäulenzerreissg.	? 46 2780	9	8,25	33,5	II. Schädellag. Pfeiln. stand von Anfang an im l. schr. D. drehte s. dann erst spont., später in der Zange in den gerad. D.	Nach d. Durchschneiden des Kopfes spont. Drehg., so dass die kl. Font. nach r. hint. kam. D. Schult. traten ebenf. im l. schr. D. durch.	Mässiger Hängebauch, Kothfistel.	

Digitized by Google

Laufende No.	Mutter: ? para.	Alter.	Körpergr.	Wann u. wodurch wurde d. Kyphose acquirirt?	Sitz der Kyphose.	Verlauf der Graviditst.	Beckenmaasse: Sp.	Cr.	Tr.	C. ext.	C. d.	C. v.	Dist. sp. isch.	D. tub. isch.	Dist. sp. il. post sup.	Conj. d. Beckenengs.	Conj. d. Beckenausg.	Geburtsdauer.	Spontane Geburt?
52	I	40	ca. 130	?	Becken auch allgemein verengt.	Dyspnoe.	Am knöchernen Becken: ?	?	?	?	?	9,9	9	9	?	9	6,9 bis 7,5	2 Tag.	--
53	?	32	?	?	Mit Rhachitis.	—	—	—	—	—	—	—	—	—	—	—	—	—	—
54	?	?	?	?	—	?	?	?	?	?	?	?	?	7,0	?	?	?	?	—
55	I	?	?	?	—	?	?	?	?	?	?	?	?	7,0	?	?	?	?	—
	II	?	—	—	—	?	—	—	—	—	—	—	—	—	—	—	—	—	—
	III	?	—	—	—	?	—	—	—	—	—	—	—	—	—	—	—	—	—
56	I	?	?	?	—	?	?	?	?	?	?	?	?	7,0	?	?	?	?	—
	II	?	—	—	—	?	—	—	—	—	—	—	—	—	—	—	—	?	—
	III	?	—	—	—	?	—	—	—	—	—	—	—	—	—	—	—	?	—
	IV	33	—	—	—	?	—	—	—	—	—	—	—	—	—	—	—	?	—
57	I	25	?	?	—	Anschein. ohne Beschwd.	25,5	25,5	28	20	?	?	?	?	?	?	?	Ca. 3 Tag.	—
58	I	22	?	I. 2. Lebensj. Fall a. d. Bett. Darauf 1 Jahr bettlägerig. Darauf der Buckel.	—	?	25,5	27	29	20 zum Gibbus.	?	?	?	5,75	?	?	10	28 Std.	—

Digitized by Google

Art der Operation.	Waren die Beckengelenke sub partu beweglich?	Verletzungen d. Mutter durch die Geburt.	Verlauf des Wochenbettes.	Kind: Lebend oder todt geboren?	Geschlecht. Länge. Gewicht.	Kopfmaasse: Bip.	Bit.	Per. fr. occ.	Lage des Kindes.	Event. Drehungen des Kindes sub partu.	Bemerkungen.	Publicat.-No. d. Literaturverzeichnisses.
Sectio caes. cons.	?	—	† 4Std. p. op. wegen Anämie.	Lebd.	?	?	?	?	Schädellg.	—	Ende der 40. Woche. Weg. Cyan. u. Dyspnoe der Mutter bei hochstehendem Kopf Sectio.	Jenny (55) 1865.
Sectio caes. cons.	?	—	Norm.	Lebd.	—	—	—	—	—	—	—	Jewett (57) 1891.
Perforat. Kranioklasie.	?	?	†	†	Ausgetragen.	?	?	?	Schädellg?	—	—	Krassowski 1875 (nach Neugebauer 1895).
Forceps.	?	?	Genes.	†	Nicht ausgetragen.	—	—	—	Schädellg?	—	—	Krassowski 1884 (nach Neugebauer 1895).
Künstl. Frühgeb., Forceps.	?	?	Genes.	†	—	—	—	—	Schädellg?	—	—	
Künstl. Frühgeb., Wendung.	?	?	Genes.	†	—	—	—	—	?	—	—	
Perforat.	?	?	Genes.	†	Ausgetragen.	?	?	?	Schädellg?	—	—	Krassowski-Baszkirow 1877 (nach Neugebauer 1895).
Künstl. Frühgeb., Forceps.	?	?	Genes.	†	—	—	—	—	Schädellg?	—	—	
Künstl. Frühgeb., Wendung.	?	?	Genes.	†	—	—	—	—	?	—	—	
Sectio caes. nach Porro.	?	?	Genes.	Lebd.	Ausgetragen.	?	?	?	?	—	—	
Sectio caes. cons.	?	?	Genes. (Cystit. Temp. b. 38,5)	Lebd.	W. 48 2620	9	7,5	33,5	?	—	—	Leopold-Cörner (65a) 1893.
Vergebl. Forcepsversuche. Perforat.; Extr. m. d. liegengebl. Zange.	?	Dammriss II°. Blasenscheidenfistel.	Genes.	†	Ausgetragen.	?	?	?	Schädellg.	—	Kopf im Beckenausgang eingekeilt.	Lewitzky-Rein 1893 (nach Neugebauer 1895).

Digitized by Google

Laufende No.	Mutter: ? para.	Alter.	Körpergr.	Wann u. wodurch wurde d. Kyphose acquirirt?	Sitz der Kyphose.	Verlauf der Graviditt.	Beckenmaasse: Sp.	Cr.	Tr.	C. ext.	C. d.	C. v.	Dist. sp. isch.	D. tub. isch.	Dist. sp. il. post sup.	Conj. d. Beckenenge.	Conj. d. Beckenausg.	Geburtsdauer.	Spontane Geburt?
59	?	43	143	Vom 2. Lebensjahr ab längeres Siechthum; bis zum 15. Lebensjahr eine „offene Wunde“ über dem r. Ileosacralgelenk. Sequestrerentfernung.	4. V. l. bis I. V. s.	?	25	26,5	27,5	21	Promont. nicht zu erreichen	?	?	Ca. 4,4	?	?	?	7 Std.	—
60	I	25	150	Im 10. bis 12. Lebensjahr Wirbelleiden.	II. V. d. bis I. V. s.	?	25,5	25,5	28	20	Promont. nicht zu erreichen	?	?	6	8	13,5	9,5	?	—
61	I	23	?	?	Mit Caries d. r. Hüftgelenks.	?	—	—	—	—	Kein Prom.	—	—	—	—	—	—	?	—
							Am knöchernen Becken:												
							?	?	?	?	?	14,8	7,8	8	?	11	?		
62	I	26	?	Mal de Pott. Langjährige Eiterg.	—	?	?	?	?	?	?	?	8	?	?	?	?	?	—
	II	30	136	—	Mit Skoliose.	Respirat.- u. Circulationsstörg.	—	—	30,5	20	—	—	—	8,5	9,8	—	—	?	Ja.
	III	34	—	—	—	?	—	—	—	—	—	—	—	—	—	—	—	?	Ja.
63	I	?	?	?	—	?	?	?	?	?	?	?	?	?	?	?	?	—	Ja.
	II	?	—	—	—	?	—	—	—	—	—	—	—	—	—	—	—	—	Ja.
	III	?	—	—	—	?	—	—	—	—	—	—	—	—	—	—	—	—	Ja.
	IV	33	—	—	—	?	—	—	—	—	—	—	—	—	—	—	—	—	—

Digitized by Google

Art der Operation.	Waren die Beckengelenke sub partu beweglich?	Verletzungen d. Mutter durch die Geburt.	Verlauf des Wochenbettes.	Kind: Lebend oder todt geboren?	Kind: Geschlecht. Länge. Gewicht.	Kind: Kopfmaasse: Bip.	Kind: Kopfmaasse: Bit.	Kind: Kopfmaasse: Per. fr. occ.	Kind: Lage des Kindes.	Kind: Event. Drehungen des Kindes sub partu.	Bemerkungen.	Publicat.-No. d. Literaturverzeichnisses.
Sectio caes. cons.	?	—	Endometritis. Am 20. Tag. geheilt entl.	Lebd.	M. ?	9	8,6	35	I. Schädellg.	—	Starker Hängeb. Frühzeit. Blasensprung, der Kopf tritt nicht in d. Beckeneingang.	Martin (68) 1874.
Sectio caes. cons. aus relativer Indication.	?	—	Genes. (Cystit. postcatheteris.) Temp. bis 38,5 °.	Lebd.	W. 48 2620	9	7,5	33,5	II. Gesichtsl. Kopf tief im Beck.-Eing.	Zunächst I. Schädellg.	Mässiger Hängeb. Steissbein schwer beweglich.	Münchmayer (70) 1890.
Craniotomie (schwer).	?	?	† 3 Tage p. p. an Metroperitonitis.	?	?	?	?	?	Schädellg.	—	DasBecken war besonders in d. unteren Ebenen gleichzeit. schräg verschoben.	Negri (71) 1882.
Forceps.	?	Dammriss.	Genes.	Lebd.	Ausgetragen.	—	?	?	Schädellg.?	—	Beckenneigung aufgehob. Hängeb.	Neugebauer (73) (Fall 154, 155, 191) 1891.
Künstl. Frühgeb.	?	?	Genes.	Lebd.	? 45 4000	8	—	34	Schädellg.	—	Kephalhämatom.	
Künstl. Frühgeb.		?	Genes.	Lebd.	—	—	—	—	?	—	Kephalhämatom.	
—	?	?	Genes.	Lebd.	?	?	?	?	?	—	—	Neugebauer (73) (Fall 192) 1895.
—	?	?	Genes.	Lebd.	?	?	?	?	?	—	—	
—	?	?	Genes.	Lebd.	?	?	?	?	?	—	—	
Wendung 12Std. n. d. Kolpoaporrhexis. Extr. An d. Moribunden Porro.	?	Kolpoaporrhexis.	†	?	Ausgetragen.	?	?	?	—	—	—	

Digitized by Google

Laufende No.	Mutter: ? para.	Alter.	Körpergr.	Wann u. wodurch wurde d. Kyphose acquirirt?	Sitz der Kyphose,	Verlauf der Gravidität.	Beckenmaasse: Sp.	Cr.	Tr.	C. ext.	C. d.	C. v.	Dist. sp. isch.	D. tub. isch.	Dist. sp. il. post sup.	Conj. d. Beckenenge.	Conj. d. Beckenausg.	Geburtsdauer.	Spontane Geburt?
64	?	?	?	?	Mit einseit. Ileosacralankyl.	?	Am knöchernen Becken: 23,5	26	?	?	?	8 zum ob. Rand d. 2. L. W. 6 (?)	4,8	4,2	4,0	11	?	?	?
65	I	?	?	?	—	?	?	?	?	?	?	?	?	6,8	?	?	?	?	Ja.
66	I	?	Mittelgr.	?	—	?	26,5	35,5	?	?	?	?	?	8	12	?	7	?	—
67	I	41	128	Fall im 7. Lebensjahr.	—	?	23	21 (von innen gem.)	24,3	21,5	Promont. nicht zu erreichen	?	?	5,2	?	10	8	4 Tg.	—
68	I	30	?	?	—	?	?	?	?	?	?	?	?	5,10	?	?	?	?	—
69	I	39	?	Allmälige Entstehung d. K. Senkungsabsc. vom 12. bis 14. J.	—	Anscheinend ohne Beschwd.	26 bis 26,25	29,75	28	21,5	Verlängert	ca. 12,5	?	7,25 bis 7,5	8	?	?	ca. 35 Std.	Ja.

Digitized by Google

Art der Operation.	Waren die Beckengelenke sub partu beweglich?	Verletzungen d. Mutter durch die Geburt.	Verlauf des Wochenbettes.	Kind: Lebend oder todt geboren?	Kind: Geschlecht. Länge. Gewicht.	Kind: Kopfmaasse: Bip.	Kind: Kopfmaasse: Bit.	Kind: Kopfmaasse: Per. fr. occ.	Kind: Lage des Kindes.	Kind: Event. Drehungen des Kopfes sub partu.	Bemerkungen.	Publicat.-No d. Literaturverzeichnisses.
Sectio caes. cons.	?	?	†	?	?	?	?	?	—	—	—	Pajot-Neugebauer (nach Neugebauer 1895.)
—	?	?	Genes.	Lebd.	Ausgetragen.	?	?	?	—	—	—	Santorno-Billidi 1863 (nach Neugebauer 1895).
Forceps.	?	?	Pelviperit., Exsud.; nach 6 Wch. geheilt	Lebd. († nach 3 Tg.)	W. ?	?	?	?	Schädellage	Erst Schieflage II, Rücken vorn. „Verkehrte Rotat."	Starker Hängeb.	Schauta (82). 1883.
Perfor., Extraction m. Haken- u. Knochenzange am todtem Kinde.	Nein.	?	Fieberhaft, genes.	†	W. ?	?	?	?	III. Schädellage	—	Enormer Hängeb.	Schmeidler (85). 1861.
Sectio caes. cons.	?	?	Genes.	Lebd.	Ausgetragen.	?	?	?	—	—	—	Smyly (88). 1892.
—	Nein.	Zwei Schleimhautrisse	Norm.	Lebd.	W. 45 2380	8,25	6,25	29	I. Schädellage	Pfeiln. in der Beck.-Höhle i. r. schr. D. Beim Durchschneiden drehte sich d. Hinterhaupt nach hinten l., sodass das Gesicht unter die Symph. kam (à la Birnbaum).	Hängebauch III°. Frühzeit. Blasensprung. Nabelschnur einmal um den Hals geschlung.	Sulger-Buel (91). 1890.
						Am Skelet-Schädel: 7		6 —				

Digitized by Google

Laufende No.	Mutter																			Geburtsdauer.	Spontane Geburt?
	? para.	Alter.	Körpergr.	Wann u. wodurch wurde d. Kyphose acquirirt?	Sitz der Kyphose.	Verlauf der Gravidität.	Beckenmaasse: Sp.	Cr.	Tr.	C. ext.	C. d.	C. v.	Dist. sp. isch.	D. tub. isch.	Dist. sp. il. post sup.	Conj. d. Beckenenge.	Conj. d. Beckenausg.			
70	I	34	137	Im 3. bis 4. Lebs.-Jahre.	Kyph. dors. et lumbo-sacr. mit Rhachitis.	Anscheinend ohne Beschwd.	—	—	—	—	—	—	—	—	—	—	—	27 Std.	—
	II	36	—	—	—	Desgl.	—	—	—	—	—	—	—	—	—	—	—	$11^1/_2$ Std.	—
	III	38	—	—	—	Desgl.	22,5	26,5	30,5	20	Promont. nicht zu erreichen	?	?	9	8	?	?	$8^1/_2$ Std.	—
71	I	—	—	Im 2. Lebs.-Jahre Absc. an der Wirbelsäule.	—	?	—	—	—	—	—	—	—	—	—	—	—	3 Tage.	Ja.
	II	32	—	—	—	?	25	28	31	20	?	?	?	9,5 bis 10	7,5	?	?	27 Std.	Ja.
72	I	—	128	Kyph. nach d. 5. Lebensjahre, entstand. infolge schweren Tragens.	—	?	27	29	28,5	21	ca. 13	9,0-9,5 (!)	?	9	?	?	?	?	?
	II	32	—		—	?	—	—	—	—	—	—	—	—	—	—	—	?	?

Digitized by Google

Art der Operation.	Waren die Beckengelenke sub partu beweglich?	Verletzungen d. Mutter durch die Geburt.	Verlauf des Wochenbettes.	Kind: Lebend oder todt geboren?	Kind: Geschlecht. Länge. Gewicht.	Kind: Kopfmasse: Bip.	Kind: Kopfmasse: Bit.	Kind: Kopfmasse: Per. fr. occ.	Kind: Lage des Kindes.	Kind: Event. Drehungen des Kindes sub partu.	Bemerkungen.	Publicat.-No. d. Literaturverzeichnisses.
Forceps.	?	Scheidendammriss.	Norm.	Lebd.	M. 47 2470	9	7,75	31,7	IV. Schädellage	Gesicht unter der Symphyse.	—	Sulger-Buel (91) 1890.
Forceps.	?	Clitoris und Scheidenriss.	Norm.	Lebd.	M. 50 3380	10	8	34	II. Vorderscheitellage (III. Schädellage).	Anfgs. stand d. Hinterhpt. hoch, vorn, links.	—	
Forceps.	Nein.	—	Norm.	Lebd.	M. 48 2050	9,5	7,25	33,5	I. Vorderscheit.-Lage (IV. Schädellg.).	—	—	
—	?	?	Norm.	Lebd.	?	?	?	?	Schädellage	—	Hängeb.	Desgl.
—	Nein.	?	Norm.	Lebd.	M. 55 4070	10	9	40	IV. Schädellage	Kopfschnitt in I. Schädellage durch.	Hydramnion.	
?	?	?	Norm.	†	?	?	?	?	?	—	IX. Mon.	Tauffer (92) 1880.
Sectio caes. nach Porro.	?	—	† an Sepsis 80 Std. p. p. Morb. Bright.	Lebd.	W. 48 2500	?	?	32	I. Schädellage	Eklampsie.	Sehr starker Hängeb.	

Digitized by Google

Laufende No.	Mutter: ? para.	Alter.	Körpergr.	Wann u. wodurch wurde d. Kyphose acquirirt?	Sitz der Kyphose.	Verlauf der Graviditätt.	Beckenmaasse: Sp.	Cr.	Tr.	C. ext.	C. d.	C. v.	Dist. sp. isch.	D. tub. isch.	Dist. sp. il. post sup.	Conj. d. Beckenenge.	Conj. d. Beckenausg.	Geburtsdauer.	Spontane Geburt?
73	I	23	130	Sturz im 2. Lebs.-Jahre. Fract. der	Zwergbecken mit K. linkerseits. Keine	?	23,1	24,5	26	20	?	8,1 (c.v. obstetr.)	?	5,5	10,5	?	9,3	?	—
	II	30	—	Lendenwirbelsäule.	Rhach.	?	—	–	—	—	—	—	—	—	—	—	—	—	—
	III	31	—	Einige Woch. bettlägerig.	—	?	—	—	—	—	—	—	—	—	—	—	—	—	—
	IV	—	—		—	?	—	—	—	—	—	—	—	—	—	—	—	—	Ja.
	V	—	—	Dann wieder gehfäh.	—	?	—	—	—	—	—	—	—	—	—	—	—	—	—
	VI	34	—	Im 12. Lebs.-Jahre	—	?	—	—	—	—	—	—	—	—	—	—	—	—	Ja(?).
	VII	36	—	Eiterg. am r.	—	?	—	—	—	—	—	—	—	—	—	—	—	—	Ja.
	VIII	37	—	Oberschen-	—	?	—	—	—	—	—	—	—	—	—	—	—	—	—
	IX	38	–	—	—	?	—	—	—	—	—	—	—	—	—	—	—	—	Ja.
	X	41	—	—	—	?	—	—	—	—	—	—	—	—	—	—	—	—	Ja.
	XI	42	—	—	—	?	—	—	—	—	—	—	—	—	—	—	—	—	—
74	I	42	—	?	Unt. V. l. bis I. V. s.	?	25	29,2 bis 30	31,5	20,5	?	?	5,75	6,5	?	9,5	?	?	—
75	I	18	149	Mit 1/2 J. Sturz.	Mit Rhach.	?	24,5	26	29	20,5	12,5	?	?	7,5	8	?	10	12 Tage!	Ja.

Digitized by Google

Art der Operation.	Waren die Beckengelenke sub partu beweglich?	Verletzungen d. Mutter durch die Geburt.	Verlauf des Wochenbettes.	Kind: Lebend oder todt geboren?	Geschlecht. Länge. Gewicht.	Kopfmaasse: Bip.	Bit.	Per. fr. occ.	Lage des Kindes.	Event. Drehungen des Kindes sub partu.	Bemerkungen.	Publicat.-No. d. Literaturverzeichnisses.
Perforat. Extraction.	Wahrscheinlich.	—	Genes.	†	Ausgetragen.	—	—	—	Schädellage mit Vorfall eines Fusses.	—	—	Torggler (93) 1885.
Wendung auf den Kopf. Forceps.	„	—	„	†	Ausgetragen.	—	—	—	Schieflage II.	—	—	
Forceps.	„	—	„	Lebd.	W.	—	—	—	Schädellage	Ende d. X. Mon.	—	
—	„	—	„	†	?	—	—	—	?	VI. bis VII. M.	—	
Wendung.	„	—	„	Lebd.	?	—	—	—	?	Ende d. X. Mon.	—	
—	„	—	„	„	?	—	—	—	?	Desgl.	—	
—	„	—	„	„	M.	—	—	—	?	Zwillinge.	—	
Forceps.	„	—	„	„ † nach 24 Std.	?	—	—	—	II. Schädellage	?	—	
—	„	—	„	?	?	—	—	—	?	Abort II. Mon.	—	
—	„	—	„	†	?	—	—	—	?	IX. M.	—	
Wendung u. Extract. am Fuss.	„	—	„	†	?	—	—	—	Schieflage.	X. Mon.	—	
Sectio caes. nach Porro.	?	—	† 4 Tg. p. op. infolge starker Magenblutung. Gering. Peritonitis.	Lebd. (asphyct.)	? 50 3095	—	—	—	?	—	—	Treub (94) 1889.
?	?	—	Norm.	Lebd.	? 47 3068	7,5	—	—	Schädellage beinahe im geraden Beckenausgang lange aufgehalten.	Pfeiln. von Anfang an D. Im wurde d. Kopf	Hängeb.	Voskresenski (97) 1884.

Digitized by Google

Laufende No.	Mutter: ? para.	Alter.	Körpergr.	Wann u. wodurch wurde d. Kyphose acquirirt?	Sitz der Kyphose.	Verlauf der Graviditätt.	Beckenmaasse: Sp.	Cr.	Tr.	C. ext.	C. d.	C. v.	Dist. sp. isch.	D. tub. isch.	Dist. sp. il. post sup.	Conj. d. Beckenenge.	Conj. d. Beckenausg.	Geburtsdauer.	Spontane Geburt?
76	I	26	151	Im 7. Lebs.-Jahre Durchbruch eines kalten Absc.	2. V. l. bis 2. V. s.	Anscheinend ohne Beschwd.	26	29,5	30	19,25	?	?	?	6	9	?	9	ca. 2 Tg.	—
	II	28	—	—	—	Desgl.	—	—	—	—	—	—	—	—	—	—	—	8 Tg. 17 Std.	Ja
77	I	32	132	Fall im 8. Lebens-Jahre.	11. V. l. bis 2. V. s.	Ohne Beschwd.	25	27,75	25!	19	Promont. nicht zu erreichen	?	?	9,3	11,75	11,5 A. C. E.	?	40½ Std.	—
78	I bis V	—	135	Sturz im 10. Lebs.-Jahre.	1. V. l. bis II. V. s.	Ohne Beschwd.	—	—	—	—	—	—	—	—	—	—	—	—	—
	VI	34	—	—	—	Desgl.	25,5	27,2	25,5!	21,25	13,5	?	?	8,2	7,8	12 A. C. E.	?	?	—

Digitized by Google

Art der Operation.	Waren die Beckengelenke sub partu beweglich?	Verletzungen d. Mutter durch die Geburt.	Verlauf des Wochenbettes.	Kind: Lebend oder todt geboren?	Kind: Geschlecht. Länge. Gewicht.	Kind: Kopfmaasse: Bip.	Kind: Kopfmaasse: Bit.	Kind: Kopfmaasse: Per. fr. occ.	Kind: Lage des Kindes.	Kind: Event. Drehungen des Kindes sub partu.	Bemerkungen.	Publicat.-No. d. Literaturverzeichnisses.
Forcepsversuch (wegen Gefährdg. d. Kindes). Perforat. Kraniokls.	?	?	Norm.	†	W. 52 2600 ohne Gehirn.	8	7,5	33	II. Schädellage	—	Vorzeitig. Blasenspr.	Winckel (99) 1882.
Einleitung der künstlichen Frühgeb. mit Colpeurynter und Katheter.	?	?	Norm.	Lebd. † nach 12½ Std. an Atelectase u. intrameningeal. Blutungen	M. 43,5 2550	8,5	7	32	I. Schädellage	—	—	
Einleitg. d. Frühgeb. durch Gelatinestäbchen nach Theilhaber, dann durch Inject. von 50 g Glyc. Forceps. Incisionen in den Muttermd.	Nein.	Dammriss II.° Riss in d. link. Vaginalwd. nach hinten.	Endometrit. Fieber. Nach 24 Tg. geheilt entlassen.	†	M. 50 2650	9,5	8,3	35	I. Schädellage	Kopf trat m. quersteh. Pfeiln. in's Becken ein u. tritt so bis z. Beckenweite herab; kl. Font. l. Dann dreht sich d. Pfeiln. in d. r. schr. D., kl. Font. tief. So bleibt der Kopf stehen. Pfeiln. dreht sich in d. geraden D. mit d. Zange. Schult. i. l. schr. D. entw.	Ankylose des Steissbeins. Kopf sehr wenig configurabel.	F. R. No. 514. 1894. München.
I—V. Perforation. Extraction.	?	?	I—V. Genes.	†	Ausgetragen.	—	—	—	I.—V. Schädellage	?	—	V. Sch. No. 857. 1894. München.
I. Extract. am Fuss.	Nein.	Keine.	Norm.	Lebd.	M. 48 2300	8	6	32	I. unvollk. Fussl.	—	Zwillinge. Die beiden Köpfe sind gut configurabel. Beim 1. Zwilling vorzeitiger Blasenspr.	
II. Armlösung. Extraction d. Kopfes.				†	W. 47,5 2250	8	7	32	I. Steissl.	—		

Digitized by Google

IV. Fälle von

Laufende No.	Mutter																		Geburtsdauer.	Spontane Geburt?
	? para.	Alter.	Körpergr.	Wann u. wodurch wurde d. Kyphose acquirirt?	Sitz der Kyphose.	Verlauf der Gravidität.	Beckenmaasse: Sp.	Cr.	Tr.	C. ext.	C. d.	C. v.	Dist. sp. isch.	D. tub. isch.	Dist. sp. il. post sup.	Conj. d. Beckenenge.	Conj. d. Beckenausg.		
79	?	28	?	?	3.—5. V. l. bis 2. V. s.	—	Am knöchernen Becken: 26,6	29	?	16,9 z. Pr. sp. sacr. super.	12,3	3,8 (obstetr.) 11,9 anat.	8,4	9,6	7,9	13,2	13,4		?	—
80	I	?	?	(Fall i. 20. Lebensjahr.)	Kyph. zw. 2. u. 3. Kreuzwirbel.	Anschein. ohne Beschwd.	25	28,5	?	20	11,5	Ca. 9,75 (obstetr.)	?	9	11	9,5	?		?	Ja.
	II	30	—	—	—	—	—	—	—	—	—	—	—	—	—	—	—		4½ Std.	Ja.
81	?	?	?	?	Kyph. sacral. (I. v. s.)	?	?	?	?	?	?	8,8 (obstetr.) 10,8 anat.	?	?	?	?	?		?	—
82	I	34	114	Mit ½ Jahr Rhachit. (?) 10 Jhr. bettlägerig. Im 6. Lebensj. 7 Abscesse in der Beck.-Gegd.	Kyph. lumbodors. B. auch einseitig schräg verengt.	Anschein. ohne Beschwd.	21,6	24,3	20,5	?	Promont. nicht zu erreichen	?	3,87	Ca. 3,87	?	Kreuz- und Steissbeinspitze per vag. nicht zu erreich.			?	—
							Am knöchernen Becken: —	—	—	—	11,7 anat. 7,4 (obstetr. z. X. V. d.	—	—	—	—	—	—			

Digitized by Google

Pelvis obtecta.

Art der Operation.	Waren die Beckengelenke sub partu beweglich?	Verletzungen d. Mutter durch die Geburt.	Verlauf des Wochenbettes.	Kind: Lebend oder todt geboren?	Kind: Geschlecht. Länge. Gewicht.	Kind: Kopfmaasse: Bip.	Kind: Kopfmaasse: Bit.	Kind: Kopfmaasse: Per. fr. occ.	Kind: Lage des Kindes.	Kind: Event. Drehungen des Kopfes sub partu.	Bemerkungen.	Publicat.-No. d. Literaturverzeichnisses.
Sectio caes. cons.	?	—	†	†	?	?	?	?	?	—	—	Fehling (32) 1852.
—	?	?	Genes.	Lebd.	Ausgetragen.	—	?	?	Schädellg.?	—	—	v. Herff (42a) 1889.
—	?	—	Genes.	Lebd.	M. 54 3620	9,5	8	38	II. Schädellag. mit Vorfall eines Armes.	Nach Ueberwind. d. Prom. tritt d. Kopf quer bis zum Beck.-Boden; d. dreht sich d. kl. Font. n. vorn.	—	
Sectio caes. nach Uterusruptur.	?	—	†	†	?	?	?	?	?	—	—	Lambl (62) 1858.
Sectio caes. cons.	?	—	† 24 Std. p. op. an Perimetritis u. Peritonitis.	Lebd.	W. ?	?	?	?	III. Schädellag.	—	—	Lange (63) 1870.

Digitized by Google

Laufende No.	Mutter: ? para.	Alter.	Körpergr.	Wann u. wodurch wurde d. Kyphose acquirirt?	Sitz der Kyphose.	Verlauf der Graviditat.	Beckenmaasse: Sp.	Cr.	Tr.	C. ext.	C. d.	C. v.	Dist. sp. isch.	D. tub. isch.	Dist. sp. il. post sup.	Conj. d. Beckenenge.	Conj. d. Beckenausg.	Geburtsdauer.	Spontane Geburt?
83	I	45	?	?	Kyph. lumbosacral. V. v. s. bis I. v. s.	?	27	28,8	?	?	?	10,8 anat. 8,7 (obstetr.) z. V. v. l.	9,2	9,4	?	11,2	?	?	—
84	I	21	140	Caries.	Kyph. lumbosacral. 3.—5. V. l. cariös zerst.	?	24	28	?	14 weg. Lordose d. Lend.-Wirbels.	?	5 (obstetr.) 11 anat.	?	?	?	?	?	?	—
85	I	?	?	Fall im 2. Lebensj.	Kyph. lumbosacral.	?	?	?	?	?	?	?	?	?	?	?	?	?	—
	II	?	—	—	—	—	—	—	—	—	—	10,8 (obstetr.) zum X. v. d.	—	7,5	—	—	—	?	—
	III	42	—	—	—	—	—	—	—	—	—	—	—	—	—	—	—	?	—

V. Fälle, bei denen der Sitz

86	I	30	?	?	?	?	?	?	?	?	?	Gr. als 13,5	?	Ca. 5,2	4,8	?	?	?	—
87	?	21	?	Im 3. Lebensj.	Kyph. lumbosacral. nach Neugebauer.	?	?	?	?	?	?	?	8,5	?	?	?	?	?	—
88	I	27	?	?	?	?	24,5	26	26,5	16,5	?	?	?	6,5 (?)	?	?	?	?	Ja.

Digitized by Google

Art der Operation.	Waren die Beckengelenke sub partu behandelt?	Verletzungen d. Mutter durch die Geburt.	Verlauf des Wochenbettes.	Kind: Lebend oder todt geboren?	Kind: Geschlecht. Länge. Gewicht.	Kind: Kopfmaasse: Bip.	Kind: Kopfmaasse: Bit.	Kind: Kopfmaasse: Per. fr. occ.	Kind: Lage des Kindes.	Kind: Event. Drehungen des Kindes sub partu.	Bemerkungen.	Publicat.-No. d. Literaturverzeichnisses.
Forceps am todten Kind wegen Fieber und Erbrechen der Mutter.	?	?	† 36 Std. p. p. im collamt. Anfall.	†	?	?	?	?	Schädellag.	—	Vorfall der Nabelschnur bei unvollk. erweitert. Muttermd. Rep. misslang. Kind starb ab. Ankylose d. Steissb.	Olshausen (74) 1863.
Sectio caesar. cons. (!) bei Fieber von 39°.	?	—	† 3 Tage p.op.an Sepsis.	Lebd.	? 50 3000	?	?	?	II. Schädellag.	—	Frühzeit. Blasensprung.	Schwarz (87) 1893.
Kraniotomie.	?	?	Genes.	†	?	?	?	?	?	—	—	Stadtfeldt (89) 1868.
Desgl.	?	?	Genes.	†	?	?	?	?	?	—	—	
Wendg.auf d.Fuss versucht. Zangenvers. Perf. Kephalotr.	?	?	† 2 Tage p. p.	†	?	?	?	?	Schädellag.	—	—	
ler Kyphose unbekannt ist.												
Sectio caes. cons.	?	—	†	—	Ausgetragen.	?	?	?	?	—	—	Boursier du Condray (5) 1759.
Forceps.	?	?	Norm.	Lebd.	Ausgetragen.	?	?	?	I. Schädellag.	—	Kopf über den Sp. isch. aufgehalten.	Budin (12) 1889.
—	?	?	?	Lebd.	? 51 2860	?	?	?	?	—	—	Burkow (13) 1890.

Digitized by Google

Laufende No.	Mutter: ? para.	Alter.	Körpergr.	Wann u. wodurch wurde d. Kyphose acquirirt?	Sitz der Kyphose.	Verlauf der Gravidität.	Beckenmaasse: Sp.	Cr.	Tr.	C. ext.	C. d.	C. v.	Dist. sp. isch.	D. tub. isch.	Dist. sp. il. post sup.	Conj. d. Beckenenge.	Conj. d. Beckenausg.	Geburtsdauer.	Spontane Geburt?
89	?	?	?	?	?	?	?	?	?	?	?	?	?	5,5	?	?	?	?	?
90	?	25	?	Im 5. Lebs.-Jahre Tuberculose.	?	?	?	?	?	?	?	?	?	7	?	?	?	?	?
91	I	24	?	?	?	?	?	?	?	?	?	?	?	9,3	?	?	?	?	?
92	?	28	?	Im 4. Lebs.-Jahre Tuberculose.	?	?	?	?	?	?	?	?	?	6,5	?	?	?	?	?
93	I	32	?	?	?	?	?	?	?	?	?	?	?	7,6	?	?	?	?	?
94	?	?	?	?	?	?	?	?	?	?	?	?	?	8,5	?	?	?	?	?
95	I	?	?	?	?	?	?	?	?	?	?	?	?	4,5	?	?	?	?	?
	II	?	?	?	?	?	?	?	?	?	?	?	?	?	?	?	?	?	?

Digitized by Google

Art der Operation.	Waren die Beckengelenke sub partu beweglich?	Verletzungen d. Mutter durch die Geburt.	Verlauf des Wochenbettes.	Kind: Lebend oder todt geboren?	Geschlecht. Länge. Gewicht.	Kopfmaasse: Bip.	Bit.	Per. fr. occ.	Lage des Kindes.	Event. Drehungen des Kindes sub partu.	Bemerkungen.	Publicat.-No. d. Literaturverzeichnisses.
Einleitung der Frühgeburt i. d. 35. Woch. m. Douchen u. Bougies. Forceps Tarnier.	?	?	Anschein. genes.	Lebd., asphyct. † nach 24 Std.	?	9,5	8,5	?	I. Schädellag.	Kopf trat quer bis zur Beckenenge herab. Das Hinterhaupt rotirt in d. Zange n. hint., dreht s. aber n. Passir. d. Damms n. vorn u. tritt wie bei I. Schädell. aus. Ebenso rot. d. Schult. erst nach hinten.	Kopf blieb üb. d. Sp. isch. steck. Mittelpkt. d. Kopfgeschw. üb. d. r. Tub. pariet. L. Scheitelb. unt. d. r., Occip. unt. d. Scheitelbein. Keine Knochenimpress.	Champneys (17) 1887.
Künstl. Frühgeb. i. 9. Monat, Forceps wegen Eclampsie.	?	?	†	Lebd.	?	?	?	?	II. Schädellag.	—	—	Gichard (36) 1882.
Zangenversuch. Symphyseotomie. Forceps.	?	?	Norm.	Lebd.	? 3025	?	?	?	I. Schädellag.	—	—	Gottchaux (39) 1892. Op. Porak.
Forceps.	?	?	Norm.	Lebd.	?	?	?	?	II. Vorderscheitellag.	—	Ende des 9. Monats. Kopf üb. d. Sp. isch. aufgehalten.	Grynfeltt (40) 1887. (Nach Puech.)
Forcepsversuch. Symphyseotomie. Ritgen. (Keine Zange.)	?	?	Norm.	Lebd. † 24 St. p. p. inf. Schäd.-Verltz. durch Compr.	?	?	?	?	Schädellag.	—	Kopf im Beckenausgang eingekeilt.	Jewett (56) 1892.
Künstl. Frühgeb.	?	?	Genes.	Lebd.	?	?	?	?	?	—	—	Pinard (nach Neugebauer 1895) 1877.
Kraniotomie.	?	?	Genes.	†	Ausgetragen.	?	?	?	—	—	—	Taylor (nach Neugebauer 1895) 1884.
Sectio caes. nach Porro.	?	?	†	Lebd.	Ausgetragen.	?	?	?	—	—	—	

Digitized by Google

I. Anatomische Besonderheiten und Diagnose des kyphotischen Beckens.

Für den Praktiker ist eigentlich weiter nichts zu wissen nothwendig, als dass das Becken einer Frau, welche mit einer dem unteren Abschnitt der Wirbelsäule angehörigen Kyphose behaftet ist, im Eingang normal weit oder, besonders im geraden Durchmesser, abnorm weit ist, dass es dagegen in der Beckenenge und im Beckenausgang abnorm eng ist, und zwar vorzüglich im queren Durchmesser, weniger im geraden. Mit anderen Worten stellt das Becken einer solchen Frau ein Trichterbecken dar, und zwar nimmt man im allgemeinen an, dass die trichterförmige Verengerung um so bedeutender sei, je tiefer die Kyphose sitze und in je zeitigerem Lebensalter dieselbe erworben sei. Bei einer Dorsalkyphose fehlt sie thatsächlich in der Regel fast vollkommen, weil da die compensatorische Lordose der Lendenwirbelsäule die statischen Verhältnisse fast so wie bei normal gebogener Wirbelsäule gestaltet. Die Trichterform verdankt das lumbalkyphotische Becken vornehmlich der veränderten Lage und Richtung des Kreuzbeins, welches mit seinem oberen Ende nach hinten und oben, mit seiner Spitze nach vorn und unten gerückt ist. (Dadurch Auseinandergetriebenwerden der oberhalb der Linea innominata gelegenen Theile der Hüftbeine, unterstützt durch Zug der Ligamenta ileofemoralia an den Spinis il. ant. infer.; Auseinanderrücken der unterhalb der L. innom. gelegenen Theile der Hüftbeine.) Ferner wirkt der Zug gewisser Muskeln, der Glutaeen, der Adductoren, der langen Oberschenkelmuskeln (Treub). Die veränderte Lage des Kreuzbeins ist in der Regel bedingt durch die infolge der Kyphose veränderte Richtung des Drucks der Rumpflast (Breisky). Näheres s. bei Breisky (8), Hoening (51), Moor (69), Freund (33), Treub (95), Neugebauer (72). Schliesslich kann es auch gelegentlich infolge der gänzlichen Zerstörung von mehreren Wirbelkörpern zu einem so hochgradigen Vornübersinken der Wirbelsäule kommen, dass diese den Beckeneingang überdacht und die geburtshilfliche Conjugata vera hinten zu einem Lenden- oder gar Brustwirbel geht und extrem verkürzt ist; besonders beim lumbosacralen Sitz der Caries kommt dies vor. Solche Fälle sind von Gluge, Horwitz, Didier, Herrgott, Lange, Olshausen und Fehling beschrieben worden.

Digitized by Google

	Prager Normalbecken.	Lumbodorsalkyph.B. (Breisky No. 15.)	Lumbalkyphotisches Becken (Moor).	Lumbosacralkyphot. Becken (Hoening).	Rhachitisch plattes Becken No. 55 der Münchener Samml.
Sp. il. ant. sup.	22,3	28,1	25,0	21,7	27,25
Cr. il.	26,8	28,7	27,3	25,2	27,75
Conj. ext.	16,3	18,0	18,5	15,5	14,5
Distanz zwischen den Winkeln der S-förmigen Krümmung	14,2	15,9	13,8	12,7	—
Dist. Spin. il. post sup.	7,7	5,7	6,4	3,5	—
Vordere Höhe des Os sacrum	10,4	14,2	8,2	8,0	—
Hintere Höhe des Os sacrum	9,3	9,4	7,2	6,2	—
Höhe der Symphyse	3,9	2,9	5,0	3,7	—
Conj. diagon.	12,5	19,3	13,6	14,5	8,7
Conj. vera	10,9	17,7	13,2	13,6	7,6
Normalconjugata (zum 3. Kreuzwirbel)	12,9	14,4	14,3	10,2	—
D. transv. des Eingangs	12,9	14,5	11,8	11,2	14,2
Rechter schr. D. des Eingangs	12,6	14,5	12,2	11,4	13,6
Linker schr. D. des Eingangs	12,6	14,2	12,2	12,6	12,6
Conjugata der Beckenweite (zum 3. Kreuzwirbel)	12,4	14,2	13,7	10,5	7
Querer Durchschn. d. Beckenweite (Pfanne zu Pfanne)	11,0	12,6	8,7	9,0	—
Conj. der Beckenenge	11,2	13,4	12,3	9,5	10,9
Dist. spin. isch.	10,2	9,5	6,6	5,9	13,5
Dist. tubisch.	11,4	10,1	4,6	4,5	13,2

Kürzer als durch Worte glaube ich die Typen kyphotischer Becken durch die vorstehenden Zahlen wiedergeben zu können.

Ein Vergleich mit dem rhachitischen Becken ergiebt folgendes:

	Kyphotisches Becken.	Rhachitisches Becken.
	Sacrum.	
Höhe	höher als bei normalem Becken	weniger hoch als b. normalem Becken.
Breite	weniger breit	weniger breit.
Basis	nach hinten und oben gerichtet	nach vorn und unten gerichtet.
Spitze	nach vorn	nach hinten.
Vorderfläche	gestreckt	platt oder leicht convex von links nach rechts, stark convex v. oben nach unten (Typus pseudo-osteomalac.).

Digitized by Google

	Kyphotisches Becken.	Rhachitisches Becken.
	Hüftbeine.	
Ossa ilei	von vorn nach hinten verlängert, gestreckt	ähnlich.
Fossae iliacae	weniger ausgehöhlt	weniger gehöhlt.
Absteigender Schambeinast u. aufsteigend. Sitzbeinast	weniger divergirend	mehr divergirend.
Arcus pubis	enger	breiter.
Tub. ischii	näher zusammengerückt	weiter von einander entfernt.
Spinae ischii	desgl.	desgl.
	Hauptsächlich veränderte Durchmessser.	
Conjugata des Eingangs	verlängert	verkürzt.
Conjugata der Beckenweite und -enge	relativ verkürzt	relativ verlängert.
Querdurchmesser d. Ausgangs	verkürzt	verlängert.
Grösster Durchmesser des Eingangs	gerader	querer.

Es ist also in der Hauptsache das kyphotische Becken das Gegenstück zum rhachitischen. Daher kommt es, dass die Becken von Personen, welche eine rhachitische Kyphose bez. Kyphoskoliose mit gleichzeitig allgemeinen rhachitischen Veränderungen des Skeletts besitzen, nicht die Charaktere des sog. kyphotischen Beckens besitzen, bei dem die Kyphose auf Wirbelcaries beruht. Abgesehen von den diametral entgegengesetzten Wirkungen, welche die Rhachitis am Becken hervorbringt, kommt noch in Betracht, dass die rhachitische Kyphose weniger spitz ist, meist auf die Brustwirbelsäule beschränkt ist, also von der Lendenwirbelsäule durch Lordose compensirt wird. Von derartigen Becken, die überdies meist infolge gleichzeitiger skoliotischer Veränderungen der Wirbelsäule schräg verschoben sind, ist in dieser Arbeit auch vollständig abgesehen.

Wie wir sehen werden, lässt sich in der Mehrzahl der Fälle die tuberculöse Wirbelsäulenerkrankung in der Jugend nachweisen, wo dies nicht der Fall ist, fehlen fast stets überhaupt die anamnestischen Angaben. Diese bilden also einen 1. Anhaltspunkt zur Diagnose des kyphotischen Beckens; 2. hat man auf das Vorhandensein, die Gestalt und den Sitz der Kyphose zu achten.

Digitized by Google

3. Ist die Haltung und der ganze Körperbau solcher Personen charakteristisch. Wie auch auf den beigegebenen Autotopien zu ersehen ist, ist der Rumpf vorn übergesunken, die Personen gehen, „als ob sie etwas vor sich her trügen". Hüft- und Kniegelenke sind im Gehen und Stehen etwas flektiert, um die Balance herauszubekommen. Die auffallende Kleinheit der betr. Personen beruht einzig und allein auf dem Insichzusammengesunkensein des Rumpfes; die Beine sind unverhältnissmässig lang und gerade, die Arme hängen tief herab, so dass die Fingerspitzen noch unter die Kniegelenke herabreichen können und somit die Personen etwas affenartiges erhalten. Bei Rhachitis ist dagegen die Kleinheit des Körpers auf alle seine Theile gleichmässig erstreckt, die Extremitäten sind krumm, ebenso bei Osteomalacie.

4. Endlich ist die eigenthümliche Gestaltung des Beckens durch genaue Messung zu eruiren. Ausser den äusseren gewöhnlichen Maassen ist vor allem die Distanz der Tubera ischii nach dem Vorgang von Breisky und die sog. äussere Conjugata der Beckenenge (Aussenseite der Kreuzbeinspitze zum unteren Rand des Ligamentum arcuatum) zu messen. Bei der inneren Untersuchung ist ausser der Engigkeit des Schambogens characteristisch, dass das Kreuzbein gestreckt ist, dass das Promontorium gar nicht oder nur äusserst schwer zu erreichen ist: dagegen ragen die Kreuzbeinspitze und die Spinae ischii mehr als gewöhnlich ins Becken herein.

Bei Beachtung aller dieser Punkte ist es ein leichtes, die Diagnose zu stellen. Es besteht nur eine Schwierigkeit, allerdings eine sehr wichtige, d. i. die exacte Bestimmung der Maasse des Beckenausgangs, vor allem des Querdurchmessers. Und gerade dieser ist es, auf den hier das Meiste ankommt. Da ich jedoch in einer anderen Arbeit auf die Messung des Beckenausgangs näher einzugehen gedenke, lasse ich hier diesen Punkt unerörtert, nehme nur soviel voraus, dass es möglich ist, dieses Maass bei einiger Uebung und geeignetem Instrument fast ebenso zu genau bestimmen, wie die anderen an den Lebenden zu nehmenden Maasse[1]).

II. Kasuistik.

Die geburtshilflich brauchbarste Eintheilung der Fälle würde die sein, dass man diejenigen Fälle, in welchen der grosse Quer-

1) Vergl. die inzwischen erschienene Arbeit: Eine neue Methode der Beckenausgangsmessung. Monatsschr. f. Geb. u. Gyn. Bd. I. H. 9.

Digitized by Google

durchmesser des kindlichen Schädels kleiner ist als die Distantia tub. ischii gegenüberstellt denjenigen Fällen, bei denen der genannte Schädeldurchmesser gleich gross und grösser ist. Leider sind aber zu diesem Vergleich die literarischen Angaben viel zu mangelhaft; wenn auch in der Regel die Dist. tub. isch. gemessen ist, so fehlen in der Regel die Kopfmaasse.

Die einzig mögliche Sichtung des Materials, um nur etwas Uebersichtlichkeit hineinzubringen, scheint mir darin zu bestehen, dass man die Fälle nach dem Sitze und der Art der Kyphose in 4 Gruppen theilt: Fälle mit Lumbodorsalkyphose, Fälle mit Lumbalkyphose, Fälle mit Lumbosacralkyphose, Fälle von Pelvis obtecta; in einer fünften Abtheilung sind diejenigen Fälle untergebracht, in denen bei sonst genügender Beschreibung der Sitz der Kyphose nicht bekannt ist. Obwohl wir im anatomischen Theil bemerkt haben, dass mit dem Tieferrücken der Kyphose die Veränderungen am Becken, also vor allem die quere Verengerung des Ausgangs in der Regel zunimmt, wird man doch nicht erwarten dürfen, dass jene Dreitheilung auch eine practisch-geburtshilfliche Bedeutung habe. Erstens einmal kommen, wie wir sehen werden, auch lumbo-dorsalkypothische Becken mit recht beträchtlicher querer Verengerung des Beckenausgangs vor, dann spielen für den Geburtsvorgang in seltenen Fällen die Beweglichkeit der Beckengelenke (wie z. B. in Fall Moor), ferner der zwischen Ausgangsquerdurchmesser und Kreuzbeinspitze gelegene Raum des Beckenausgangs, vor allem aber die Grösse des Kindes eine sehr wichtige Rolle, so dass man keineswegs den Satz aufstellen kann: je tiefer die Kyphose sitzt, desto schlechter ist die Prognose für die Geburt.

A. Geburtsgeschichten bei Lumbodorsalkyphose.

*Fall 2. Brewis (10).

33jährige Ipara. 140 cm lang. Kyphose vom vierten Brustwirbel bis zum zweiten Lendenwirbel. Rhachitis nicht vorhanden. Anamn. Angaben über die Entstehung der Kyphose finden sich in den Referaten nicht. Status: Starker Hängebauch. Becken: Sp. 21. Cr. 29 (!). Die rechte Beckenhälfte steht etwas höher und ist etwas breiter als die linke. Das Promontorium ist nicht zu erreichen. Der untere Theil des Kreuzbeins ist nach vorn gerichtet. Der Schambogen ist eng. Die Conjugata des Beckenausgangs beträgt 6,5 cm, die Dist. tub. isch. 6 cm (= $2^1/_4$ Zoll). Die Spinae isch. springen nach innen vor. Die Symphyse ist bedeutend erweitert, was also wohl auf eine grössere Beweglichkeit der Beckengelenke hindeutet. Der Kopf steht mit geradestehender Pfeilnaht in der Beckenenge; wie er ins Becken eingetreten

Digitized by Google

ist, ist nicht angegeben. Die grosse Fontanelle ist als tiefstehend, der Rücken als nach vorn stehend angegeben. An den in der Beckenenge stehenden Kopf wird der Forceps angelegt; Angabe der Indication fehlt. Zuerst wird „das Hinterhaupt herabgezogen und im Ausgang fixirt". Dann wird die Zange abgenommen und zum zweiten Male angelegt und nun die vordere Kopfhälfte über oder besser durch das Perineum, welches einen grossen Riss erhielt, entwickelt. Ausserdem wurden tiefe stark blutende Scheidenverletzungen in der Gegend der Spinae und Tubera ischii gesetzt. Das Kind kam lebend, bip. 9, bit. 8, fr.-occ. 11,5, mento-occ. 14. Umfang 38. Wochenbett normal.

Fall 3. Champneys (15).

35jährige IVpara. 5 Geschwister sind gesund, eine Schwester leidet an Abscessen am Hals. Als ganz kleines Kind wurde Pat. fallen gelassen; daran scheinen sich Abscesse an den Beinen angeschlossen zu haben; jedenfalls soll im Anschluss an diesen Fall sich die Kyphose gebildet haben. Mit 5—6 Jahren litt Pat. an Necrose einiger Metacarpalknochen der linken Hand, an Abscessen an der Wade und am linken Ellbogen; Dauer dieses Leidens ca. 3 Monate. Pat. machte als 1. Geburt eine Frühgeburt im 8. Monat durch, welche nach 5stündiger Geburtsarbeit instrumentell beendet worden ist. Das Kind lebte 2 Monate lang. Als 2. Geburt erfolgte ein Abort, als 3. Geburt wiederum eine Frühgeburt mit $7^1/_2$ Monaten, spontan, Zwillinge; beide starben nach 24 Stunden. Nach den beiden Frühgeburten soll Pat. jedesmal 8 bis 12 Wochen geistesgestört gewesen sein.

Status bei der 4. Geburt: Die Schwangerschaft verlief fast ohne Beschwerden. Körperlänge 4' 1" 4"' = 125 cm. Starker Hängebauch, Halswirbelsäule stark convex nach hinten, der 7. Halswirbel bildet die stärkste Prominenz. Sodann folgt nach abwärts eine Lordose, deren tiefster Punkt der vierte und fünfte Brustwirbel ist. Von da ab beginnt wieder eine Convexität nach hinten. Der höchste Punkt dieser Curve ist der zweite Lendenwirbel, der tiefste der erste Kreuzwirbel, jedoch existirt kein eigentlicher Gibbus. Ueber der Wirbelsäulengegend sind keine von etwaigen Abscessen herrührende Narben zu constatiren, wohl aber in der linken Inguinalbeuge; der zugehörige Abscess soll 5 Jahre vor der vierten Entbindung bestanden haben. Die falschen Rippen berühren die Cristae ilei.

Becken: Sp. $8^5/_8$" = 22 cm, Cv. 9" = 23, Tr. 10" = 25,4, C. ext. $6^3/_4$ = 17, R. und L. schr. D. 8" (?) = 20,6, Sp. il post sup. $3^3/_8$ = 8,5. Die hintere Länge des Kreuzbeins + Steissbein beträgt $4^1/_4$" = 10. Vom Proc. spin. vert. lumb. II: zur Sp. il ant sup. d. $8^1/_4$" = 20,8; zur Sp. il ant. sup. sin 8" = 20,2; zur Spin. il. post. sup. d. und sin. $3^1/_2$" = 8,9. Conj. des Beckenausgangs $3^3/_4$ = 9,5. Die Dist. tub. ischii betrug $2^1/_4$" = 5,7 und zwar wurde dieselbe per vaginam gemessen, weil die Frau für die äussere Messung zu fett war. Die Symphyse springt etwas schnabelförmig vor, der Schambogen ist sehr spitz. Das Promontorium ist nicht zu erreichen, Die Flächen der Sitzbeine gehen nach innen unten; die Spinae ischii und die Ligamenta spinoso-sacra sind sehr deutlich zu fühlen. Das Steissbein ragt tief in das Becken hinein. Die Frucht befindet sich in II. Schädellage. Der Kopf steht noch oberhalb des Beckeinganges, ist per vag. nicht zu erreichen. Die Portio vag. steht weit nach hinten und oben. Die P. befindet sich in der 35. Schwangerschaftswoche.

Digitized by Google

Zwei Tage nach der Aufnahme fand sich die Cervix für den Finger durchgängig $1^3/_4$" = 4,4 cm lang, der Kopf ist per vaginam nicht zu erreichen; Nähte sind nicht zu fühlen. Herztöne 160, 6 Zoll = 15 cm vom Nabel nach aufwärts und rechts, gegen das Ende der 9. und 10. Rippe zu am deutlichsten zu hören.

Geburtsverlauf: Künstliche Einleitung der Frühgeburt nach Kiwisch (Vaginaldouchen). Nach 38 h. kräftige Wehen alle 10 min. Nach weiteren 2 h. ist der Muttermund erweitert, der Kopf steht tief, die kleine Fontanelle in der Nähe des rechten Tuber ischii, die Pfeilnaht verläuft also im l. schrägen Durchmesser. Nach weiteren 3 h. ist der Kopf noch etwas tiefer getreten. Da Oedem der äusseren Genitalien und Fieber der Mutter (es sind aber nur 98,2° F. = 36,8° C. angegeben), Resp. von 40 besteht, wird die Zange im r. schrägen D. angelegt; sie ist schwer zu schliessen. Der Kopf tritt schräg aus dem Beckenausgang aus und dreht sich erst bei Passage des Perineums. 3 oder 4 Tractionen genügten. Die Schultern boten der Extraction keine Schwierigkeiten. In welchem Durchmesser sie durchgetreten sind, ist nicht angegeben. Bereits vor Anlegung der Zange hatte eine auffallend starke Spannung des Hinterdammes bestanden. Nach Beendigung der Geburt wird ein $1^1/_2$ Zoll langer Dammriss constatirt. Das Kind ist todt. Die Zange hatte gut gelegen und bringt Ch. einige Schnittwunden der Haut über dem l. Stirnbein und der Occipitalprotuberanz nicht in Zusammenhang mit der Zange, sondern lässt sie von den Tub. ischii, welche ebenfalls lädirt waren, herrühren. Für die Verletzung über dem linken Stirnbein dürfte diese Erklärung wohl richtig sein, mit dem Zusatz, dass sie auch, und zwar mit grösserer Wahrscheinlichkeit von der stark ins Becken hineinragenden Spina ischii herrühren kann. Dagegen kommt bei einer II. Schädellage die Gegend der Occipitalprotuberanz weder mit einem Tuber noch mit einer Spina ischii, sondern nur mit dem Arcus pubis in Berührung, so dass jene Verletzung, zumal sie als Schnittwunde bezeichnet wird, doch eher von der schräg angelegten Zange herrühren dürfte. Das l. Stirnbein ist unter das rechte, ebenso das l. Scheitelbein unter das rechte geschoben, Occiput und beide Stirnbeine sind unter die Scheitelbeine geschoben. Die rechte Schädelhälfte ist stärker convex als die linke, welche, der vorderen Beckenwand anliegend, die stärker comprimirte war, wogegen die rechte in dem offenbar ziemlich geräumigen hinteren Abschnitt der Beckenhöhle lag. Die Kopfgeschwulst sitzt über dem hinteren oberen Winkel des l. Scheitelbeins und dem angrenzenden rechten. Der todte Knabe war 20" = 51 cm lang; Bip. 3,5 inches = 8,9, war aber auf 3 i = 7,6 comprimirbar, bit. 3 i = 7,6 (2,5 i = 6,3 cm); fr.-occ. 4 i = 10, subocc.-brg. 3 i = 7,6, mentoocc. $4^3/_4$ = 11. Per. fr.-occ. $13^1/_2$ i = 33, P. subocc. brg. $11^1/_2$ i = 28. Das Wochenbett verlief anfangs etwas fieberhaft. Man fühlte Narben über den Tub. ischii per vag. Die nochmalige Messung der Tub. ergab knapp 2 Zoll = 5,1 cm, also $^1/_4$' = 62 mm weniger als an der Parturiens, was vielleicht für eine geringe Beweglichkeit der Beckengelenke spricht. Doch liegt auch wohl ein derartiger kleiner Unterschied innerhalb der Fehlergrenzen bei der Messung. Am 14. Tage wurde Puerp. gesund entlassen.

Fall 4. Chantreuil (20).

Kyphose mit Betheiligung sämmtlicher Rückenwirbel und einem kleinen Theil der Lendenwirbelsäule. Der Winkel der Kyphose wird von 3 Dornfortsätzen gebildet. Die Körper der sechs unteren Brust-

Digitized by Google

wirbel und des ersten und zweiten Lendenwirbels sind cariös zerstört. Die vordere Fläche des Kreuzbeins ist plan. Am Leichenbecken beträgt die Conj. vera und die D. transv. des Eingangs 12,5 cm, die D. obl. 12, Sp. isch. 8, 9, Tub. isch. 9. Conj. der Beckenenge 9,5, des Ausgangs 5 cm (!). Ob eine Ankylose des Kreuzsteissbeingelenks vorhanden war, ist im Ref. nicht angegeben. — Keine Zeichen von Rhachitis. Starker Hängebauch. Wegen hochgradiger Dyspnoe und allgemeinen Oedemen wird die künstliche Frühgeburt eingeleitet, wie? ist nicht referirt. Es wird ein 1740 g schweres Kind spontan geboren, welches aber wohl nicht lebensfähig war.

Fall 5. Chantreuil (21).

124 cm lange ? para. Mit 9 Jahren hat Pat. zwei Senkungsabscesse in den Inguinalgegenden gehabt; sie lag damals 1 Jahr lang zu Bett. Kyphose vom zweiten Brustwirbel bis zum dritten Lendenwirbel infolge Caries. Keine Spur von Rhachitis. Die falschen Rippen liegen auf den Cristae il. auf. Beckenmaasse sind nicht angegeben. Starker Hängebauch. Compression der Lungen, Dyspnoe. Es erfolgte Frühgeburt, anscheinend spontan. Kind 1700 g. Bip. 8. Das Kind starb nach 12 h. Wochenbett normal.

Fall 7. Herman (43).

30jähr. VIpara. 4 Fuss 6 Zoll = 137 cm lang. Ueber die Entstehung der Kyphose, welche die letzten Brust- und sämmtliche Lendenwirbel betrifft, ist nichts gesagt.

Becken: Sp. $9^1/_2$ Zoll = 24 cm, Cr. $10^5/_8$" = 26,3 cm; Conj. ext. $7^1/_4$" = 18,4. Ein Promontorium ist nicht zu fühlen. Transv. des Beckeneinganges $4^1/_2$" = 11,4 cm. Conj. vera auf mehr als 5" = ca. 13 geschätzt. Conj. des Beckenausganges 4" = 10,8. Dist. tub. ischii $3^1/_2$" = 8,8.

Die erste Entbindung wurde durch Kraniotomie beendet, die zweite scheint spontan verlaufen zu sein. Steisslage, Kind todt. Die dritte Geburt war spontan, Kind lebend, bei der vierten Entbindung wurde zu einem nicht angegebenen Termin die Frühgeburt künstlich eingeleitet, eine Wendung gemacht und ein lebendes Kind extrahirt, welches aber nach 12 h. starb. Bei der fünften Entbindung wurde mittelst der Zange ein lebendes Kind erzielt. Bei der sechsten ausführlicher beschriebenen Entbindung sprang $8^1/_2$ h. nach dem Wehenbeginn die Blase; nach weiteren $4^1/_2$ h. stand der Kopf in der Beckenhöhle, die Pfeilnaht verlief fast gerade, die kleine Fontanelle stand vorn und tief. Lage des Rückens nicht angegeben, ebenso nicht die Indication, weshalb die Zange angelegt wurde. Die Extraction war leicht. Kein Dammriss. Das Kind lebte. Bip. $3^1/_2$" = 9,5 cm, bit. 3" = 7,6 cm, fr. occ. $4^1/_2$" = 11,4 cm. mento-occ. $5^1/_8$" = 13. Die Kopfgeschwulst sass fast über der kleinen Fontanelle, so dass für diesen Fall wohl ein Ein- und Durchtreten des Kopfes in geradem Durchmesser anzunehmen ist.

Fall 8. Kind (60).

Es bestand eine Lumbodorsalkyphose, welche die Folge einer in sehr früher Kindheit stattgehabten cariösen Erkrankung der unteren Brustwirbel war. Die Beckenneigung wird als vergrössert angegeben, im Widerspruch hiermit aber berichtet, dass die äusseren Genitalien nach vorn sahen. Rhachitis nicht vorhanden.

Becken: Sp. 8" 5'" = 22,7 cm, Cr. 9" = 24,3 cm, Tr. 9" 1'" = 24,5 cm. Eingang: Conj. vera 4" $8^1/_2$'" = 12,7 cm, Transv. 4" $6^1/_2$'" = 12,3 cm, D. obl. d. 4" 7'" = 12,4 cm, D. obl. sin. 4" 5'" =

Digitized by Google

11,9 cm. Beckenweite: 4″ 2‴ = 11,2 cm, Tr. 3″ 11‴ = 10,6 cm. Beckenenge: Conj. 4″ = 10,8 cm, Tr. 2″ 1‴ = 5;6 cm. Beckenausgang; Conj. 3″ = 8,1 cm, Tr. (Tub. isch.) 3″ = 8,1 cm. Dist. inter synost. pubo-isch. 1″ 8‴ = 4,5 cm, Dist. trans. 2″ 7‴ = 7 cm, a symphisi distans 2″ 9‴ = 7,4 cm. (Diese Maasse sind am Cadaver genommen). Es wurde die künstliche Frühgeburt im Anfang des X. Monats durch kalte Scheidenauspülungen und Einlegung einer Blase, in welche kaltes Wasser injicirt wurde, in die Scheide eingeleitet. Die Frucht lag in II. Schädellage. Es wurde an den anscheinend tief stehenden Kopf die Zange angelegt. Auf drei Tractionen folgte der Kopf. Der Rumpf wurde spontan ausgestossen. Das Kind, 2000 g schwer, 18″ = 48,7 cm lang, kam lebend, starb aber nach 24 Stunden an Krämpfen, welche durch intrameningeale Blutungen im Gehirn und Rückenmark bedingt waren. Bip. $3^1/_8$ = 8,5 cm, fr.-occ. 4″ = 10,8 cm, mento-occ. $4^1/_2$ = 12,1 cm. Occiput und Stirnbeine waren unter die Scheitelbeine geschoben, das rechte Scheitelbein unter das linke. Die Mutter starb nach 16 Tagen an Metroperitonitis.

Fall 9. Korsch (61).

30jähr., Ipara, 131 cm lang; Pat. besass von frühester Kindheit ab eine Lumbodorsalkyphose; Grund unbekannt. Sie begann am zweiten Rückenwirbel, der höchste Punkt entsprach dem elften, die Körper des zweiten und dritten Lendenwirbels waren cariös zerstört. Rhachitis nicht vorhanden. Die falschen Rippen berührten die Hüftbeinkämme. Hängebauch. Gravidität ohne Beschwerden. Becken: Sp. 26,5, Cr. 27, Tr. 30, C. e. 18, Dist. spin. il. post. sup. 13,5. Dist. tub. isch. 6,5. Alle drei Symphysen waren sub partu beweglich, so dass beim Durchleiten des Kopfes die Tub. ischii auf 9,5 cm auseinanderwichen. Die letzte Regel war Anfang Mai 1877; Ende Januar wurde die künstliche „Frühgeburt" mittelst heisser Douchen und Einführung eines Katheters in die Uterushöhle eingeleitet. Das Kind war aber, wie aus den Maassen hervorgeht, ausgetragen, wenn auch klein, jedenfalls war die Schwangerschaft nahe ihrem normalen Ende. Das Kind lag in II. Schädellage. Die Pfeilnaht stand anfangs im linken schr. D., drehte sich dann aber spontan mit dem Tieferrücken des Kopfes in den geraden. Dabei wurde constatirt, dass der Kopf das Steissbein sammt dem unteren Theil des Kreuzbeins nach hinten drängte; das Kreuzbein war also um seine Queraxe drehbar. Das Occiput war unter die Scheitelbeine geschoben, dagegen waren die Scheitelbeine in der Pfeilnaht nicht über einander geschoben. Das Hinterhaupt spitzte sich zu, der Kopf blieb aber zwischen den Spinis eingeklemmt. Das Hinterhaupt berührte ganz hart die Symphyse, wogegen das Vorderhaupt den zurückgewichenen Theil des Kreuzbeins und das Steissbein nicht berührten. Nach und nach werden die Sitzbeinhöcker, wie erwähnt, von 6,5 cm auf 9,5 auseinandergedrängt. Wegen eingetretenem Fieber der Mutter auf 40,3° und 138 Pulsen wird ohne Schwierigkeiten die Zange angelegt und ein asphyctisches Mädchen leicht extrahirt. 48 cm, 2500 g. Bip. 8,5, Bit. 7,5, fr.-occ. 10, m.-occ. 12, subocc. brg. 11. vertic 8. Per f.-occ. 32, per m. occ. 34. Querdurchmesser der Schultern 12, des Steisses 9,5. Gleich nach der Geburt betrug die Distanz der Tub. ischii noch 9 cm. In der linken Vaginalwand war ein leichter Riss entstanden. 18 h. p. p. erfolgte der Tod der Mutter an Peritonitis und bei der Section fand sich an der linken Seite des Orific. uteri ein ziemlich tiefer Riss.

Digitized by Google

Fall 15. Martin (67).

27jähr. Ipara, 137,7 cm lang, Pat. litt in ihrem 4.—14. Lebensjahr an Wirbelvereiterung. Es entstand so eine Lumbodorsalkyphose der unteren Brustwirbel und der zwei oberen Lendenwirbel. Gleichzeitig bestand eine Skoliose der unteren Brustwirbelsäule nach links (die eiternden Wunden hatten in der rechten Seite gesessen) und eine Skoliose der Lendenwirbel und der oberen Kreuzwirbel nach rechts. Trotzdem war das Becken nicht oder nur wenig schräg verschoben, — die beiden grossen schrägen Durchmesser betrugen 21 cm — weshalb ich den Fall mit aufgenommen habe.

Becken: Sp. 22,5, Cr. 25,5, Tr. 30, C. e. 18,5, C. d. 10,7. Das Promontorium ist nach rechts gewendet und springt ziemlich stark vor. Beckenumfang 79. Dist. tub. ist leider nicht angegeben. Starker Hängebauch. Die Geburt fand spontan am regelmässigen Ende der Schwangerschaft statt. Vorzeitiger Fruchtwasserabfluss. Geburtsdauer nicht angegeben. Lebender Knabe von 2730 g in Schädellage. Wochenbett normal.

Fall 16. Martin (67).

Kleine 34jähr. Ipara. Pat. erlitt in ihrem dritten Lebensjahr einen Fall und wurde dabei überfahren; darauf stellte sich eine Verkrümmung ein. Im zehnten Lebensjahr erlitt sie noch einen Fall auf dem Eis mit nachfolgender rechtsseitiger Kniegelenksentzündung. Diese hinterliess eine unvollständige Ankylose und Verkürzung des Beins. Der Rumpf ist beträchtlich verkürzt, der Thorax schmal. Das Brustbein und die linke Rippenwand treten bei mässiger Krümmung der unteren Hals- und oberen Brustwirbelsäule stärker nach rechts hervor. Vom zehnten Brust- bis zum letzten Lendenwirbel erstreckt sich eine Kyphose in ca. 67 mm hohem Bogen nach hinten; derselbe ist etwas nach links ausbiegend.

Becken: Sp. 24,3, Cr. 29,7, C. e. 20,9, R. schr. D. 21,4, L. schr. D. 22,9. Die absteigenden Schambeinäste sind nach einwärts gebogen und ca. 34 mm unterhalb des Lig. arcuat. 47 mm von einander entfernt.

Es besteht ein so hochgradiger Hängebauch, dass der Fundus uteri sogar bei horizontaler Rückenlage vor der Symphyse herabsinkt.

Am 1. Januar 1864 letzte Regel. Im Juni 1865 erste Kindsbewegungen. 15. October Abends vorzeitiger Blasensprung. Am 17. October Mitternacht ist der Muttermund fast vollständig erweitert, die vordere Lippe ist stark angeschwollen. Gegen die Schmerzhaftigkeit der Wehen wird Pulv. Doweri verabreicht. Am 18. October Mitternacht steht der Kopf in III. Schädellage fast vollständig im Beckeneingang, beträchtliche Kopfgeschwulst. Grosse Erschöpfung der Parturiens. Das Kind ist todt. Kephalotrypsie in zwei Durchmessern. Dann wird der Fundus uteri stark emporgehoben und abgewartet, ob die Ausstossung spontan erfolge. Dies geschieht nicht. Es wurde nun in Chloroformnarcose in der linken Seitenlage Wendungsversuch gemacht. Aber die vordere Uteruswand sprang als so scharfe Leiste hervor, dass die Hand nicht über diesen Contractionsring gebracht werden konnte. Schliesslich wurde das Kind mit dem stumpfen Haken extrahirt. Am 20. October, also 2 Tage p. p- starb die Puerpera an Sepsis. Am Cervix und in der Scheide fanden sich keinerlei Verletzungen. Das Promontorium ist ein wenig nach links abweichend. Die Kyphoskoliose reicht vom achten Brustwirbel bis zum Kreuzbein herab. Conj. vera 12,1, C. d. 14,2, D. transv. d. Eingangs 12,8, D. obl. d. 12, 8. D. obl. sin. 13,5.

Digitized by Google

Fall 18. Phaenomenoff (75).

30jähr., Ipara, 129 cm lang. Pat. erlitt im zweiten Lebensjahre einen Fall, woran sich ein dreimonatliches Krankenlager anschloss. Es wurde die Fähigkeit zum Gehen wieder erlangt, aber es hatte sich eine Kyphose ausgebildet. Dieselbe nimmt die unteren Brust- und alle Lendenwirbel ein. Die Beckenneigung wird als vergrössert (!) angegeben. Die falschen Rippen liegen fast auf den Cristae auf. Starker Hängebauch, Leibesumfang 112 cm. Becken: Sp. 25, Cr. 27, Tr. 26, C. e. 19, unterhalb der Kyphose 16,5. Schräge Durchmesser 20,5. Conj. des Beckenausgangs 11 cm, Dist. tub. isch. 9. Höhe der Symphyse ca. 5. Das Kind liegt in I. Vorderscheitellage. Die Pfeilnaht verläuft im linken schrägen D., kleine Fontanelle ein wenig nach hinten. Nachdem $15^1/_2$ Stunden kräftige Wehen vorhanden gewesen, ist der Muttermund eröffnet. Der Kopf in die Beckenhöhle herabgerückt; es steht aber jetzt die Pfeilnaht fast quer. Die Blase wird künstlich gesprengt, aber nach zwei Stunden nehmen die Wehen an Häufigkeit und Intensität ab und bewirken kein Tiefertreten des Kopfes. Als nach einer weiteren Stunde die Herztöne schwächer und seltener werden, wird an den jetzt im rechten schrägen D. in Beckenenge stehenden Kopf, dessen kleine Fontanelle vorn und tief steht, die Zange angelegt und zwar im linken schrägen Durchmesser. Es ist dies also eine bemerkenswerther Fall, da sich bei ihm spontan aus einer I. Vorderscheitellage eine I. Schädellage entwickelt hat (cf. pag. 108).

In der Zange dreht sich dann der Kopf nach zwei Tractionen in den geraden Durchmesser und wird nach fünf weiteren Tractionen entwickelt. Der Körper wird leicht geboren. Lebendes Mädchen, 3600 g. Bip. 8, fr.-occ. 11, mentoocc. 13. Umfang 35. Bei der vierten Zangenextraction war ein Knittern erfolgt und es erlag auch die Mutter einer Peritonitis und Vereiterung der Beckengelenke.

Fall 23. Vallois (96).

25jährige Ipara, 126 cm lang, Beine 79 cm. Die Mutter der Pat. starb an Tuberculose. Sie selbst wurde mit der Flasche aufgezogen. Mit $1^1/_2$ Jahren erlitt sie einen Sturz, worauf sich multiple Abscesse am Körper entwickelten, welche bis zum neunten Jahre von Zeit zu Zeit auftraten. Seit jenem Sturz datirte auch eine immer zunehmende Lumbodorsalkyphose; Skoliose bestand nicht, jedoch eine leichte Krümmung der Femora und eine stärkere der Tibiae. Von den Abscessen rühren multiple Narben her, so vor allem an den Schenkeln, den linken Hinterbacken und der Kreuzbeingegend. Der Uterus ist stark antevertirt. Oedem der Bauchhaut, Herz und Lungen o. B.. doch klagt Pat. mitunter über etwas Athemnoth.

Becken: Sp. 23, Cr. 26, Tr. 24,5. Promont. steht sehr hoch, ist nicht per vag. zu erreichen. Conj. der Beckenenge 8. Dist. tub. isch. 7. Die Spinae isch. springen stark ins Becken herein.

Das Kind liegt anfänglich in II. Schieflage, Rücken hinten, Herztöne in der Mittellinie, nahe am Nabel. Die Portio steht sehr hoch und etwas nach rechts; der äussere Muttermund ist geschlossen. Es wird Anfang des 10. Monats die Frühgeburt mittelst Einführung von Bougies eingeleitet. Nach 4 Tagen kräftige Wehen. Die Frucht liegt noch immer in Schieflage; äussere Wendungsversuche sind ohne Erfolg, weil der Raum zwischen Symphyse und Sternum zu klein war, als dass darin das Kind in Längslage Raum genug hätte. Nach weiteren etwa 24 Stunden ist der Muttermund völlig erweitert. Es wird kein Kinds-

Digitized by Google

theil per vag. gefühlt, aber nach Sprengung der Blase gelegentlich des Untersuchens tritt der Kopf über den Beckeneingang, sodann rasch tiefer, mit dem Hinterhaupt nach hinten und rechts. Der Kopf dreht sich aber, so dass die kleine Fontanelle nach rechts vorn kommt (analog dem vorhergehenden Fall), also aus II. Vorderscheitellage bez. III. Schädellage wird spontan eine II. Schädellage. Da die Herztöne etwas undeutlich werden, wird nach weiteren $3^1/_2$ h. der Forceps Tarnier angelegt. Zuerst wird das rechte Blatt eingeführt. Kreuzung und Schliessung der Löffel ohne Schwierigkeiten. Mit kräftigen Zügen wird der Kopf in etwas schrägem D. entwickelt. Dabei entsteht ein Dammriss II°. Das Kind ist asphyctisch, wird aber bald wiederbelebt, der Kopf ist weich. 2580 g. Bip. 8,25, bit. 6,75, occ.-fr. 10,25, mentoocc. 12, subocc. brg. 8,25, subocc. front. 9,75. Hinterher intrauterine Ausspülung. Dammnaht. Puerperium normal. Kind kommt in die Couveuse.

Fall 24. F. K. Gynäcol. Journal der Münchener Frauenklinik. No. 377. 1894.

35jähr. VIpara. 1,43 cm. Trochanteren stehen 81 cm über dem Fussboden. Pat. war in der Kindheit stets gesund und will ihre seichte Lumbodorsalkyphose erst in ihrem 9.—10. Lebensjahr ohne jede Beschwerden allmälig erworben haben dadurch, dass sie ihre kleineren Geschwister, die alle wie auch die Eltern gerade gewachsen sind, viel herum getragen hat. Rhachitis hat sie nicht gehabt. Der Vater lebt und ist gesund, die Mutter scheint an einer puerperalen Schenkelvenenthrombose gestorben zu sein. Pat. besitzt, wie gesagt, eine seichte Kyphose, welche vom 9. Brustwirbel bis zum 3. Lendenwirbel reicht; den höchsten Punkt bildet der Proc. spin. des 1. Lendenwirbels. Gleichzeitig besteht eine mässige Skoliose mit Convexität nach links vom 5. Brustwirbel bis zum 4. Lendenwirbel reichend, die vielleicht durch eine im 17. Lebensjahre überstandene linksseitige Pleuritis verstärkt ist. Es liegen linkerseits die falschen Rippen direckt auf der Crista ilei, rechts sind sie etwa $1—1^1/_2$ Querfinger davon entfernt. Beim Stehen sind die Hüft- und Kniegelenke leicht gebeugt. Becken: Sp. 26,75, Cr. 31, Tr. 32,95, C. ext. 20,25, äussere Conj. der Beckenenge 12,5, des Beckenausgangs 7,5, Dist. spin. il. post. sup. 9, Tub. isch. 8,95 (mit Abrechnung der Weichtheile), Symphysenhöhe ca. 6, Winkel zwischen den aufsteigenden Sitzbeinästen ca. 63°. Es dürfte dieses Becken in Anbetracht der Anamnese wohl als ein „infantiles mit secundärer follikogener Kyphose“ im Freund'schen Sinn aufzufassen sein. Die Frau hat 5 Geburten spontan durchgemacht und zwar die erste mit 27 Jahren; sie gebar nach ca. 8stündiger Geburtsarbeit einen grossen, ausgetragenen, noch lebenden Knaben in Schädellage. Mit 28 Jahren gebar sie nach ca. 2stündiger Geburtsarbeit ein ausgetragenes, mittelgrosses, lebendes Mädchen ebenfalls in Schädellage; und zwar wie bei der ersten Entbindung sogar ohne Hilfe einer Hebamme. Die 3. Entbindung fand in ihrem 30. Jahre statt, grosser ausgetragener lebender Knabe, nach ca. 2stündiger Geburtsarbeit; mit 31 Jahren 4. Entbindung, mittelgrosser ausgetragener lebender Knabe, wie die übrigen Kinder in Schädellage, nach ca. 2stündiger Geburtsdauer. Mit 33 Jahren 5. Entbindung spontan nach 2 Stunden, kleines ausgetragenes Mädchen. Sämmtliche 5 Wochenbetten verliefen normal, ebenso sämmtliche Schwangerschaften, auch die 6. Jedoch war die 6. Entbindung im 35. Lebensjahr eine schwere. Die Wehen begannen nach Angabe der Pat. am so und sovielsten Nov., Abends 10 Uhr. Um 11 Uhr sprang

Digitized by Google

die Blase. Die Hebamme wartete bis zum Morgen ruhig zu, da sie hinsichtlich der vorhergegangenen 5 spontanen Geburten auch diesmal eine solche erwartete. Als aber am Morgen die Geburt noch nicht beendet war, schickte sie zum Arzt, dieser legte um 7 Uhr Morgens an den tief stehenden Kopf die Zange an, konnte aber trotz zweimaliger Versuche denselben nicht extrahiren. Dann soll er nach Angabe der Pat. einen Wendungsversuch gemacht haben, was aber wohl mit einem ? zu versehen ist; natürlich auch vergeblich. Der Arzt ging, um — Pat. wohnte auf dem Lande — seine Perforationsinstrumente holen. Um $12^1/_4$ Uhr Mittags führte er die Perforation und Extraction aus, wobei er eine violente grosse Blasenscheidenfistel setzte, welche 2 Monate später in unserer Klinik mit Erfolg geschlossen wurde. Das Wochenbett war gestört. Pat. lag 3 Wochen zu Bett.

B. Geburtsgeschichten bei Lumbalkyphose.

Fall 25. Bailly (2).

27jähr. Ipara. 138 cm lang. Die Eltern waren kränkliche Arbeiter. Pat. litt im 6.—9. Lebensjahr an einem Mal de Pott. Von da ab gesund. Es besteht bei der sehr mageren Pat. ein rechtwinkliger Gibbus der Lendenwirbelsäule und zwar nimmt derselbe den Proc. spin. des 3. oder 4. Lendenwirbels ein. Der untere Schenkel der Kyphose steht beim Stehen der Pat. fast vertical, der obere horizontal. Jedoch ist nirgends gesagt, dass es sich um eine Pelvis obtecta handle; vielmehr ist angegeben, dass eine Lordose der Brust- und Halswirbelsäule bestanden habe. Deshalb ist der Fall in diesem Abschnitt aufgeführt. An dem übrigen Skelett waren keine Verbiegungen vorhanden. Infolge der verminderten Beckenneigung sah die Vulva nach vorn, sogar etwas nach oben. Becken: Sp. 27, Cr. 27, C. e. 19,5 (vom Proc. spin. sacr. I.), Sp. il. post. sup. 8, äussere Conj. der Beckenenge 9, Dist. tub. isch. 7,5 (nicht angegeben, ob mit oder ohne Abzug der Weichtheile), hintere Länge des Kreuzbeins 9, Höhe der Symphyse 5. Das Kreuzbein ist gestreckt, die Kreuzbeinschaufeln liegen flach gegen den Horizont. Beckeneingang und — weite scheinen normal geräumig zu sein, das Promont. ist nicht per vag. erreichbar. Die absteigenden Scham- und aufsteigenden Sitzbeinäste verlaufen fast parallel mit einander; in der Mitte des Schambogens beträgt die Querdistanz kaum 2 Querfinger; die Tubera ischii sind nach innen gewendet. Das spitze Steissbein ist ebenfalls leichter zu erreichen als gewöhnlich, jedoch erscheint der gerade D. des Ausgangs nicht so bedeutend verkleinert wie der quere. (Das Maass der äuss. Conj. der Beckenenge spricht allerdings für eine beträchtliche Verkürzung auch des geraden D.)

Pat., die sich mit 22 Jahren verheirathete, hat in Intervallen von 2 Jahren bereits 2 Schwangerschaften durchgemacht, die mit $6^1/_2$ Monat künstlich beendigt wurden. Die 3. Graviditat wurde ebenfalls durch Einleitung der Frühgeburt nach Tarnier am Ende des 7. Monats beendet. Nach 24 Stunden wurde spontan ein lebendes Mädchen in Schädellage ausgestossen, welches aber nach 2 Tagen starb. Das Wochenbett verlief normal. Ich glaube, dass in diesem Fall der Termin zur Einleitung der künstlichen Frühgeburt ein zu zeitiger gewesen ist. Bei einer Dist. tub. von 7,5 wird man ruhig bis zur Mitte des 9. Monats warten können, da dann der Bip. doch erst ca. 7,5 cm beträgt und da, selbst wenn er grösser sein sollte, die Configurabilität des weichen

Digitized by Google

Schädels eine so bedeutende ist, dass eine Geburt des unverkleinerten Schädels wohl möglich ist (cf. S. 114). Immerhin kann man in diesem Fall eben nicht wissen, wie gross, bezw. wie klein die geburtshilfliche Conjugata vera gewesen ist und ob ihr Maass etwa die Wahl des Geburtstermins bestimmt hat. Doch hebt B. immer nur die Verengerung des Ausgangs hervor, die sogar allein dagewesen sein soll und die er als solche für sehr selten hält. Ein Geburtshelfer könne event. in seinem ganzen Leben keine derartige Beobachtung machen, eine etwas übertriebene Behauptung. Ebenso irrthümlich ist die Ansicht, dass B.'s Beobachtung die erste französische ihrer Art sei.

Fall 26. Birnbaum (4).

33jährige. III para. Kaum 4 Fuss = ca. 130 cm lang. Pat. will in ihrer Kindheit einen Sturz erlitten haben, kann jedoch nähere Angaben über die Entstehung ihrer Lumbalkyphose nicht machen. Dieselbe hat ihren höchsten Punkt am Proc. spinos. des 3. Lendenwirbels. Der untere Theil der Brustwirbelsäule ist stark lordotisch. Die 11. Rippe liegt den stark auseinander gedrängten und nach hinten hinaufgeschobenen Hüftbeinkämmen auf. Der Gang der Pat. ist, als sie sich im 4. Schwangerschaftsmonat befindet, „als ob sie etwas selbst vor sich hinginge." Hüft- und Kniegelenke sind etwas flectirt. Das Becken soll stark geneigt gewesen sein, eine Angabe, die aber um so fraglicher erscheint als die Vulva nach vorn gesehen hat und, wie gelegentlich der 2. Geburtsgeschichte hervorgehoben wird, die vordere Beckenwand nach vorn und oben gehoben erscheint; darüber hinaus ragte noch die Symphyse, welche auch eine nach innen vorspringende Protuberanz besass.

Becken: Sp. $10^1/_2$" = 28 cm,

Symphysenrand bis Mitte des Kreuzbeins 6"6"' = 17,5 cm,
" " ob. Theil des Kreuzb. unterh. d. Kyphose 7" = 19 cm,
" " Proc. spin. V. v. Lumb. 8" = 21,6 cm,
" " " " IV. " " 8"6"' = 23 cm,
" " " " III. " " 9" = 24,3 cm,
" " " " II. " " 8" = 21,6 cm,
" " " " I. " " 7"6"' = 20,3 cm.

Maasse des Beckenausgangs sind leider nicht verzeichnet.

Die 1. Geburt fand am rechtzeitigen Ende der Schwangerschaft statt. Der Kopf war in II. Schädellage tief ins Becken hinabgetreten, kleine Font. rechts vorn, tief. Wegen starker Schwellung der Weichtheile, grosser Aufregung, häufigem Erbrechen, keuchendem Athem, Abgang von Meconium, Schwellung der Weichtheile wurde nach ca. 12-stündigen Wehen und Mitpressen die Zange angelegt. Der Uterus war jetzt hoch erhoben; von vorn her war das Hinterhaupt tief in das Becken herabgepresst, der hintere Beckenraum war leer, das Promont. nicht zu erreichen; die Kopfgeschwulst gross, aber schlaff, sackartig. „Der linke Löffel ging dabei ganz ungewöhnlich weit um den Kopf herum in die linke Seite hinein. Bei Schliessung nahm die Zange mehr die Richtung zum 2. (linken) schrägen D. hin. Mehrere kräftige Tractionen brachten den linken hinteren Scheitelumfang tiefer zum Schoossbogen herab, bis zum Sichtbarwerden, aber dann nicht weiter und beim Loslassen der Zange sprang sie aus dem Schloss, wobei der l. Löffel etwas mehr nach hinten auf den Damm zu wich, der rechte mehr nach vorn zum Schoossbogen zu. Die Regulirung gelang im queren D. nur unvollkommen, indem der l. Löffel immer eine schwache Neigung nach hinten behielt. Kaum waren jedoch mit festzusammengehaltenen

Digitized by Google

Griffen einige leichte Tractionen gemacht, als die Zange von selbst ins Schloss sprang. Der linke Hinterscheitel wich aber bei weiterem Anziehen in der rechten Seite immer mehr nach rückwärts und verschwand in demselben Maasse als der linke Vorderscheitel neben dem linken Schoossbogenschenkel vorquoll, bis endlich unter erst weiterem Auseinanderweichen der Griffe, dann erneuter Annäherung an einander, die Stirn frei unter den Schoossbogen trat, das Hinterhaupt vorsichtig, ohne Verletzung über den Damm geleitet werden konnten. So hatte ich in Doppelcontrole mittelst Gesicht und Gefühl an den Bewegungen der Zangengriffe den Uebergang von der II. in die III. Scheitelstellung in unumstösslich sicherer Weise beobachtet. Der Rumpf folgte bald, nachdem die rechte Schulter unter starker Anspannung des 2 mal um den Hals geschlungenen Nabelstranges ganz nach rechts hinübergegangen war. Das mittelgrosse Mädchen war, über und über mit Kindspech überzogen, todt. Der Kopf war schmal zusammengepresst, seine rechte Seite stark umgebogen (eingebogen), die linke stark convex. Auf dem rechten Scheitelbein zeigte sich mehr gegen den Vorderscheitel hin eine $1^1/_2$ Zoll lange, 1 Zoll breite, fast viereckige, stellenweise zackig durchfühlbare Bruchränder bietende flache Vertiefung. Der Kopf hatte demnach nicht eher zwischen den eingebogenen Wirbelkörpern und der Schoossfuge durchkommen können, bis sein tief herabgetretener Hinterscheitel ganz unter den Vorsprung in die Kreuzbeinaushöhlung zurückgewichen war, worauf die übrige Scheitelfläche, so nach vorn gebracht, ihn in gleicher Weise nachschob und die Stirn an der breiten Vorderwand des Beckens herabgleiten konnte. Angebahnt war diese Bewegung durch die Erweichung des Schädels nach erfolgtem Ableben des Kindes und die gewaltige Thätigkeit der Gebärmutter, vollendet aber wurde sie in und durch die Zange."

Mit Recht hat Birnbaum darauf aufmerksam gemacht, dass die anomale Verbiegung der Lendenwirbelsäule, sei sie extrem lordotisch oder kyphotisch, einen Einfluss auf den Mechanismus der Geburt, vor allem auf die Einstellung des vorliegenden Theils, haben muss. Er nannte die so entstehende Verengerung des Geburtsweges indirecte Beckenenge, den Theil, welcher zwischen oberem und unterem Endpunkt der Kyphose liegt Zwischen- oder Mittelbecken. Unbedingt Recht muss man Birnbaum darin geben, dass dieser Zwischenbeckenraum, d. h. seine obere Apertur beziehentlich die in ihr gelegene Conjugata vera obstet., wenn sie wesentlich verkürzt ist, einen Einfluss auf den Eintritt des Kopfes in das wirkliche kleine Becken ausüben muss. Diese wesentliche Verkürzung findet sich aber nur in den wirklichen sog. Pelves obtectae. Ein solches war das Birnbaum'sche offenbar nicht. Dass auch ein starker Hängebauch, infolge dessen die Uterusaxe und somit die Contractionsresultante nicht senkrecht auf die Beckeneingangsaxe gerichtet ist, bei nicht verkürzter Conjugata obstet. Störungen hervorrufen wird, wie er sie für den 2. Geburtsfall in Anspruch nimmt und wie sie in jedem derartigen Fall auch bei normalem Becken zu beobachten sind, ist ebenfalls zuzugeben. Aber der Einfluss bezieht sich eben nur auf den Eintritt des Kopfes ins Becken. Er wird ferner gar nicht zu constatiren sein, wenn die Verkürzung der Conj. obstet. eine nur mässige ist; dann kann der Kopf leicht von der Seite her in's Becken eintreten (wie in Fall 23). Steht aber, wie bei Birnbaum, das Hinterhaupt bereits tief im Becken, dann ist jeder Einfluss des Zwischenbeckens bereits vorbei. Die Stirn kann dann gar nicht mehr in dasselbe hin-

Digitized by Google

aufreichen; sie kann sich an gar keinen „Vorsprung“ mehr anstemmen, denn auch ein Promontorium anatomicum giebt es ja beim lumbalkyphotischen Becken nicht; Birnbaum giebt selbst ausdrücklich an, keines gefühlt zu haben. — Wenn ich mir daher ein Urtheil über den beschriebenen Geburtsmechanismus erlauben darf, so bin ich der Meinung, dass die Umwandlung der II. Schädellage in die III. bez. in die II. Vorderscheitellage nicht nur durch die Zange vollendet, sondern überhaupt einzig und allein bewirkt worden ist. An den im l. schrägen D. stehenden Kopf wurde die Zange zunächst in demselben D. angelegt, also musste sie den Kopf über Stirn und Hinterhaupt fassen. Beim Zug kam der linke hintere Scheitelumfang tief herab, beim Loslassen sprang die Zange auf, der linke Löffel glitt wieder nach hinten links, musste also die Stirn nunmehr von der rechten Seite fassen; bei weiterem Ziehen drehte sich nun in der Zange der Kopf mit dem Hinterhaupt nach hinten, die Zange kam somit quer an den Kopf zu liegen — sie sprang ins Schloss und es wurde nun der Kopf in II. Vorderscheitelstellung entwickelt. Warum von Hause aus die Zange die Neigung hatte, anstatt in den rechten in den linken schrägen Durchmesser zu kommen, hat vielleicht im Folgenden seinen Grund. Links hinten war der meiste Platz; dahin glitt der Löffel leicht von selbst. Rechts hinten dagegen, wo ja eigentlich der rechte Löffel hätte hinkommen müssen, war zwischen Kopf und Tuber resp. Spina ischii sehr wenig Raum; der Löffel wird leichter etwas nach oben geglitten sein. Man dürfte also wohl die Umwandlung der II. Schädellage in II. Vorderscheitellage lediglich als künstlich durch die Zange herbeigeführt zu betrachten haben. Dann wäre auch die Impression des rechten Scheitelbeins auf Rechnung der Spina ischii zu setzen, wie dies in manchen anderen derartigen Fällen sicher der Fall ist.

2 Jahre später war Pat. wieder schwanger. Hier ist notirt, dass bei der fast senkrechten Stellung der Symphyse zum Boden die Sitzknorren und das Steissbein stark nach vorn gedrängt waren, d. h. mit andern Worten, dass die Beckenneigung verringert war. Der Gang und die Haltung der Pat. waren jetzt am Ende der Schwangerschaft mehr gerade, nicht so entschieden nach vorn über. Der Uterus ist zwar von mässiger Ausdehnung, aber wegen des beschränkten Bauchraums sehr stark anteflectirt. Er hängt „wie ein Sack mit abwärts gekehrtem Grunde gerade vor der Schoossfuge herab; er reicht somit über mehr als $^2/_3$ der Schenkel herab und eine Hand hoch über den Knien fühlt man in dem Grund der Gebärmutter die Bewegung der Füsse ganz deutlich durch. Die Geschlechtstheile sind ganz nach vorn gezogen und in der Mitte zwischen den Schenkeln befindet sich die Afteröffnung.“ Für die künstliche Einleitung der Frühgeburt kam die Person, trotzdem sie instruirt gewesen war, zu spät. Am Abend nach dem Aufnahmetag beginnen die Wehen, werden bald sehr kräftig; 2 Uhr Morg. Blasensprung. Daraufhin colossale Wehen, Erbrechen, Aufregung, $6^1/_2$ Uhr Morgens presst Pat. stark mit. Birnbaum bezeichnet den Wehenzustand sehr treffend als „rasende Gebärmutter.“ Der Fundus des sehr klein contrahirten Uterus ragt nicht mehr nach unten, sondern nach vorn. Den Kopf fühlt man mit der kleinen Fontanelle nach links, mit tief herabgetretenem Hinterscheitel, starker Intercallation der Knochen, „in starker Umbiegung immer stark nach hinten herabdrängend.“ Mit der Zange wird er mit wenigen, mässig starken Tractionen leicht entwickelt, in der Richtung gerade nach vorn und allmälig nach oben

Digitized by Google

ziehend. Der Rumpf folgte mässigem Anziehen. Der Uterus war nach Ausstossung der Placenta vollkommen hakenförmig nach vorn umgebogen. Todter Knabe von 6 Pfd. Gewicht, die Nabelschnur war 4mal um den Hals geschlungen. Grosse Kopfgeschwulst über dem rechten Hinterscheitel und dem Occiput. Der Kopf ist in der rechten Hälfte stark eingebogen mit sehr tiefem, runden Eindruck wie vom Vorberg an der rechten vorderen Seitenfontanelle, vollkommener Lösung der Schuppennaht und ganz losem, frei gewordenen Hinterhauptbein. Die linke Kopfhälfte dagegen ist übermässig gewölbt. Am linken Scheitelbein besteht eine Fissur, welche, erst mit der Pfeilnaht einen spitzen Winkel bildend, dann bis zur Mitte der Lambdanaht abbiegt und so ein Stück des Scheitelbeins ganz losgelöst, frei beweglich, leicht eindrückbar erscheinen lässt. Von der Mitte dieser Fissur geht eine zweite feine gegen die Sutura squamosa hin. Birnbaum erklärt diese Fissuren als entstanden durch die Verkürzung der Scheitelbeinfläche bei der überstarken Biegung derselben, letztere wieder durch den stark gebogenen Weg, welchen der Kopf zu machen hatte, um aus dem oberen Eingang ins Becken — d. i. vom 12. Brustwirbel bis zur Symphyse — also in das sog. Zwischenbecken, zum eigentlickan Beckeneingang und von da wieder in den Canal des kleinen Beckens zu gelangen. „Denn durch den oberen Eingang ins Zwischenbecken hindurch musste der Kopf die Richtung ganz von vorn nach hinten einschlagen; um aber durch die Beckenhöhle und den Eingang durchzukommen, musste er die Richtung ganz von hinten nach vorn machen und die Räumlichkeit des Beckens gestattete diesen Wechsel der Richtung nur in ganz kurzem Bogen. Berücksichtigen wir die Spuren der Verletzungen, welche an dem Kopfe durch den gewaltigen Wehendruck veranlasst waren, so ersehen wir, dass der Kopf in ganz horizontaler Richtung über die Schoossfuge weg in den Beckeneingang des Zwischenbeckens getrieben worden war, bis die vordere Seitenfontanelle an jener Symphysenprotuberanz stehen blieb. Um diese Symphyse als Stützpunkt war ferner der Kopf mit seinem nach hinten gerichteten Theile herumgetrieben worden und nach abwärts, bei welchem Vorgang dann die eine Seite des Kopfes tief von der Schoossfugenspitze eingedrückt worden war, die andere stark gewölbt." Diese Erklärung dürfte in Anbetracht der starken Anteflexion des Uterus wohl kaum zu bestreiten sein; dagegen könnten die Fissuren des linken Scheitelbeins wohl durch das linke Tuber bezw. die Spina ischii zustande gebracht worden sein. Wenn Birnbaum die damals noch unbekannte quere Verengerung der unteren Beckenpartien bei kyphotischen Becken bezweifelt und alles auf den Zwischenbeckenraum schiebt, ohne die Einwirkungen jener überhaupt zu berücksichtigen, so kann ihm kein Vorwurf gemacht werden.

In einer 3. Schwangerschaft (Ender 30) wurde die künstliche Frühgeburt eingeleitet; das Kind musste aber ebenfalls mit der Zange extrahirt werden. Das Kind lebte, die Mutter genas. Nähere Angaben konnte ich leider nicht erlangeu.

Fall 27. Birnbaum (4). Monatsschrift XXI.

42jähr. I.para. Auf einen Fall im 3. Lebensjahr führt auch diese Pat. die Entstehung ihrer Lumbalkyphose zurück. Der höchste Punkt derselben entspricht dem Proc. spin. des III. Lendenwirbels. Die obere Rückenwirbelsäule ist stark lordotisch, tiefster Punkt 6.—7. Brustwirbel; infolgedessen ist der Brustkorb stark nach vorn herausgedrängt. Das Kreuzbein ist im unteren Theil gerade nach vorn und unten geschoben.

Digitized by Google

Die Symphyse steht fast vertical gegen den Fussboden, so dass die Vulva mit mehr als zwei Drittel ihrer Länge nach vorn steht. Der Anus befindet sich in der Mitte zwischen den Schenkeln. Die abgeflachten Darmbeinschaufeln sind nach vorn erhoben und die falschen Rippen stehen links au niveau, rechts einen Querfinger unter dem Hüftkamme. Der Bauchraum ist natürlich verkürzt. Die directe Länge der Kyphose beträgt etwas über 5 Zoll = 13,5 cm, die höchste Erhebung $1^1/_2$ bis 2 Zoll (4—5,4 cm).

Oberer	Rand	der	Symphyse	bis	Kreuzbeinspitze	4″ 3‴	= 11,5 cm	
„	„	„	„	„	V. Kreuzwirbel	7″ 9‴	= 21	„
„	„	„	„	„	V. Lendenwirbel	8″	= 21,6	„
„	„	„	„	„	IV. „	$9^1/_4$″	= 26	„
„	„	„	„	„	III. „	$9^3/_4$″	= 26,4	„
„	„	„	„	„	II. „	10″	= 27,0	„
„	„	„	„	„	I. „	$10^1/_4$″	= 27,7	„
„	„	„	„	„	XII. Brustwirbel	$10^1/_4$″	= 27,7	„
„	„	„	„	„	IX. „	$10^1/_4$″	= 27,7	„
„	„	„	„	„	VI. „	$10^1/_2$″	= 28,4	„

Sp. 10″ 9‴ = 29 cm, Br. 11″ 6‴ = 31 cm, Tr. 11″ 3‴ = 30,5 cm.

Der Beckenausgang ist etwa um 1″ verengt (nähere Angaben fehlen).

Der dünnwandige gespannte Uterus ist hakenförmig anteflectirt, seine vordere Wand ist gerade nach abwärts gekehrt und reicht bis zur Mitte der Oberschenkel; wenig Fruchtwasser. Da die Nähte des stark gegen die Kreuzbeinaushöhlung gedrängten Kindskopfes weit und die Knochen weich waren, wurde von der künstlichen Einleitung der Frühgeburt abgesehen. Sub partu stand der Kopf in II. Scheitelstellung, aber mit querstehender Pfeilnaht. Er drehte sich auch nicht nach vorn, sondern wurde immer in die „Kreuzbeinhöhlung“ gedrängt. Birnbaum legte den Forceps an, ohne aber eine nähere Indication dafür zu nennen. Nähere Geburtsangaben fehlen. Es wurde das eine (welches?) Scheitelbein durch die starke „Ueberbiegung“ in eine Falte mit Fractur zusammengepresst, der 3500 g schwere Knabe ging durch ein starkes Blutextravasat an der Basis cranii zu Grunde. Die Mutter starb unter den Erscheinungen lähmungsartiger Schwäche ohne Spur von Peritonitis. Fettige Degeneration des Herzens. In der Richtung des rechten Psoas aber fand sich ein grosser, mit jauchigem, schmierigen, mit Kalkconcretionen vermischten Eiter gefüllter Congestionsabscess von der cariösen Zerstörung der nach vorn zusammengepressten Lendenwirbel und des oberen Theils der inneren Kreuzbeinfläche herrührend, welcher sich bei Lebzeiten durch kein einziges Zeichen zu erkennen gegeben hatte. Das Becken war oben breit auseinander gedrückt, unten enger zusammengeschoben.

Fall 28. Breslau-Moor (8 und 69).

Es handelt sich um eine Frau, deren zweite Entbindung Breslau, deren vierte Moor ausführlich beschrieben hat, und der u. a. dadurch interessant ist, dass die Beckenveränderung von Breslau im Jahre 1859, wo bekanntlich das kyphotische Becken als Becken sui generis weder Anatomen noch Geburtshelfern geläufig war, als osteomalacisches diagnosticirt worden ist, während im Jahre 1863 bez. 1865 Moor, allerdings an der Hand des skelettirten Beckens seine Eigenthümlichkeiten erkannte. Moor's Dissertation hierüber erschien in demselben Jahre (1865)

Digitized by Google

wie der bekannte classische Aufsatz von Breisky. Da dieser Fall eine gewisse Berühmtheit erlangt hat, soll derselbe detailirter wiedergegeben werden.

Aus der Anamnese ist hervorzuheben, dass auch diese Pat. angegeben hat, im Alter von 3 Jahren vom Stuhle gestürzt zu sein, worauf sich die Kyphose ausgebildet haben soll, aber ohne besondere Begleiterscheinungen, insbesondere, ohne dass Pat. längere Zeit das Bett hätte hüten müssen. Breslau glaubte deshalb zunächst, als Ursache der Kyphose Rhachitis annehmen zu müssen; dem steht aber entgegen, dass Pat. früh laufen gelernt haben will. Nach Entwickelung der Kyphose war Pat., die auch von ganz gesunden Eltern stammt, gesund.

Der allgemeine Körperstatus, welchen Prof. Breslau im Jahre 1859, als Pat. zum zweiten Male schwanger war, aufnahm, ist folgender: Pat. ist 145 cm lang. Die Extremitäten sind gerade, die Epiphysen nicht aufgetrieben, auch an Rippen und Sternum lassen sich keine Zeichen von Rhachitis nachweisen. Die Brustwirbelsäule zeigt eine geringe Lordose, die Lendenwirbelsäule dagegen eine von 3—4 Wirbeln gebildete, allerdings mehr runde als spitze Kyphose; das Kreuzbein erscheint normal. Der Thorax ist ohne Besonderheiten. Es besteht mässiger Hängebauch. Becken: Sp. 26, Tr. 27,25, C. ext. 17,5, Umfang 80. Dist. tub. isch. auf 5,5 mit Zurechnung der Weichtheile, Dist. spin. isch. auf 4,5 geschätzt. Wegen sehr grosser Schmerzhaftigkeit konnte eine Untersuchung per vaginam nur in Chloroformnarkose vorgenommen werden. Dabei fand sich: der Schambogen ist sehr eng, trotzdem vereinigen sich aber die Schambeine nach oben doch noch bogenförmig; nach abwärts stehen aber die Schenkel einander fast parallel bis zu den Tub., an denen selbst erst eine Divergenz beginnt (⋂). Da zwischen den Schambogenschenkeln eben 2 Finger neben einander Platz hatten, werden dieselben ohne Weichtheile ca. 4 cm auseinandergestanden haben. Das Promontorium ragt nicht ins Becken herein und kann nur mit Anstrengung von der Spitze des Mittelfingers soeben erreicht werden. Auffällig ist die Angabe, dass das Steissbein kaum zu erreichen gewesen ist; die Kreuzbeinhöhlung wird als normal bezeichnet. Die Symphyse springt stärker als gewöhnlich vor. Auf Grund dieser Befunde und der grossen Druckempfindlichkeit der Schambogenäste schloss Breslau, dass es sich um beginnende osteomalacische Veränderungen der Beckenknochen handle, deren Hauptfolge vorerst eine quere Verengerung des Beckenausgangs sei. Eine digitale Erweiterung des Schambogens gelang nicht, die Beckengelenke waren also unbeweglich. Die Diagnose: beginnende Osteomalacie erschien noch dadurch gestützt, dass sich einerseits an anderen Skelettheilen keine Schmerzhaftigkeit nachweisen liess, dass andrerseits, wie wir noch sehen werden, die erste Entbindung der Pat., wenn auch mit der Zange, so doch günstig bei ausgetragenem Kinde verlaufen war, so dass also anzunehmen war, dass damals (4 Jahre zuvor) wohl kaum eine so hochgradige Verengerung des Beckenausgangs vorhanden war.

Im Jahre 1863, bei der 4. Entbindung, konnte ein genauer allgemeiner Status aus unten zu ersehenden Gründen an der Lebenden nicht aufgenommen werden. Bei der Autopsie — die Mutter starb 36 h. p. p. — ergab sich aber folgendes:

Nur 3 Lumbalwirbelkörper sind erhalten, dagegen finden sich 6 Proc. spin. und 6 Bögen. Moor entscheidet aber nicht, ob ursprünglich 6 ganze Lendenwirbel oder nur 5 Körper und 6 Bogen angelegt gewesen seien.

Digitized by Google

Die Verbindungsstelle zwischen dem erhaltenen 3. Lendenwirbelkörper und dem Kreuzbein ist an dem nicht getrockneten Becken sehr beweglich, und zwar um die Längs- und Queraxe. Das Kreuzbein ist sehr schmal, was Moor auf eine beiderseitige Compression der übermässig entwickelten Gelenkfortsätze der Hüftbeine schiebt, daher resultire auch die beträchtliche Concavität der Kreuzbeinbasis in der Quere. Dagegen ist das Kreuzbein von oben nach unten gestreckter als gewöhnlich (entgegen der früheren Angabe Breslau's), und es erscheinen die vier Proc. spin. des Kreuzbeins von oben nach unten zusammengedrängt und verlaufen fast gradlinig von hinten oben nach vorn unten. Demgemäss überragt auch der Proc. spin. des I. Kreuzwirbels die Verbindungslinie der Spin. il. post. sup. um einige Millimeter; diese selbst sind näher aneinander gerückt, 2″ 3‴ = 6,1 cm. Sodann ist eine abnorme Beweglichkeit in den Ileosacralgelenken notirt und zwar 1. um eine in der Höhe zwischen 1. und 2. wahren Sacralloch (also oberhalb des unteren Endes der Facies auricularis) gelegte Querachse und 2. um eine sagittale Achse, welche durch je eine Synchondr. sacroil. nach vorn zur Symphyse geht. Auch die Symphysis pubis selbst ist sehr nachgiebig und schlaff und begünstigt resp. ermöglicht eine Bewegung um die angegebene Achse. Beide Bewegungen können nur combinirt mit einander stattfinden; rotirt man das Kreuzbein nach vorn, so drehen sich die Darmbeine so, dass sich die Tubera isch. von einander entfernen und umgekehrt. An feuchten Präparaten betrug die grösste Entfernung der Tub. 2″ 4‴ = 6,3 cm, die kleinste 1″ 8‴ = 4,5 cm, also 8‴ = 1,8 cm Differenz. Moor zieht aber mit Recht daraus keine Schlüsse auf die Beweglichkeit an der Lebenden. Im übrigen bieten die Darmbeine u. s w. die bekannten Charaktere des kyphotischen Beckens. Die Tubera ischii sind ebenso wie die Schambogenschenkel etwas nach innen umgebogen, der Schambogen ist ein Spitzbogen, seine Schenkel nach vorn stärker ausgebogen als gewöhnlich.

Geburtsgeschichten: Die erste Entbindung wurde bei der damals 23jährigen Pat. im Jahre 1854 ausserhalb der Klinik mit der Zange beendet; Kind reif, wohlgenährt, lebend. Wochenbett ungestört. Nähere Angaben fehlen.

Im Jahre 1859 wurde die Schwangerschaft, nachdem sie ohne Beschwerden verlaufen, in der 34. und 35. Woche durch Einführen von Kathetern in den Uterus künstlich unterbrochen. Nach 2 Stunden traten leichte Wehen ein, die nach und nach stark werdend nach 21 Stdn. zur vollständigen Erweiterung des Muttermundes führten. Das Kind lag in I. Schädellage. Nach weiteren 21 Stunden, innerhalb deren noch ein Katheter applicirt wurde, wölbte sich die Blase stark vor und es ist jetzt in ihr ein kleiner Theil (Fuss) zu fühlen, während der Kopf nach vorn und links abgewichen war. Nach wiederum 26 Stunden erfolgte endlich der Blasensprung und es tritt ein Fuss herab. Die Herztöne sind links vom Nabel zu hören. Nach weiteren $6^3/_4$ Stunden sind beide unteren Extremitäten bis zu den Oberschenkeln geboren, der Steiss wird aber durch den krampfhaft contrahirten Muttermund zurückgehalten. Erst nach $^3/_4$ Stunden ist der Rumpf geboren, die Arme sind aber am Kopf in die Höhe geschlagen. Anstatt jetzt das noch lebende Kind vollends zu entwickeln, unterliess dies der diensthuende Assistenzarzt aus unklaren Gründen. So fand Prof. Breslau nach einer Stunde das Kind in derselben Situation todt. Er löste die Arme, konnte aber darauf den Kopf mit den gewöhnlichen Handgriffen nicht extra-

Digitized by Google

hiren, obwohl sich der Schambogen etwas erweitert hatte, so dass man in ihn oberhalb des kindlichen Nackens 3 Querfinger einlegen konnte. Nach 2 weiteren Stunden wurde schliesslich der abgeplattete Kopf spontan ausgestossen. Das Kind wog $4^3/_4$ livres eidgenöss. Gewichts = 2375 g, war 44,5 cm lang, Bip. 7,5, bit. 6.75. Fr. occ. 10,5, mentoocc. 11,75. Der Schädel wies weder eine Fractur noch eine Fissur oder Infraction auf. — Aus dem geschilderten Ende, welches die Geburt nahm, geht hervor, dass auch ohne jenes missverständliche Nichthandeln des betr. Assistenzarztes das Kind wohl schwerlich hätte gerettet werden können. Bezüglich der Beckengelenke war durch den Geburtsact selbst eine Erweiterung des Beckenausgangs schliesslich herbeigeführt worden, während vorher eine Entfernung der Schambogenschenkel von einander durch die Hand nicht möglich gewesen war. Diese noch erreichte Erweiterung mag 3– 4 cm betragen haben. 13 Tage post part. war der Schambogen an der weitesten Stelle nur noch 3,25, an der engsten 2,75 cm weit, die Dist. tub. isch. betrug 5,25 cm. Eine Dehnung war unmöglich. Es bestand wieder dieselbe Schmerzhaftigkeit wie vor der Geburt. Das Wochenbett verlief normal.

Die 3. Niederkunft der Pat. im Jahre 1869 verlief angeblich am gewöhnlichen Ende der Schwangerschaft spontan und zwar soll das Kind in Gesichtslage zur Welt gekommen sein. Es war lebend und von mittlerer Grösse. Die Mutter stillte es; ihr Wochenbett verlief wieder ohne Störung. Dagegen wurde ihr ihre 4. Niederkunft im Jahre 1863 verhängnissvoll. Sie erwartete dieselbe, wie die 1. und 3., zu Hause, auf dem Lande. Die Wehen begannen am 2. 10. früh 2 Uhr. Der Kopf war nach 7 Stunden starker Drangwehen bis auf den Beckenboden getrieben worden. $^1/_2$ Std. später cessirten plötzlich die Wehen, Pat. wurde blass, schwach, Puls sehr klein. Der Leib wurde sehr schmerzhaft aufgetrieben, es stellte sich Dyspnoe ein — und der Kopf war plötzlich vom Beckenboden (!) bis über den Beckeneingang zurückgewichen. Herztöne nicht zu hören. Trotz dieser alarmirenden und auch für eine Hebamme kaum misszudeutenden Symptome schickte diese erst nach Verlauf von einigen Stunden zum Arzt, welcher Pat. sofort in die Klinik Breslau's transportiren liess. Status: Collaps. Anämie. Der Unterleib ist stark ausgedehnt, meteoristisch, aber weich. Es bestehen starke Wehenschmerzen. Oben links ist der Steiss des Kindes, in der Inguinalgegend eine Hand zu fühlen, Kopf über dem Beckeneingang, — aber die Theile fühlen sich an, als ob sie nur von der Bauchwand allein bedeckt wären. Kindsbewegungen nicht vorhanden. Pat. hat öfter Erbrechen, Aufstossen. Aeussere Genitalien ödematös. Diagnose: Uterusruptur. Austritt des grössteu Theils des todten Kindes in die Bauchhöhle. Innere Blutung und traumatische Peritonitis. Die Prognose für die Mutter wurde absolut infaust gestellt, weil sie, selbst wenn die Laparotomie gemacht worden wäre, jedenfalls sub operatione geblieben wäre. Deshalb beschränkte Breslau die Therapie auf Herbeiführung der Euthanasie. Der Tod trat aber erst nach ca. 36 Stunden ein. Die Autopsie ergab das Kind in Schieflage, Kopf rechts, Rücken vorn. Die Placenta lag ganz frei auf dem rechten Darmbein. Flüssiges und coagulirtes Blut erfüllte das Abdomen. Der Kopf lag quer im Douglas, der Fundus uteri vor dem Kind etwas die Symphyse überragend, platt und gut contrahirt. Die Nabelschnur war 2mal um den Hals des Kindes geschlungen. Der perforirende Riss sass an der Hinterwand der Cervix etwas rechts von der Mittellinie und verlief in einer Ausdehnung von 7 cm schräg

Digitized by Google

von oben nach unten. In ihm stak auch der Scheitel des Kopfes. Auch das hintere Vaginalgewölbe war durchgerissen, aber quer. An der Rissstelle war die Vaginalwand äusserst dünn. Uterus 6,5 cm dick, 12 cm lang, 12 cm breit, gut contrahirt. In seiner Muskulatur konnte Rindfleisch keinerlei Veränderungen constatiren. Das Kind war ausgetragen, wog 3312 g, war 54 cm lang und besass ein Kephalhämatom. Umfang des knöchernen Schädels: 34 cm. Die Knochen waren aber bereits in den Nähten gelöst.

Fall 29. Chantreuil (21). 20jähr.? para, 145 cm lang. Seit der Kindheit soll sich ein Mal de Pot entwickelt haben; mit $8^1/_2$ Jahren Fall, daraufhin Buckel. Zu derselben Zeit Schmerzen in der Nierengegend. Zwischen dem 12. und 13. Jahr brach ein Senkungsabscess in der linken Leiste durch; dann noch eine Anzahl anderer, auch durch die Glutaeen rechts und links. Lumbalkyphose mit Skoliose. Die falschen Rippen berühren die Cristae il. Becken: Cr. 29,5. Dist. tub. isch. 7 cm. Sp. isch. noch etwas kleiner. Hinterseite des Kreuzbeins ist abgeplattet, fast concav. Die 4,2 cm hohe Symphyse zeigt einige Beweglichkeit. Die Vulva steht nach vorn.

Künstliche Einleitung der Frühgeburt am Ende des 8. Monats mittelst Bougies. Erst am 6. Tage beginnen die Wehen. Ueber den Spin. isch. wird der Kopf festgehalten. Es wird nach Verlauf von 6 Stdn. die Zange angelegt. Zur Extraction sind aber starke Tractionen und ein starkes Zusammenkneipen der Zange nöthig, um den Kopf zu comprimiren. Trotzdem kam aber der 50 cm lange, 2627 g schwere Knabe lebend, wenn er auch 2 Tage lang an einer linksseitigen Facialisparese litt. Der Kopf war sehr lang ausgezogen und zeigte deutliche Zangenspuren. 11 Stunden p. part. betrug der Bip. 8,5 cm, am 3. und 7. Tage 9 cm. Das Kind lebte fort, war allerdings schwach. Die angeführten Maasse beweisen, dass das Kind als ausgetragen zu bezeichnen ist und nicht, wie Chantreuil will, 9 Monate alt war. Es handelte sich also eigentlich nicht um künstliche Einleitung der Frühgeburt, sondern der rechtzeitigen. Der Irrthum in betreff der Schwangerschaftszeit an der Lebenden hingegen ist wohl zu entschuldigen.

Das Wochenbett verlief vom 3. Tage an fieberfrei. 36 Stdn. a. p. hatte bereits eine Temp. von 38,1° C. und 124 Pulse bestanden, welche am 3. Tage p. p. auf 39,3° anstieg. Dann Abfall. Carbolausspülungen der Vagina und Carbolwasservorlagen.

Fall 30. Chiari (23).

20jährige. Ipara, klein. In den ersten Kinderjahren erlitt Pat. einen Fall. Es besteht eine Lumbalkyphose. Das Becken ist trichterförmig, Sp. $10^1/_4''$ = 28 cm, Cr. $11^1/_4''$ = 30,7 cm, Tr. 11"10"' = 32 cm, C. ext. $7^3/_4''$ = 21 cm, Conj. d. Beckenausgangs kaum 3" = 8 cm. Die Distanz der Tubera ischii wird nur als „verkürzt" angegeben. Der Beckeneingang schien etwas erweitert, die Conj. diag. war nicht zu ermitteln. Der Thorax war so auf den Beckeneingang herabgesunken, dass nach der Entbindung der Proc. xiphoid. nur 5" = 13,5 cm über der Symphyse stand. In der Schwangerschaft bestand hochgradiger Hängebauch, so dass — es handelte sich um einen Uterus bicornis — das schwangere linke Horn des um seine Längsaxe gedrehten Uterus tief über die Schambeine herabhing. Bei der inneren Untersuchung war die Portio kaum zu erreichen. Wegen bedeutender Spannung der Uteruswand war auch die Kindslage nicht festzustellen. Es erfolgte bei

Digitized by Google

sehr engem Muttermund vorzeitiger Blasensprung. Selbst unter schwachen Wehen rückte der Kopf bald tief, aber quergestellt ins Becken. Wegen Wehenschwäche wurde ein Dunstbad applicirt, was den Erfolg hatte, dass 9 h nach dem Blasensprung spontan ein lebender Knabe geboren wurde. Kind und Mutter wurden gesund entlassen. Leider fehlen jegliche Maassangaben über das Kind, so dass im Verein mit dem unbekannten Maass der Tubera ischii der Fall wenig werthvoll ist.

Fall 31. W. A. Freund (32).

30jähr. Ipara, 135 cm. lang. Pat. hat im 2. Jahre gehen gelernt, war aber immer schwächlich, und konnte deshalb nie schwere Hausarbeit verrichten. Stets ging sie vornübergebeugt. Die Halswirbelsäule ist gestreckt, vornübergebeugt, die Brustwirbelsäule bis zum 11. Brustwirbel ausgesprochen lordotisch. Von da ab beginnt eine bogenförmige Kyphose, die ihre höchste Stelle über dem Proc. spin. des 4. Lendenwirbels erreicht. Der untere Schenkel der Kyphose wird vom 5. Lendenwirbel und dem Kreuzbein gebildet, welch' letzteres von hinten oben nach vorn unten geht, also Lumbalkyphose. Die untere Thoraxapertur liegt den Cristae ilei auf. Becken: Sp. 26,5, Cr. 29,5, Tr. 30,5, C. e. 22, Sp. il. post. sup. 10 (!), Conj. d. Beckenausg. 11,5 (!), Dist. tub. isch. 8, das Promontorium ist nicht zu erreichen, Cr. il. — Tub. isch. 20,5. Steissbein beweglich. Der Schambogen ist spitzwinklig, Spinae isch. springen stark vor. Geringe Beckenneigung. Natesfalten stehen tief. Freund bezeichnet das Becken seiner Theorie gemäss als ein infantil gestaltetes, sonst normal grosses Becken mit entsprechender Deformität der Wirbelsäule vergesellschaftet. Da aber die Maasse mit Ausnahme vielleicht der Conj. des Beckenausganges, solche sind, wie sie andere kyphotische Becken auch aufweisen, ist der Fall hier mit aufgenommen. Ueber den Geburtsverlauf ist leider wenig angegeben. Das Kind lag in 2. Vorderscheitellage. Wegen Fieber der Mutter wurde die Geburt mit Forceps beendet. In welcher Beckenebene der Kopf bei Application des Forceps stand, ist leider ebenso wenig angegeben, wie die Maasse des Kindes. Beachtenswerth ist, dass ein Vaginalriss von der Sp. isch. dextra nach oben hin entstand. Naht, Wochenbett normal.

Fall 32. Fritsche (34).

24jähr. Ipara, 146 cm lang. Pat. stammt aus einer gesunden Familie. Sie will im 2. Lebensjahre krank gewesen sein, kann aber darüber keine näheren Angaben machen. Erst im 7. Lebensjahre wurde die allmälig, aber doch in nicht langer Zeit sich entwickelnde Kyphose, welche sämmtliche Lendenwirbel einnimmt, bemerkt. Während dieser Zeit will Pat. im Uebrigen gesund gewesen sein. (Freund'scher Fall!) Keine Zeichen von Rhachitis. Starker Hängebauch. Becken: Sp. 29 (30)[1]), Cr. 31,5 (32,5), C. e. 18 (20), Sp. il. post. sup. 7, D. tub. isch. 8. Promontorium ist mit 2 Fingern nicht zu erreichen. Die Seitenwände des kleinen Beckens lassen sich sehr leicht bestreichen und laufen gerade gestreckt nach hinten. Schambogen sehr eng. Sehr geringe Beckenneigung. Symphyse etwas schnabelförmig. Geburtsverlauf: Rechtzeitiges Ende der Gravidität. 11 Stunden nach dem

1) Die Zahlen in den Klammern bedeuten die an der Puerpera genommenen Maasse.

Digitized by Google

Wehenbeginn ist der Muttermund 10 Pfennigstückgross. Nach weiteren 6 Stunden erfolgt der Blasensprung und nach wieder 1 Stunde ist der Muttermund völlig erweitert. Der in I. Schädellage stehende Kopf bleibt trotz kräftiger Wehen in der Beckenenge stecken. Die kleine Fontanelle steht links und vorn; die grösste Peripherie des Kopfes hat die Beckenenge noch nicht passirt. Nach weiteren mehrstündigen kräftigen Wehen ist der Kopf nur ganz wenig tiefer gerückt. Da die bis dahin guten Herztöne schlechter werden, und die Mutter zu fiebern beginnt, die Wehenpausen auch länger werden, wird 8 Stunden nach der vollständigen Erweiterung des Muttermundes der Forceps im linken schrägen Durchmesser angelegt. Da aber der Kopf trotz kräftiger Tractionen nicht vorwärts rückte, machte der Operateur — Dr. Dührssen — 2 tiefe seitliche Scheidendammincisionen nach den Tub. isch. zu. Nunmehr gelang die Extraction des Kopfes ziemlich leicht, indem sich die Zange in den queren Durchmesser und das schmälere Vorderhaupt sich nach vorn drehte. Der übrige Körper wurde leicht extrahirt. Tamponade des Uterus, weil die atonischen Nachblutungen das Vernähen der Incisionen erschwerten (!). Der vollständig unverletzte Kopf hatte einen Umfang von 36 cm. Das Wochenbett war fieberfrei, doch platzte die Incisionswunde infolge Unvorsichtigkeit der Puerp. am 3. Tag wieder auf. Am 20. Tag nach Anfrischung wieder vereinigt, per prim. geheilt. Fritsche hebt mit Recht die Rotation des Kopfes in der Zange aus I. Schädellage in I. Vorderscheitellage hervor (s. u.). Wenn aber zum Schluss Fritsche, ein Schüler Dührssen's, dringend die Scheidendammincisionen empfiehlt, so möchte er doch gewarnt werden, in ihnen beim kyphotischen Becken eine Panacee zu erblicken.

Fall 33. Hayn (42).

Ueber diesen Fall kann ich kaum mehr berichten, als in der Tabelle enthalten ist. Obwohl das Becken ausser der exquisiten Trichterform infolge cariöser Zerstörung der Lendenwirbelkörper noch eine durch Skoliose bewirkte schräge Verengerung aufweist, ist der Fall eben mit Rücksicht auf die erstere aufgenommen. Beckenmaasse:

	Eingang.	Höhle.	Ausgang.
Gerader Durchmesser	12,5	12,5	11,5
Querer „	10,8	9,2	7,1
D. sacro-cotyl. d.	11,5	10,2	7,3
sin.	7,5	7,1	4,4
R. schräg. D.	9,2	—	—
L. „ „	13,5	—	—

Fall 34. Herman (44).

38jähr. IIpara. Anamnese fehlt. Ebenso nähere Angaben über die bestehende Lumbalkyphose. Becken: Das Kreuzbein ist gestreckter als normal. Das Promontorium ist nicht zu erreichen. Der Beckeneingang ist runder als sonst; Conj. auf $4^1/_2$ inches = 11,4 cm geschätzt. Der Ausgang ist verengt. Dist. tub. isch. auf $3^1/_4$—$3^1/_2$ i. = 8,2—8,8 cm geschätzt. Conj. des Beckenausgangs ebenfalls zu $3^1/_4$—$3^1/_2$ i. = 8,2 bis 8,8 cm angegeben.

Die erste Entbindung erfolgte im 8. Lunarmonat spontan; das Kind war todt. Bei der zweiten war 19 Stunden nach dem Wehenbeginn der Muttermund erweitert, die Blase gesprungen, die Wehen gut. Nach weiteren $2^1/_2$ Stunden stand der Kopf fest im Beckeneingang, die kleine Fontanelle verhältnissmässig tief, (starke Flexion des Kopfes). Der

Digitized by Google

rechte Schenkel der Lambdanaht geht gerade auf die Symphyse zu, die Pfeilnaht verläuft im rechten schrägen D. Die grosse Fontanelle steht zu hoch, als dass sie gefühlt werden könnte. Es wird der Forceps angelegt (warum ist nicht gesagt, ebenso wenig, in welcher Beckenebene sich der Kopf befand). Obwohl 2 Aerzte ziehen, folgt der Kopf nicht. Deshalb Perforation und Kephalotrypsie. Nach Extraction des Kopfes macht die der Schultern Schwierigkeit, sie werden schliesslich auch im rechten schrägen Durchmesser entwickelt. H. meint, daran sei die relative Kürze der 2mal umschlungenen Nabelschnur Schuld gewesen. Das Kind wird kurzweg als sehr gross bezeichnet. Wochenbettsverlauf unbekannt.

Fall 37. Hüter (53) — Freund (33).

25jährige Ipara. 129 cm lang. Pat. hat im 9. Lebensmonat gehen gelernt. Im 3. Lebensjahr erlitt sie einen Sturz, worauf sie bis zum 10. Jahr im Bett liegen musste (vergl. unten!). Von da ab soll sie völlig gesund gewesen sein. Der Buckel soll sich schon im 4. Lebensjahr entwickelt haben. Vom 20.—23. Jahr litt Pat. 3mal an acutem Gelenkrheumatismus. Allg. Status: Hüter diagnosticirte eine stumpfwinklige Lumbosacralkyphose, welche vom 1. Lendenwirbel bis zum Kreuzbein reichte und deren Scheitel über dem Processus spin. des 5. Lendenwirbels gelegen ist (vergl. unten!). Das obere Ende des Kreuzbeins ist stark nach hinten gedrängt. Die Brustwirbelsäule weist in ihrem unteren Theile eine leichte Compensationslordose auf. Im Stehen und Gehen sind die unteren Extremitäten stark nach aussen rotirt, in den Knieen leicht flectirt; die Füsse stehen weit von einander. Es steht die Länge der geraden und, wie die anderen Knochen, keine Zeichen von Rhachitis aufweisenden Beine in dem bekannten Missverhältniss zu dem kurzen, quasi in das Becken hineingesunkenen Oberkörper. Es besteht (in dem 9. Monat der I. Gravidität) ein so hochgradiger Hängebauch, dass der Nabel der tiefste Punkt ist. Die Vulva steht infolge der verminderten Beckenneigung nach vorn. Becken: Sp. 24,5, Cr. 27,5, Tr. 27,5, C. e. 18,5, Conj. d. Beckenenge 9,2, Conj. d. Beckenausg. 9,3, Dist. tub. isch. 9,4, Dist. der hinteren Winkel des S-förmigen Krümmung 15,5 (gegen 14,2 normal), Dist. spin. isch. post. sup. 9 (gegen 7,6 normal). Die Darmbeinschaufeln sind flach, die Cristae wenig gekrümmt. Die hintere Fläche des vorn von oben nach unten weniger als gewöhnlich concaven Kreuzbeins ist kürzer als normal. Das Promontorium ist nicht zu erreichen. Eine Ueberdachung des Beckeneingangs besteht nicht. Das Kreuzsteissbeingelenk ist ankylotisch. In der Haut über der Steissbeinspitze befindet sich eine Narbe. Dies ist die Beschreibung der Lebenden, wie sie Hüter giebt. Das Skelett ist von Freund (als sein Fall IV) beschrieben, in dessen Besitz er nach dem unglücklichen Ausgang der 2. Entbindung seiner Trägerin gelangte. Es bietet sehr bedeutende Abweichungen von obiger Beschreibung. Die Wirbelsäule bot eine Lordose des Hals- und Brusttheils bis zum 9. Brustwirbel, vom 11. Brustwirbel bis zum Kreuzbein bestand eine Kyphose. Der obere Schenkel wurde vom 2. und 1. Lendenwirbel, die untere vom Kreuzbein gebildet. Zwischen diesen beiden Schenkeln lag keilförmig eingeschoben eine aus den verschmolzenen unteren Lendenwirbeln bestehende Masse, welche sich auf den I. Kreuzwirbel in vollkommener Verknöcherung mit demselben implantirt. Ostitische Auflagerungen auf der Vorderfläche der Lendenwirbel und des Kreuzbeins. Die Spitze der Kyphose bildet der Proc. spin. des 3. Lendenwirbels (nicht des 5.). —

Digitized by Google

Das Becken ist somit in Wirklichkeit ein lumbalkyphotisches. — Ausserdem ist auch noch angegeben, dass der Scheitel der Kyphose das nach hinten oben gewendete Kreuzbein überragt. Die zwei untersten Rippen liegen mit ihrem vorderen Abschnitt im grossen Becken. Die Beckenneigung ist fast gleich Null. Die Knochen sind gracil, die Gelenke erhalten, auf den ileosacralen sind ebenfalls osteophytische Auflagerungen vorhanden. Das Kreuzbein ist dünn, alle Körper desselben sind mit einander verschmolzen, von oben nach unten fast plan, in der Quere concav, Synostosis sacrococcygea. Die Pfannen sehen etwas nach vorn. Maasse am skelettirten Becken: Sp. 22,75, Cr. 24,5, C. e. 18 (zum Proc. spin. sacr. supr.), äuss. Conj. d. Beckenenge 11, innere 9,8. Vordere Höhe des Kreuzbeins 11,8, hintere 9,2, Höhe der Symphyse ohne Lig. arc. 4, Dist. der hinteren Winkel der S-förmigen Krümmung 16, Dist. spin. il. post. sup. 7,2. Eingang: Conj. 12, Transv. 12,9, Obl. d. 12,6, sin. 13. Höhle: Conj. d. Beckenweite 12,6, querer d. Weite 11,3, Dist. spin. isch. 9,6. Ausgang: D. tub. isch. 8,7, Conj. diag. 14, Normalconj. 12, Schambogen 70 cm.

In seiner Epicrise definirt Freund das Becken als ein infantiles und zwar u. A. deswegen, weil sich bei der Section die linke Niere festgeheftet auf der Vorderfläche des oberen Theils des Kreuzbeins fand. Wegen der abnormen Gefässvertheilung (die Niere erhielt ihre Arterien aus der A. iliaca comm. und dem Theilungswinkel der Aorta) musste die Lagerung angeboren sein, somit auch die Stellung des Kreuzbeins, die Kyphose sei die directe Folge im Sinne Freund's. (Vergl. die Widerlegung durch Treub [94].) Erst mit Eintritt der Gehfunction sei dann eine Compression und dann durch traumatische Ostitis eine Usur der Lendenwirbelkörper mit schliesslicher Synostose eingetreten. Als Beleg dieser Anschauung nahm Freund auch eine genauere Anamnese, die von der obenangeführten in manchen Punkten abweicht, auf. Die Pat. hatte zwar im 10. Lebensmonate mit Gehversuchen begonnen, konnte aber erst im 3. Lebensjahre ohne an beiden Händen unterstützt zu werden, einige Schritte gehen. Auch das Sitzen musste auf einem eigens construirten Stühlchen geschehen; meist lag Pat. im Bett. Ob der Höcker schon vor dem 4. Lebensjahr bestand, konnte nicht eruirt werden, sicher aber erkrankte Pat. vom 3. bis zum 10. Lebensjahr bettlägerig, Als Ursache wird ein Fall vom Arme der Wartfrau oder ein Tritt oder Schlag gegen das „schwache und empfindliche Kreuz" angegeben.

Geburtsverläufe: Das erste Mal wurde im 9. Monat die Frühgeburt eingeleitet und zwar zunächst durch 40° heisse Douchen, dann mit Einführung des Tarnier'schen Ballons. Von da ab nach 54 Stunden (im Ganzen nach 104 Stunden) trat die spontane Geburt eines tief asphyktischen Kindes ein, 41,5 cm lang, 1750 g schwer, Bip. 8, Bit. 6,5, Fr.-occ. 10, Mentoocc. 11, Umfang 31. Das Kind starb nach 24 Stunden an Atelectase und intracraniellen Blutungon. Wochenbett normal. Zum zweiten Male wurde ebenfalls die Frühgeburt eingeleitet und zwar schon in der 32. Woche wegen Dys- und Orthopnoe der Mutter infolge incompensirter Insufficienz der Mitralis und Stenose der Aorta. 10 Tage lang wurden warme Douchen ohne Erfolg, dann die Tarnier'sche, dann die Barnes'sche Gummiblase, schliesslich Bougies applicirt, alles ohne Erfolg. Endlich wurde 2proc. Carbollösung zwischen Eihäute und Uteruswand injicirt. Sofort trat Asphyxie und eine uterine Blutung auf; das Accouchement forcé rettete zwar das Kind, welches nach 2 Wochen ge-

Digitized by Google

sund entlassen wurde, die Mutter dagegen starb an acutem Lungenödem. Es war von der Carbollösung ein Theil in das Gefässsystem eingedrungen. Das Accouchement forcé hatte einen linksseitigen Cervixriss zur Folge gehabt, welcher vernäht wurde.

Fall 38. Hugenberger (54).

Anamnese fehlt, die Kyphose betrifft nur den 5. Lendenwirbel. Becken: Maasse an der Lebenden: Sp. 26, Cr. 28, Tr. 31, C. e. 24 (über dem Buckel), sonst 17, Promontorium nicht zu erreichen. Maasse des knöchernen Beckens: Sp. 24,6, Cr. 27,0, Conj. diag. 16, Conj. vera 15,1, Normalconj. 12,0 (gegen 12,9 normal, Grundmaass nach Breisky 84 (gegen 108 normal), Conj. d. Beckenausgangs 11,7, D. tub, isch. 8,5, Dist. spin. isch. 7,2.

Pat. machte im Ganzen 4 Entbindungen durch. Die ersten beiden verliefen spontan. Kinder lebend.

3. Entbindung: II. Vorderscheitellage. Der Kopf bleibt in der Beckenenge stecken. Forceps. Dauer der ganzen Geburt $10^3/_4$ Stunden. Kind lebt. Bip. 8, Bit. 6,7, Vert. 9,4, Mentoocc. 13,8, Fr.-occ. 11,2, Per. 32,4. Wochenbett normal.

4. Entbindung: I. Vorderscheitellage. Starker Hängebauch. Drohende Uterusruptur. Es wird mit der kleinen Kilian'schen Zange der Kopf mit 3 starken Tractionen zwischen Beckenweite und -enge gebracht; dann schliesslich Entwicklung, Lebender Knabe, 53 cm lang, 4120 g schw., Umf. 38, Bip. 11! Bit. 7, Vert. 11, Mentoocc. 14,5, Fr.-occ. 12. Die Mutter starb an Sepsis.

Fall 39. Kesmarsky (59).

33jährige Ipara, mager, klein. Pat. that im 2. Lebensjahr einen Fall, worauf sie lange Zeit zu Bett lag. Die Rückenwirbelsäule ist in ihrem Ende stark lordotisch, der Lendentheil ist stark kyphotisch. Das Kreuzbein ist flach, im oberen Theil stark hervortretend, so dass seine Längsachse beinahe vertical verläuft. Becken: Sp. 9″5‴ = 25,5 cm, Cr. 10″3‴ = 27,7 cm, Tr. 11″3‴ = 30 cm, Conj. ext. 7″10‴ = 21 cm. Die Dist. tub. ist leider nicht angegeben. Das Promontorium ist nicht zu erreichen, der untere Theil des Kreuzbeins und das Steissbein ragen weit ins Becken. Die horizontalen Schambeinäste sind in der Pfannengegend wie eingebogen. Die Symphyse springt schnabelförmig nach vorn vor. Geburtsverlauf: Ende der Gravidität. Abfluss des Fruchtwassers bei fingerweitem Muttermund. Nach etwa 10stündigen Wehen steht bei 3 Finger weitem Muttermund der Kopf mit der kleinen Fontanelle rechts und nach weiteren $5^1/_2$ Stunden in der Beckenhöhle. Hier bleibt der Kopf etwa 8 Stunden lang stecken. Deshalb Forceps. Nach wiederholten starken Tractionen wird ein tief asyphyctischer Knabe, der aber nach $^1/_4$ Stunde zum Athmen gebracht wird, entwickelt. Er wog 3 Pfund 24 Loth = ca. 1900 g und war 17″ = 46 cm lang. Bedeutende Kopfgeschwulst links. Das linke Scheitelbein ragt mit seinem hinteren Theile stärker vor. Im Wochenbett stellte sich eine Endometritis ein. Doch wurde Mutter und Kind am 15. Tage gesund entlassen. Der Gang der ersteren war schwerfällig, der Oberkörper stark nach vorn gebeugt.

Fall 40. Schulten (86).

30jähr. I.para, 126 cm lange Idiotin. Anamnestisch war nichts zu eruiren. An den Epiphysen der Rippen, nicht aber an denen der Extremitäten fanden sich Spuren von abgelaufener Rhachitis. Neben der Lumbalkyphose bestand eine leichte nach rechts convexe Skoliose

Digitized by Google

der Brustwirbelsäule. Der Rumpf war erheblich verkürzt, die falschen Rippen etwa einen Querfinger von den Cristae il. entfernt. Starker Hängebauch. Becken: Sp. 25,5. Cr. 29, C. i. 19. Tub. isch. 4—5. Promont. nicht zu erreichen. Conj. des Ausgangs ist ebenfalls verkürzt. Der obere Theil des Kreuzbeins liegt breit nach hinten vor und ist nach hinten und oben, der untere Theil nach vorn und unten gerichtet. Der Schambogen ist steil und eng. Es liegt also ein typisches kyphotisches Becken vor, die Rhachitis dürfte nach Sch. wohl etwas Einfluss auf dasselbe gehabt haben, wenigstens auf die Conjugata externa. Jedenfalls auf den Beckenausgang hat sie keinen gehabt. In diesem Falle war die Sectio caesarea absolut indicirt, da auch die Extraction des perforirten und zerstückelten Kindes per vias naturales nicht möglich gewesen wäre; in Anbetracht der Idiotie, welche die Pat. stets, ohne dass es ihr bewusst war, wieder von neuem in die Gefahr einer Schwangerschaft bringen und die sich event. auch auf fernere Nachkommen vererben konnte, war ferner der Porro indicirt. Dieser wurde auch ausgeführt, leider erst bei völlig erweitertem Muttermund, weil infolge der Indolenz der Pat. ein passenderer Moment zur Operation überschritten worden war. Es war bei stehender Blase der Steiss in 1. Lage ins Becken eingetreten, Herztöne 120. Kind lebt. Schwierigkeit bereitete das Zusammennähen der völlig erweiterten Cervix, welches aber durch Massenligaturen nach und nach bewerkstelligt wurde. Wochenbett fieberfrei. Am 24. Tage Mutter und Kind gesund entlassen.

Fall 41. Sulger-Buel (91).

V. para, 150cm lang. Pat. lernte zur gewöhnlichen Zeit gehen. Mit 4 Jahren erhielt sie einen Hufschlag in die Kreuzgegend. Darauf musste sie mehrere Monate zu Bett liegen. Im Alter von 25 Jahren bekam sie neuerdings Schmerzen in der Kreuzgegend, welche ihr das Stehen und das Liegen auf dem Rücken unmöglich machten. Es sollen sich damals mehrere Wunden gebildet haben, als deren Residuen vielleicht kleine, zu beiden Seiten der wenig ausgesprochenen Lumbalkyphose — die übrigens schon vor dieser Erkrankung bemerkt worden war — befindliche Narben angesprochen werden können. Die Kyphose erstreckte sich vom Proc. spin. des XII. Brustwirbels an; ihr höchster Punkt ist der des V. Lendenwirbels. Von hier bis zur Steissbeinspitze beträgt die Entfernung 12 cm. Becken: Sp. 23,5, Cr. 26,5, Tr. 29, C. e. 20,5. Promontorium nicht zu erreichen. Dist. tub. isch. 8,25. Gr. schräge D. 22,0. Dist. spin. il. post. sup. 9. Keine abnorme Beweglichkeit der Symphysen. Also allgemein zu enges, im Ausgang querverengtes Trichterbecken.

Pat. machte 4 normale Schwangerschaften und Entbindungen durch; nähere Angaben fehlen.

Bei der V. Entbindnng bestand ein mässiger Hängebauch, dessen Wirkung durch Hinaufbinden eliminirt wurde. Der in 4. Schädellage befindliche Kopf trat unter kräftigen Wehen ins Becken bis auf den Boden desselben. Die grosse Fontanelle stand rechts vorn, die Pfeilnaht im linken schrägen Durchmesser. Der Kopf schritt leicht und spontan ohne Weichtheilverletzungen durch, das Gesicht unter der Symphyse, das Hinterhaupt nach hinten über den Damm. Das Kind war aber nicht ausgetragen, 46,5 cm langer, lebender Knabe von 2380g Gewicht. Bip. 8,75, Bit. 7,5, fr.-occ. 10,5, Mentoocc. 12,75. Per. 32,5. Er starb am 5. Tage an doppelseitiger Pneumonie. Das Wochenbett war normal.

Digitized by Google

C. Geburtsgeschichten bei Lumbosacralkyphosen.

Fall 42. Archives de Tocol. (1).

Den in der Tabelle sich findenden Notizen kann nur folgendes noch beigefügt werden: Nach dem im 2. Lebensjahre erfolgten Fall lag Pat. ein Jahr lang zu Bett und konnte dann bis in ihr 5. Lebensjahr nur am Stock gehen. Als sie von ihrem Krankenlager aufstand, hatte sie den Buckel. Dazu war ihr rechtes Bein schwächer und etwas kürzer, aber ohne dass sie deshalb hätte hinken müssen. Die Schwangerschaft machte Pat. ohne jede Beschwerden durch.

Fall 44. Bernhardt (2a).

23jähr. II. para, 137,5 cm lang. Anamnese: Der Vater starb früh an „Auszehrung". Mutter und 4 Geschwister leben und sind gesund. Pat. hat mit 2 Jahren gehen gelernt; im Anfang des 3. Lebensjahres erlitt sie einen Sturz vom Tisch auf den Fussboden, verlernte das Gehen und lag bis zum 8. Jahre im Bette. Während dieser Zeit, in der sie häufig Schmerzen in der Lendengegend hatte, entwickelte sich die Kyphose.

Status: Keine Zeichen von Rhachitis. Lungen und Gefässsystem gesund. Der Thorax ist sehr kurz, fassförmig, erscheint förmlich in den Bauch hineingesunken; die untersten Rippen berühren fast die Darmbeinschaufeln (Entfernung des Nabels von der Symphyse beträgt nach der Geburt gemessen 18 cm). Starker Hängebauch. Extremitäten lang und gerade, die Fingerspitzen reichen bis an die Knie herab. Die Beine sind im Kniegelenk etwas flectirt und im Hüftgelenk nach innen rotirt. Vom 12. Brustwirbel bis zum 3. Lendenwirbel oberer, von da bis zum Kreuzbein incl. unterer Kyphosenschenkel. Das obere Ende des Kreuzbeins ist stark nach hinten, die Spitze nach vorn gedrängt, das ganze Kreuzbein ist kürzer als normal, 5,5 cm. Oberhalb der Kyphose ist die Wirbelsäule stark lordotisch; tiefster Punkt über dem 11. Brustwirbel. Becken: Sp. 28, Cr. 30, Tr. 29, C. ext. 22. Dist. tub. isch. 8. Der Schambogen ist sehr spitz. Der untere Theil des gestreckten Kreuzbeins lässt sich leicht, das Promontorium nicht abtasten. Die Seitenwände des kleinen Beckens sind im Ausgang einander stark genähert, die Spinae ischii leicht zu fühlen, die Lineae innominatae sind gestreckter als gewöhnlich. Die Beckenneigung ist sehr vermindert, infolgedessen sehen die äusseren Genitalien nach vorn.

Geburtsverläufe: Die erste Gravidität, während welcher Pat. öfter an Kopfschmerzen und Erbrechen litt, endete spontan im 8. Monat. Das Kind kam lebend, starb aber nach 3 Tagen. Die Pfeilnaht verlief im Becken gerade von vorn nach hinten, die kleine Fontanelle stand nach vorn. Die Wehen waren kräftig, die Geburt in wenigen Stunden beendet. Wochenbett verlief ohne Störung, nur zeigte der Uterus Neigung zur Retroversion, „weil er in der Rückenlage an dem sehr weit zurückgelagerten Promontorium keine Stütze fand". Die 2. Schwangerschaft, die ohne jede Beschwerde verlief, endete wieder spontan im 8. Monat; das Kind wurde todt in vollkommener Fusslage geboren, in die es von selbst aus Querlage übergegangen war. Wochenbett ohne Störung.

Fall 45. G. Braun. (6.)

21jähr. I. para, 130 cm lang. Pat. hat im 9. Lebensmonat laufen gelernt. Im 5. Lebensjahre stürzte sie 12 Stufen herab, worauf sie

Digitized by Google

ein Jahr lang das Bett hüten musste und angeblich mit Einwickelungen des Stammes behandelt worden ist. Sie lernte dann wieder von neuem gehen, hatte aber dabei fast noch ein Jahr lang Schmerzen. Während dieses Jahres (ihr 7. Lebensjahr) entwickelte sich die stumpfwinkelige Lumbosacralkyphose. Im weiteren Verlauf ihres Lebens empfand sie nur beim Heben von Lasten noch Schmerzen. Der Scheitel der Kyphose wird vom Proc. spin. des 3. Lendenwirbels gebildet, der obere Schenkel vom 1. und 2. Lendenwirbel, der untere vom 4. und 5. Lendenwirbel und dem oberen Theil des Kreuzbeins. Dieser ist stark nach hinten gedrängt. Die Brustwirbelsäule ist in ihrem unteren Abschnitt leicht lordotisch. Die Form des Höckers bleibt bei Bewegungen des Rumpfes unverändert. Es besteht Hängebauch. Die unteren Extremitäten sind nach aussen rotirt und abducirt, in den Knieen leicht gebeugt. Ihre Länge steht in dem bekannten Missverhältniss zum Oberkörper, welcher in den Beckeneingang hineingesunken zu sein scheint. Der Thorax ist fassförmig, bietet ebensowenig wie die Extremitäten Zeichen von Rhachitis. Arme sehr lang. Becken: Neigung gering. Sp. 23,4, Cr. 26,9, Tr. 29,0, C. e. 21,5. Dist. spin. il. post. sup. 7,0. Die Symphyse steht steil, ist leicht prominent, 4,4 cm hoch. Das Kreuz-Steissbeingelenk ist beweglich. Das Promontorium, welches anscheinend in den Körper des letzten Lendenwirbels übergeht, ist nicht zu erreichen, der Beckeneingang ist längsoval, Das Kreuzbein von rechts nach links stärker concav. Conj. der Beckenenge 10. Conj. des Beckenausgangs 9. Dist. tub. isch. 8. Sp. isch. etwas prominent. Braun stellte die Diagnose auf eine Pelvis infantilis im Freund'schen Sinn.

Bei der Aufnahme befand sich Pat. im 8. Monat der Gravidität. Da der Kopf auch des ausgetragenen Kindes möglicherweise durch das Becken hindurchgehen konnte, wird von der künstlichen Einleitung der Frühgeburt abgesehen. In den letzten 2 Wochen der Gravidität lag das Kind in II. Schädellage mit dem Hinterhaupt nach hinten. Der Hängebauch wurde durch eine Leibbinde gestützt. 48stündige, erst schwache, dann stärkere Wehen bringen den Kopf in die Beckenhöhle, wo er mit der Pfeilnaht im rechten schrägen Durchmesser steht, die kleine Fontanelle gegen die Artic. sacroil. dextra hin gerichtet, die grosse links vorn in der Gegend des Foramen obturatorium stehend. Es wird vergeblich versucht, den Kopf manuell zur Rotation mit dem Hinterhaupt nach vorn zu bringen. (!) Nach weiteren 6 Stunden wird er indess spontan in II. Vorderscheitellage geboren. Das Kind, wohl lebend, (?) wog 3200 g, war 50 cm lang.

Fall 46. G. Braun (7).

25jähr. I. para. (?) Pat. will in ihrem 6. Lebensjahr einen Stoss gegen die Kreuzbeingegend erhalten haben, worauf sie 2—3 Wochen lang Schmerzen empfunden habe. Es besteht eine stumpfwinkelige Lumbosacralkyphose, deren höchster Punkt über dem Proc. spinos. des letzten Lenden- und des 1. Kreuzwirbels liegt. Beckenmaasse sind nicht angegeben. Dagegen ist vom Beckenausgang gesagt, dass die unteren Partien des Beckens hochgradig, besonders in querer Richtung verengt gewesen seien, so dass nur 2 Finger zwischen die Tubera ischii eingeschoben werden konnten. Die Schambogenäste waren stark gestreckt, die Beckenneigung war so verringert, dass der Eingang nahezu horizontal stand. Das Kind lag in II. Schädellage, der Kopf stand tief nnd quer im Beckeneingang. Die Portio war nahezu verstrichen, der Muttermund

Digitized by Google

3—4 cm weit, die Eihäute gespannt. Da das Kind lebte und selbst mittelst der Craniotomie keine Sicherheit bestand, dasselbe zu entfernen, so wurde der Mutter die Sectio caesarea conserv. vorgeschlagen, und für eine event. spätere Schwangerschaft die künstliche Frühgeburt in Aussicht genommen. Sie gab ihre Einwilligung. Am 22. 1. 1890, nach zweitägigem Kreissen, wurde die Operation ohne Zwischenfall ausgeführt. Das lebend extrahirte Mädchen war 50 cm lang, 3100 g schwer. Der Verlauf des Wochenbetts wär reactionslos, die Bauchwunde heilte per prim. Nach 3 Wochen wurde die Mutter gesund entlassen.

Fall 47. Doktor (27).

32jähr. Ipara, 132 cm lang. Anamnestisches ist nicht angegeben. Spitzwinklige Lumbosacralkyphose, Sitz des Gibbus 5. Lendenwirbel. Das Kreuzbein läuft von oben hinten nach unten und vorn. Becken: Sp. 26,5, Cr. 27,5, C. e. 17,75, Sp. il. post. sup. 8,5, Dist. tub. isch. 4. Promontorium und Linea innominata nicht zu erreichen, letztere jedenfalls wegen der Enge des Schambogens. Keine Beweglichkeit in den Gelenken. Ueber den Schwangerschaftsverlauf ist nichts bekannt. Kind in Querlage. Die conservative Sectio caesarea wird bei kaum für den Finger durchgängigen Muttermund gemacht, nachdem die zwei Tage lang stärkeren Wehen wieder nachgelassen hatten. Es wurde dabei weder ein Schlauch um den Uterushals gelegt, noch dieser durch die Hand comprimirt. Der Schnitt traf die Placenta, welche sich auf der ganzen vorderen Wand symmetrisch inserirt hatte. Der Uterusschnitt wurde schnell nach oben und unten mit dem Knopfmesser verländert, worauf die Placenta in die Wunde stark prolabirte. Sprengen der Eihäute am oberen Rande der Placenta. Herausziehen eines apnoischen, aber bald wieder belebten Kindes am Steiss. Mässige Blutung, die während der Retraction und auf Kneten des Uterus rasch nachliess. Eine Reihe durch Decidua, Muscularis und Peritoneum greifender Seidenknopfnähte, dann 5—6 oberflächliche Nähte. Bauchnaht mit Silkworm. Wochenbett: In den ersten 3 Tagen Temperatur bis 38,5°, dann afebril. Verbandwechsel am 13., aufgestanden am 18. Tage.

Fall 48. A. W. Freund (33).

26jährige. Ipara, 130 cm lang. Wegen „Schwäche“ hat Pat. erst im 3. Lebensjahr laufen gelernt, ohne an Rhachitis gelitten zu haben. Sie hat sich immer „krumm gehalten und ungleiche Hüften“ gehabt. Die Wirbelsäule weist 3 Verkrümmungen auf: Eine Dorsalkyphose vom 1.—9. Brustwirbel, von da ab bis zum 4. Lendenwirbel eine starke Lordose, von hier bis zur Mitte des Kreuzbeins wieder eine merkliche Kyphose. Das untere Ende des Kreuzbeins weicht etwas nach vorn ab. Die infantile Vulva steht infolge der sehr verringerten Beckenneigung stark nach vorn und oben. Die flachen Nates hängen tief herab. Die untere Thoraxaportur ist 3 cm von den Hüftkämmen entfernt. Becken: Sp. 27, Cr. 28, Tr. 30, C. e. 20,5, D. o. s. 20,5, d. 21, Conj. d. Beckenausg. 10,3, Dist. tub. isch. 9, Dist. spin. il. post. sup. 8,5. Der Proc. spin. des V. Lendenwirbels ragt 2 cm über die Verbindungslinie der Spinae il. post. sup. Schambogen etwas spitz. Leichte Schnabelform der 6 cm hohen Symphyse. Kreuzsteissbeingelenk beweglich. Promontorium ist nicht zu erreichen. Die Lineae arcutae sind gestreckt, bes. die rechte. Die Beckengelenke zeigen „normale“ Beweglichkeit.

Es ist dies ein Becken, welches, wenn man es überhaupt noch den kyphotischen zuzählen darf, sicher an der obersten Grenze derselben rangirt. Freund bezeichnet es als infantiles.

Digitized by Google

Ueber die Geburtsgeschichte ist leider nicht viel bekannt. Das Kind lag in I. Gesichtslage, der Kopf wurde langsam ins Becken hineingetrieben. Es trat dann spontan eine Rotation des Kinns nach hinten ein; Perforation, Extraction, Wochenbett normal. Kindsmaasse fehlen.

Fall 51. Hoening (51).

30jährige. IIpara, 131 cm lang. Entfernung vom oberen Rand d. Troch. zum Fussboden 81 cm, vom Troch. bis zum Scheitel 50 cm, also Verhältniss 8 : 5, während gewöhnlich 8 : 6,5. Anamnese: Pat. that im 3. Lebensjahr einen Fall aufs Kreuz, worauf sie 2 Jahre lang zu Bett liegen musste. Bis in ihr 11. Lebensjahr litt sie dann an Schmerzen im Kreuz. Körperstatus: Die Lendenwirbelsäule ist kyphotisch, so zwar, dass der untere Schenkel vom Kreuzbein gebildet wird, welches gestreckt von hinten oben nach vorn unten verläuft, der obere Schenkel der Kyphose setzt sich in die gerade gestreckte Brustwirbelsäule fort. (Die Basis der Kyphose beträgt etwa 8 cm.) Der Thorax ist fassförmig; das Manubrium sterni ist gegen das Corpus abgeknickt, der Proc. xiphoid. nach vorn umgebogen. Beim Stehen und Gehen sind Hüft- und Kniegelenke leicht gebeugt. Pat. sitzt auf dem hinteren Ende des einen oder anderen Darmbeines. Die Schamspalte ist gerade von oben nach unten gestellt, der After steht gerade nach vorn; dies alles eine Folge der verminderten Beckenneigung. Mässiger Hängebauch. Becken: Sp. 23, Cr. 26,5. Vom oberen Rand der Symphyse zur Spitze der Kyphose 21,5, zu dem direct unterhalb der Kyphose gelegenen Proc. spin. 16,5, zum Proc. spin. des letzten Brustwirbels 18,5. Das Promontorium ist nicht zu erreichen, das Kreuzbein ist nach vorn convex. Conj. d. Beckenausg. 8, Dist. tub. ischii ziemlich 5.

Geburtsverläufe: Die 1. Entbindung der damals 35 Jahre alten Frau wurde nach 5tägiger Geburtsarbeit durch die Sectio caesarea conservativa beendet. Das Kind lebte noch ein Jahr darauf. Wie lange Pat. nach der Operation hat zu Bett liegen müssen, wusste sie nicht anzugeben. 14 Tage p. op. entwickelte sich in der Kaiserschnittnarbe eine Kothfistel, welche durch einen kleinen Gummiball temporär verschlossen gehalten wurde. 2. Entbindung: Anfang August 1868 letzte Regel. Von Januar 1869 ab entleerte sich aller Koth durch die Fistel. Pat. kam sehr herunter. Die Schwangerschaft nahm dabei aber ihren ungestörten Fortgang. Bei der Aufnahme in die Bonner Klinik am 17. April 1869 wurde obiger Status aufgenommen. Am 17. April hatten die Wehen begonnen. Aber erst am 20. April früh 8 Uhr war der Muttermund für einen Finger durchgängig, am Abend war er 2 cm weit. Die Pfeilnaht stand fast gerade etwas im linken schrägen Durchmesser. Die grosse Fontanelle links hinten tiefer, die Kleine konnte nicht erreicht werden. Am 21. April Morgens ist der Kopf etwas tiefer getreten. Es stellt sich öfteres Erbrechen nebst Ohnmachten ein. Die Wehen werden sehr schmerzhaft. Morphium. Besonders heftige Schmerzen werden in der Gegend der Symphyses sacroiliacae geklagt. Deshalb nimmt die Kreissende fast beständig die Knieellbogenlage ein. Abends $9^1/_2$ Uhr ist der Muttermund endlich vollständig erweitert, der Kopf ist noch etwas tiefer getreten, d. h. er steht mit $^1/_3$ fest im Becken. Die Blase springt. Temperatur 39,5, Puls 112. Starke Kopfgeschwulst. Herztöne gut. Grosse Erschöpfung. Es war jetzt an der Zeit, die Geburt zu beenden, es fragte sich, wie? Der Kaiserschnitt ist wegen des Anus praeternaturalis, jedenfalls bestehender Verklebungen etc. contraindicirt. Da einerseits die Herztöne gut sind, andererseits der schlechte

Digitized by Google

Ernährungszustand und das Fieber die Prognose für die Mutter sowie so recht schlecht macht, wird auch von der für die Mutter leichter zu ertragenden Perforation Abstand genommen und die Zange, leider zum Verhängniss beider, Mutter und Kind, angelegt. Prof. Veit schätzte das kindliche Leben in diesem Falle höher als das der Mutter, obwohl er die in der That gesetzten schweren Scheidenläsionen voraussah. Um $10^1/_2$ Uhr Abends wird also die Zange im queren Durchmesser angelegt, was leicht war. Das Schloss liegt zwischen den Labien. Schon nach 3 Tractionen rückt der Kopf tiefer, die Tubera ischii weichen merklich aus einander. Nach 9 Tractionen kommt der Kopf zum Durchschneiden, und zwar zeigte sich zuerst unter der Symphyse der hintere Theil des linken Scheitelbeins, der II. Schädellage entsprechend. Sodann wurde nach Incision beider grosser Labien das Gesicht über den Damm geleitet. Nach Abnahme der Zange blieb der Kopf einen Augenblick so stehen, also mit der kleinen Fontanelle nach rechts vorn, um sich dann aber sofort mit dieser nach hinten rechts, also in II. Vorderscheitelstellung zu drehen, so dass nunmehr das Gesicht nach links oben sah. Der Rumpf folgte erst, nachdem die Arme gelöst waren, und es traten nun die Schultern in demselben, d. h. dem linken schrägen Durchmesser durch, in welchem vorher der Kopf mit seinem Längsdurchmesser durchgetreten war, (eine Beobachtung, die man übrigens nicht allzuselten auch bei normalen Becken machen kann, besonders wenn am Rumpf gezogen wird). Die Kopfknochen waren mässig verschoben und zwar das rechte Scheitelbein unter das linke, über dem linken sass die Kopfgeschwulst. Der linke Löffel hatte, da die Zange quer angelegt worden war, über dem äusseren Theil des linken Stirnbeins gelegen und so war das linke Auge gequetscht worden. Das 46 cm lange, 2783 g schwere Kind kam tief asphyctisch und starb nach $^1/_2$ Stunde. Bip. 9, Bit. $8^1/_4$, Mentoocc. 13, Fr. occ. 11, Umfang 33,5. Die Distanz der Tubera ischii betrug unmittelbar nach der Entbindung 7 cm, während der grösste Querdurchmesser der verwendeten Busch'schen Zange 8 cm beträgt! Bei der Section des Kindes zeigte sich fast das ganze Gehirn, sowohl an der convexen Oberfläche als auch an der Basis von Blut eingehüllt. Die Gehirnsubstanz selbst wies keine Veränderungen auf. Die Gelenkverbindungen zwischen Atlas und Epistropheus sind auf der linken Seite getrennt, was nach Hoening seine Ursache in dem Geburtsmechanismus hat, nämlich: bei der queren Verengerung des Beckens, auch seines Eingangs, fanden die Schultern einen bedeutenden Widerstand und stellten sich demgemäss in einem Durchmesser ein, indem der Widerstand geringer war, d. h. fast in den geraden. Da nun diese Stellung von den Schultern eher angenommen wurde als der Kopf vollständig geboren war, so musste in einem gewissen Moment der gerade Kopfdurchmesser mit dem grössten Schulterdurchmesser in demselben Beckendurchmesser stehen. Der Zug der Zange wirkte demnach auf einen Kopf, der eine Drehung um seine Längsachse von einem rechten Winkel zu den Schultern erfahren hatte, während die Verbindung zwischen Atlas und Epistrophens eine derartige Drehung um 90^0 nicht zulässt, daher die Zerreissung. Das Wochenbett verlief ungünstig. 3 Tage p. p. bekam die Mutter Leibschmerzen, Meteorismus, Erbrechen. Die Wundflächen an Labien und Damm, (die wohl nicht vernäht worden waren), verwandelten sich in grosse puerperale Geschwüre. Zugleich traten heftige Schmerzen in allen 3 Beckensymphysen auf. Schüttelfröste. Tod an Sepsis. Eiterung in allen 3 Symphysen.

Digitized by Google

Fall 59. Martin (68).

30jährig. I(?)para, 143 cm lang. Im 2. Lebensjahre verfiel Pat., nachdem sie schon laufen konnte, einem längeren Siechthum und will von da ab bis zum 15. Jahr an einer offenen Wunde in der Gegend des rechten Ileosacralgelenks gelitten haben, 3 mal sollen Sequester entfernt worden sein.

Allgemeiner Status: Derber Knochenbau. Thorax fassförmig. In der Gegend der rechten Spina il. post. sup. befindet sich eine Narbe. Es besteht eine den 4. und 5. Lenden- und den 1. Kreuzwirbel einnehmende Kyphose. Oberhalb ist die Lendenwirbelsäule lordoskoliotisch. Die untersten Rippen sind etwa 2 cm von den Cristae entfernt. Starker Hängebauch. Becken: Sp. 25, Cr. 26,5, Tr. 27,5, C. e. 21, R. schr. D. 21, L. schr. D. 22, Umfang 77, D. tub. isch. ca. 4,4. Das Promontorium ist nicht zu erreichen. Der Schambogen ist ungemein eng und steil.

Geburtsstatus: Kind in I. Schädellage. Der Kopf ist auf das rechte Darmbein abgewichen. Herztöne 140. Leibesumfang 105. Portio verstrichen. Muttermund für einen Finger durchgängig, nach hinten sehend. Nach Abfluss des Fruchtwassers ist der Muttermund dilatabel. Neben dem Kopf sind Fingerspitzen zu fühlen. Unter kräftigen Wehen kommt es zur Anschwellung der vorderen Muttermundslippe. Der Kopf tritt aber nicht in den Beckeneingang ein. Es wird nach 7stündiger Geburtsarbeit die Sectio caesarea conservatia gemacht, mit gutem Erfolg für Mutter und Kind. Der lebende Knabe hatte folgende Kopfmaasse: Bip. 9,0, Bit. 8,6, Fr.-occ. 11,5, Mentoocc. 11,0, Subocc. brg. 11,2, Per. froc. 35, Per. subacr. fr. 34. Die Mutter machte zwar im Wochenbett eine Endometritis durch, konnte aber nach 20 Tagen geheilt entlassen werden. 2 Monate nachher war sie gesund.

Fall 67. Schmeidler (85).

Dieser Fall ist ein Seitenstück zu dem Moor'schen. 41jähr. Ipara, 128 cm lang. Pat. will in ihrem 7. Lebensjahr einen Fall erlitten haben, worauf sich auf längere Zeit Schmerzen in der Lenden- und Kreuzgegend einstellten. Nach einigen Wochen aber konnte Pat. wieder gut gehen, blieb jedoch im Wachsthum zurück. Es besteht eine Lumbosacralkyphose, deren Gipfel von dem Proc. spin. des 4. und 5. Lendenwirbels gebildet wird. „Die 3 letzten Lendenwirbel sind z. Th. zerstört und in eine höckerige Spitze übergegangen, welche dem Proc. spin. des 4. Lendenwirbels in der Höhe der Crista ilei entspricht; einen Zoll unter ihr fühlt man den Proc. spin. des letzten Lendenwirbels, der eben so stark vorragt wie der des 4. Schon äusserlich erkennt man deutlich den Verlauf des Kreuzbeins von hinten oben nach vorn unten. Die Spinae il. post. inf. ragen nach hinten deutlich vor. Die Pfannen sind sehr nach vorn und aussen gestellt. Sp. 23, Cr. 21,5 (von innen gemessen), Tr. 24,3, C. e. etwas unter 21,5 (Conj. der Beckenenge 10, des Beckenausg. 8, Dist. tub. isch. 5,2. Promontorium nicht zu erreichen. Steissbein, Spinae und Tubera ischii sind stark nach innen prominirend; diese Thatsachen wurden erst später [s. u.] diagnosticirt). Der Schambogen schien sehr eng zu sein. Wegen der (damals) „ungemeinen Seltenheit" wurde aber nicht an eine Verengerung des Beckenausgangs gedacht, sondern die Verzögerung der Geburt allein auf die krankhafte Umschliessung von Seiten des Uterus zurückgeführt. Der Geburtsverlauf war nämlich folgender: Die mit einem enormen Hängebauch behaftete Pat. bekam am Ende der Schwangerschaft Wehen,

Digitized by Google

welche zunächst 4 Tage anhielten. Der grosse dünnwandige Uterus zog sich dabei allmälig immer fester um die Frucht zusammen. Die Blase scheint frühzeitig gesprungen zu sein. Das Kind lag in 3. Schädellage, Herztöne nicht deutlich zu hören. Der mit einem Segment in den Beckeneingang hineinragende Kopf ist wegen der Enge des Schambogens schwer zu erreichen. Die Pfeilnaht stand im rechten schrägen Durchmesser mit nach vorn gekehrtem Vorderhaupt. Die Kopfknochen sind dünn und nachgiebig, knitternd. Es stellt sich Wehenkrampf ein, der auf Morphium nachlässt. Gegen Mittag des 4. Tages wurden dann die Wehen wieder energischer, zwei Stunden darauf ist der Uterus wieder fest contrahirt. Die Kreissende ist durch Schmerzen sehr erschöpft, die Herztöne sind nicht mehr zu hören, übelriechender Ausfluss stellt sich ein. Dabei ist der Kopf gar nicht vorgerückt. In Chloroformnarkose wurde nun die wirkliche Ursache hierfür in der hochgradigen Verengerung des Beckenausgangs erkannt (Dist tub. isch. $2^1/_2$ Finger breit). Die Verbindung der Beckenknochen war fast unbeweglich. Um 5 Uhr Nachm., d. h. nach weiteren 3 Stunden, schien eine Uterusruptur zu drohen. Die äusseren Genitalien waren stark ödematös. Der Kopf stand noch gerade so wie vorher. Es wird jetzt des Weiteren constatirt, dass der obere Theil des Kreuzbeins stark nach hinten abweicht, dass die Linea innominata fast gerade nach hinten verläuft, und dass die Seitenwände des Beckens stark nach unten convergiren. Dist. tub. jetzt auf 5 cm angegeben. Spiegelberg nennt infolge dessen das Becken ein trichterförmiges, im Ausgang quer verengtes. Es wird nun die Perforation mit einem scheerenförmigen Perforatorium ausgeführt und die Extraction mittelst Haken und Knochenzangen angeschlossen. Die Kopfknochen reissen z. Th. aus, schliesslich wird, als das Gesicht im Beckenausgang steht, der Hacken in die Orbita eingesetzt. Die Schultern folgen, enorm zusammengedrückt, im geraden Durchmesser des Ausgangs. Der Knabe war seit etwa 24 Stunden abgestorben. Schulterumfang 34 cm. Wochenbett zwar lang und fieberhaft, aber nach etwa 3 Monaten konnte die Wöchnerin gesund entlassen werden.

Fall 69. Sulger-Buel (I) (91).

39jährige Ipara. Pat. ist nicht erblich belastet. Ueber die Zeit des Gehenlernens kann sie keine Angaben machen. Es soll die Kyphose allmälig entstanden sein. Im 12. Jahr brach ein Senkungsabscess in der linken Leiste durch; 2 Jahre lang dauernde Eiterung, dann schloss sich die Durchbruchsstelle. Allgemeiner Körperstatus: Die Beine und Arme sind im Verhältniss zum Brustkorb sehr lang. Die Hinterbacken sind klein und im Stehen seitlich eingezogen. Es besteht eine bedeutende Lordose der Rückenwirbelsäule mit nach rechts convexer Skoliose; der tiefste Punkt der Lordose ist in der Mitte der Brustwirbelsäule gelegen, der untere Schenkel der Lordose und sämmtliche Lendenwirbel bilden zum Kreuzbein eine Lumbosacralkyphose, deren Scheitel von dem Proc. spinos. des 5. Lendenwirbels gebildet wird. Die falschen Rippen liegen auf den Cristae ilei auf. Das Brustbein ist unten nach einwärts abgeknickt, der Proc. xiph. steht gerade nach vorn. Zeichen von Rhachitis fehlen. Hängebauch III°. Becken: Sp. 26—26,25, Cr. 29,7, Tr. 28! L. schr. D. 21, R. schr. D. 21,5, C. e. 21,5, Dist. spin. il. post. sup. 8,0, Dist. tub. isch. 7,25—7,5. Die Conjugata diagonalis ist verlängert, die C. vera auf 12,5 geschätzt. Der Schambogen ist in seinem vorderen Theil sehr verengt, bietet daselbst kaum für 2 Querfinger Raum. Keine abnorme Beweglichkeit der Symphysen. Die Becken-

Digitized by Google

neigung ist sehr verringert, infolgedessen steht die Vulva stark nach vorn.

Geburtsverlauf: Erste Kindsbewegungen Mitte October 1888. Geburtsbeginn 12. Novbr. 1888. Das Fruchtwasser floss frühzeitig ab. $20^1/_2$ Stunden später war der Muttermund erst 5frankstückgross. Das Kind lag in 1. Schädellage, der Kopf stand in der Beckenhöhle mit schräg verlaufender Pfeilnaht. Nach Verlauf von nur 1 Stunde 10 Min. ist der Muttermund völlig erweitert, der Kopf steht auf dem Beckenboden. Alle 3 Minuten Presswehen. Nach wieder 1 Std. 20 Min. wird der Kopf in der Vulva sichtbar. Bei der nächsten kräftigen Wehe dreht sich nun das Hinterhaupt sehr rasch nach hinten links und der Kopf tritt mit dem Gesicht unter der Symphyse in 4. Stellung aus. Diese Drehung des Hinterhaupts von vorn nach hinten im Beckenausgang ist nach Sulger-Buel's Wissen nur noch von Birnbaum beobachtet worden (dort aber in der Zange vor sich gegangen). Die Drehung des Rumpfes und der Schultern erfolgte ohne Schwierigkeiten; in welchem Durchmesser, ist leider nicht gesagt. Zwei grössere Schleimhautrisse wurden genäht. Damm war unverletzt. Wochenbett normal. Das asphyctische, nicht ausgetragene Mädchen blieb todt. Die Nabelschnur war einmal um den Hals geschlungen. 45 cm, 2380 g, Bip. 8,25, Bit. 6,25, Fr. occ. 8,75, Mentoocc. 10,25, Umfang 29. Bip. und Bit. sind nach Sulger-Buel wohl falsch gemessen, denn am skeletirten Kopfe betrugen sie nur 7 bezw. 6. Das rechte Stirnbein zeigte einen ca. $1^1/_4$ cm tiefen löffelförmigen Eindruck und eine kleine Fissur am inneren Rande. Das linke Stirnbein ist unter das rechte verschoben, das rechte Scheitelbein unter das linke und in seinem hinteren Theil auch unter das Occiput, welches auf der rechten Seite ebenfalls eine Fissur aufweisst. Der Eindruck auf dem rechten Stirnbein verdankt seine Entstehung jedenfalls der Verengerung des Beckenausgangs. Das Wochenbett verlief normal.

Fall 70. Sulger-Buel (II). (91).

38jährige IIIpara, 137 cm lang. Es scheint dieser Fall allerdings rein rhachitischen Ursprungs zu sein; da aber die Gestalts- und Maassverhältnisse solche sind, wie sie beim typischen kyphotischen Becken vorkommen, weil also der Ausgang verengt und nicht, wie beim rhachitischen Becken, normal weit oder gar weiter ist, so ist der Fall hier mit aufgenommen.

Anamnese: Pat. lernte spät gehen, war in der Jugend kränklich, litt häufig an den Augen. Entstehung der Kyphose im 3.—4. Lebensjahr. Nähere Angaben darüber, insbesondere ob sie längere Zeit zu Bett gelegen, fehlen bezw. sind von ihr nicht zu erlangen gewesen. Es wäre ja möglich, dass ihre Lumbosacralkyphose auf Caries beruht, während nur ihre Dorsalkyphose, die sie ausserdem besitzt, rhachitischen Ursprungs ist. Der höchste Punkt der letzteren liegt über dem Proc. spin. des 9. und 10. Brustwirbels; dann folgt eine Lordose der Lendenwirbelsäule, dann folgt wieder eine Kyphose des Kreuzbeins, deren höchster Punkt zwischen 1. und 2. Kreuzwirbel liegt. Der Brustkorb ist ins Becken hereingesunken. Starker rhachitischer Rosenkranz am Sternum. Von einer Skoliose ist nichts erwähnt. Becken: Sp. 22,5, Cr. 26.5, Tr. 30,5, C. e. 20. L. schr. D. 22,5. R. schr. D. 23. Dist. tub. isch. 9. Dist. sp. post. sup. 8. Höhe der Symphyse 5. Das Promontorium ist nicht zu erreichen. Der Schambogen erscheint, wenn auch unbedeutend, so doch verengt, die seitliche Beckenwand ist leicht

Digitized by Google

abzutasten, ebenso der untere Theil des Kreuzbeins. Das Kreuzsteissbeingelenk ist beweglich. Die Beckenneigung ist sehr gering, die Cristae verlaufen fast horizontal. Keine abnorme Beweglichkeit der Symphysen.

Der Verlauf der 3 Entbindungen war folgender: 1. Geburt am 14. Sept. 1885. Es hatte beim Eintritt in die Züricher Klinik die Geburt schon begonnen. Nach etwa 19 Stunden war der Muttermund erweitert, das Kind lag in 4. Schädellage. Es wurde nach 8 weiteren Stunden wegen des langen Stehenbleibens des Kopfes im Beckenausgang die Zange angelegt, das Gesicht war unter der Symphyse. Der lebend extrahirte Knabe war 47 cm lang, wog 2470 g. Bip. 9. Bit. 7,75. Fr. occ. 11. Mentoocc. 12,5. Umfang 31,75. Ein entstandener Scheidendammriss wurde genäht. Leicht gestörtes Wochenbett. 2. Geburt am 20. Juni 1887. Eintritt in die Klinik am 7. Mai 1887. Am 9. Mai wurde eine Schulter vorliegend gefunden. Am 20. Juni 3 Uhr a. m. begann die Geburt. Der Muttermund erweiterte sich bei guten Wehen ziemlich rasch. Der zunächst mit tiefstehender grosser Fontanelle über dem Beckeneingang stehende Kopf tritt langsam in das Becken ein; die kleine Fontanelle steht ganz hoch links vorn. Um 9 Uhr Vormittag ist der Muttermund vollständig erweitert, der Kopf befindet sich jetzt in 3. Schädellage in der Beckenhöhle. Es waren die Wehen währenddessen schlecht geworden. Künstliche Sprengung der Blase, langdauerndes Vollbad bleiben ohne Wirkung. Die Bauchpresse war wegen der Wirbelsäulendeformität fast wirkungslos. Um 11 Uhr Vormittags ist der Kopf in den Beckenausgang vorgerückt, noch in 3. Stellung mit tiefstehender grosser Fontanelle. Um 2 U. 30 M. wird die Zange ohne Schwierigkeit angelegt und ebenso ein 50 cm langer, 3380 g schwerer lebender Knabe extrahirt. Bip. 10. Bit. 8. Fr.-occ. 11. Mentoocc. 12. Umfang 34. Ein kleiner stark blutender Clitoris- und Scheidenriss wird genäht. Wochenbett normal. Also auch in diesem Falle hat eine Drehung des anfänglich vorn stehenden Hinterhauptes nach hinten stattgefunden. 3. Geburt: Nach $8^1/_2$stündiger Geburtsdauer steht die grosse Fontanelle rechts vorn hoch, die Pfeilnaht verläuft im linken schrägen Durchmesser. Im weiteren Verlauf tritt die grosse Fontanelle tiefer. Wegen Athemnoth und Erschöpfung der Kreissenden wird die Zange angelegt. Leichte Extraction. Lebender Knabe von 48 cm Länge, 2950 g Gewicht. Bip. 9,5 (!), Bit. 7,25, Fr. occ. 11,25, Mentoocc. 12, 5, Umfang 33,5. Wochenbett normal.

Fall 71. Sulger-Buel (V) (91).

32jährige IIpara. Zu Beginn ihres 2. Lebensjahres Erkrankung der Lendenwirbelsäule; zu beiden Seiten derselben kamen Abscesse zum Durchbruch, die sehr langsam zur Ausheilung gelangten.

Allgemeiner Körperstatus: Es bestehen keinerlei Zeichen von Rhachitis, obwohl Pat. erst mit 2 Jahren gehen gelernt haben will. Es besteht eine flache Kyphose, deren höchster Punkt der Abbildung nach dem 1. und 2. Kreuzwirbel entspricht.

Becken: Sp. 25, Cr. 28, Tr. 31, C. e. 20, schr. D. 21, Dist. spin. il. post. sup. 7,5, Dist. tub. isch. $9^1/_2$—10. Das Promontorium ist nicht zu erreichen. Der Schambogen ist nicht erheblich verengt. Die Beckenneigung ist bedeutend verringert. Keine abnorme Beweglichkeit der Gelenke.

Die erste Geburt verlief spontan, dauerte aber 3 Tage. Das Kind wurde lebend in Schädellage geboren. Wochenbett normal. Die 2. Ge-

Digitized by Google

burt verlief ebenfalls spontan, der Kopf stand lange Zeit in IV. Schädellage, schnitt aber in I. durch. Die ganze Geburt dauerte 27 Stunden; es bestand nebenbei Hydramnion und Hängebauch. Der lebende Knabe maass 55 cm, war 4070 g schwer! Bip. 10, Bit. 9, Fr. occ. 12,5, Mentoocc. 14,5. Umfang 40! Wochenbett normal. Sulger-Buel bemerkt zu dem Becken: „Also ein normal grosses Becken und ausgesprochen kindlich, eine Beckenform, welche jedenfalls häufig übersehen, bez. für normal erklärt wird." In letzterem kann ich auf Grund anderweitiger Beobachtungen ihm nur zustimmen. Derartige Becken kommen recht häufig und zwar ohne jegliche Deformität der Wirbelsäule vor; ob man diese Becken „kindliche" nennen darf, lasse ich dahin gestellt.

Fall 72. Tauffer (92).

32jährige IIpara, 128 cm lang. Pat. war bis zum 5. Lebensjahr gesund. Dann musste sie ein $^3/_4$ Jahr altes Kind viel umhertragen. Seitdem stellten sich Rückenschmerzen und Kränklichkeit ein und es begann sich eine Verkrümmung der Wirbelsäule auszubilden.

Allgemeiner Körperstatus: Es besteht eine starke rhachitische Auftreibung der Rippenknorpel. Der Rippenbogen berührt die Darmbeinschaufeln. Die Kyphose betrifft die unteren Lendenwirbel und das Kreuzbein. Um eine genaue graphische Darstellung der Wirbelsäulenkrümmung zu erhalten, stellte Tauffer die Pat. an eine senkrechte Stange und las die Abstände der mit Lapis bezeichneten Processus spinosi ab:

Abstand von der Fusssohle bis zum Scheitel	128	cm,	Abstand der Tangente			0	cm
Abstand von der Fusssohle bis zum 7. Vert. cervic.	105	„	„	„	„	15	„
Abstand von der Fusssohle bis zur höchsten Spitze der Kyphose	90	„	„	„	„	0	„
Abstand von der Fusssohle bis zum 5. V. lumb.	83	„	„	„	„	5,5	„
Abstand von der Fusssohle bis zum Steissbein	72,5!	„	„	„	„	11,5!	„
Abstand von der Fusssohle bis zum Steissbein	75,3!	„	„	„	„	20,0!	„

Becken: Sp. 27, Cr. 29, Tr. 28,5!, C. e. 21 (!?). Conj. diag. auf 13 geschätzt, C. vera 9—9,5 (ist wohl viel zu niedrig geschätzt!). Das Promontorium ist nicht zu erreichen. Dist. tub. isch. nach Breisky gemessen ca. 9. Der Schambogen ist spitz; die Linea innominata auffällig gestreckt. Das Becken ist also wohl als ein kyphotisches im Sinne Freund's aufzufassen.

Geburtsverläufe: Die 1. Schwangerschaft wurde durch eine (unbekannte) Operation unterbrochen; todtfaules Kind. Wochenbett ohne Störung. Beginn der 2. Schwangerschaft Mai 1876. In Folge des starken Hängebauchs liegt die Frucht in dem stark anteflektirten Uterus ganz ausserhalb des Beckens in I. Schädellage. Beim Stehen beugt die Pat. die Knie, die Längsachsen der Unterschenkel divergiren, die Füsse sind einwärts gedreht, oder bei gestreckten Knien sind die Glutaeen in die äusserste Spannung versetzt. In ersterer Stellung soll der Schwerpunkt vor der queren Beckenachse verlaufen, also musste demnach die Beckenneigung erhöht sein; in letzterer sei die Becken-

Digitized by Google

neigung verringert. — Der Hängebauch wird emporgehalten. Es tritt ein eklamptischer Anfall ein. Im Urin Eiweiss und Cylinder. Chloroformnarkose. Kein Anfall mehr. Zunächst wird zugewartet. Da eine Encheirese per vaginam unmöglich ist (warum ist dunkel), wird die Sectio caesarea und zwar gleich nach Porro gemacht. Extraperitoneale Stielbehandlung, Septicämie, Tod der Mutter nach 80 Stunden.

Sectionsergebniss: Morbus Brightii. Das extrahirte Mädchen lebte, war 48 cm lang, wog 2500 g, Kopfumfang 32.

Fall 73. Torggler (93).

Den Daten der Tabelle ist nur Folgendes hinzuzufügen: Es handelte sich um einen gynäkologischen Fall. Der Thorax ist gut gebildet, die falschen Rippen reichen bis fast auf die Cristae ilei herab. Die Wirbelsäule ist nicht skoliotisch. Die Kyphosis lumbo-sacralis hat ihre Spitze über dem Proc. spin. des I. Kreuzwirbels. Der obere Theil des Kreuzbeins springt weit nach hinten vor. Die Lenden- und Brustwirbelsäule ist lordotisch bis zum 5. Brustwirbel. Die Beckenneigung ist gering. Die Schamspalte steht weit nach vorn. Der obere Rand der Symphyse steht 4 cm oberhalb der Schamhaargrenze. Die Darmbeine liegen flach gegen den Horizont, die Kämme sind gestreckt. Das Becken ist klein und etwas schräg verschoben. Wegen seniler Atrophie ist eine innere Untersuchung unmöglich. Im Journal der 3. Geburt findet sich die geburtshülfliche Conjugata auf 3 Zoll = 8,1 cm angegeben, sie geht zum vorspringendsten Punkt der Lendenwirbelsäule, also ist das Becken etwas obtectrirt, was aber in Bezug auf die diversen Geburtsmechanismen keinen wesentlichen Einfluss gehabt hat. Im Journal der 11. Geburt wird erwähnt, dass das Becken im geraden Durchmesser des Eingangs verengt sei. Es handelt sich schliesslich um ein allgemein etwas zu kleines Trichterbecken. Die Beckengelenke waren bei der älteren Frau nicht abnorm beweglich, sind es aber nach Torggler's Ansicht sicher bei den zahlreichen Entbindungen gewesen. Zu bemerken ist noch, dass im rechten Vaginalgewölbe eine straffe, derbe, bei Berührung schmerzhafte Narbe bestand, welche der Frau ausstrahlende Schmerzen, besonders beim Gehen und Stehen machte, offenbar eine Folge früherer Geburtsverletzungen.

Fall 76. Winckel (99).

28jährige IIpara, 151 cm lang. Im 7. Lebensjahr brach bei der Pat. ein kalter Abscess in der linken Leistengegend durch, ein zweiter im 13. Jahr. Nach etwa $^1/_4$ Jahr Heilung; bis dahin auch Drüsenschwellungen mit Vereiterung.

Allgemeiner Körperstatus (durch 3 Lichtdrucke illustrirt): Drüsennarben links am Hals, am Kieferwinkel, ferner 4 cm über dem linken Ligamentum Poupartii, diesem parallel verlaufend, 9 cm lang, an den Enden stark eingezogen. Es besteht eine Lordose der Lenden- und unteren Brustwirbelsäule und darunter eine Lumbosacralkyphose, welche vom 2. Lendenwirbel bis zum 2. Kreuzwirbel geht. Die Spitze des Höckers bildet der Proc. spinos. des letzten Lendenwirbels. Die Extremitäten sind gerade.

Becken: Sp. 26,5, Cr. 29,5, Tr. 30, C. e. 19,25, schr. D. 22,75, Umfang 85, Conj. d. Ausg. 9, Dist. spin. il. post. sup. 9, Dist. tub. isch. 6. Conj. diag. wegen der Enge des Schambogens — es konnten nur mit grösster Mühe zwei Finger zwischen die Schambogenschenkel eingeführt werden — nicht zu messen. Dicht unterhalb des nicht erreichbaren oberen Endes des Kreuzbeins ist die rechte Arteria iliaca

Digitized by Google

communis zu fühlen. Die Beckenneigung ist vermindert, die Darmbeinschaufeln sind nach rückwärts verschoben und flach geneigt. Der Mons veneris steht sehr hoch.

Geburtsverläufe: Die 1. Geburt beginnt am 14. Mai 1879, 1 Uhr 45 Min. a. m. Frühzeitiger Blasensprung um 5 Uhr 55 Min. p. m. Am 16. Mai 4 Uhr a. m. sehr schmerzhafte Wehen. Morphium. Der Kopf steht beweglich in II. Schädellage über dem Becken, daneben liegt ein kleiner Theil. Leibesumfang 95 cm. Abends 9 Uhr 15 Min. nochmals Morphium wegen sehr schmerzhafter Wehen. Abgang von stinkendem Meconium. Deshalb wird wegen Gefährdung des Kindes und auch der Mutter (Abgang von Urin während der Wehen, ohne dass die Blase gefüllt erschien) die Zange in Seitenlage angelegt. Die Extraction ist aber unmöglich, deshalb Perforation und Cranioklasie. Das extrahirte Mädchen wog ohne Gehirn 2600 g, war 52 cm lang, Kopfdurchmesser des durch die kleine Fontanelle perforirten Schädels: Bip. 8, Bit. 7,5, Fr. occ. 11, Mentoocc. 13, Subocc. brg. 8, Umfang 33. Die Scheitelbeine waren übereinandergeschoben. Wochenbett normal. Für die 2. Entbindung war die künstliche Frühgeburt in Aussicht genommen. Letzte Regel am 27. März 1881. Erste Kindsbewegungen in der 18. Woche. Am 9. November, also mit $7^1/_2$ Monaten, betrug der Leibesumfang bereits 93 cm. Die Lage der Frucht ging aus I. in II. Schädellage über. Mit $8^1/_2$ Monaten, d. h. vom 2.—6. December, wurde behufs Einleitung der Frühgeburt der Kolpeurynter in die Scheide eingelegt, weil der Scheidentheil so hoch und so unzugänglich war, dass man einen Katheter nicht einführen konnte; dies war erst am 6. December $8^1/_4$ Uhr a. m. möglich. Die Einführung des Katheters wurde am folgenden Tage wiederholt, weil der erste herausgeglitten war. Aber erst nach ca. 70 Stunden traten Wehen ein. Dieselben bewirkten vom 9. December Morgens 5 Uhr bis Abends 10 Uhr schliesslich die spontane Ausstossung des Kindes in I. Schädellage. Es war aber währendess einmal die Temperatur auf 39,4° angestiegen, wogegen ein Bad von 28° R. und 1,0 Chinin verordnet wurde. Abends 6 Uhr war die Portio verstrichen. Der Muttermund groschengross, um 9 Uhr bereits völlig erweitert. 9 Uhr 20 Min. Blasensprung, 9 Uhr 40 Min. Geburt des asphyktischen Kindes, welches zwar wiederbelebt wurde, aber nach $12^1/_2$ Stunden an intrameningealen Blutungen und Atelektase der Lungen starb. Knabe 43 cm lang, 2550 g schwer, Bip. 8,5, Bit. 7, Fr. occ. 11, Mentoocc. 12,5, Subocc. fr. 9, Umfang 32.

Fall 77. F. R. No. 514. 1884. Aus der Münchner Frauenklinik.

32jährige Ipara, 130 cm lang.

Anamnese: Pat. vermag nicht anzugeben, wann sie laufen gelernt hat. In der frühen Kindheit litt sie an „scrophulösen" Drüsenschwellungen. Die Deformität ihrer Wirbelsäule führt sie auf einen Fall im 8. Lebensjahr über 3 Treppenstufen zurück. Nach etwa $^1/_4$ Jahr erst traten Kreuzschmerzen ein, derentwegen sie sich krumm hielt. Seit dieser Zeit will sie ihren Buckel haben. Menstruirt ist Pat. erst seit dem 24. Lebensjahr, von da ab regelmässig, Menses schwach, 2 Tage lang dauernd. Ihre Schwangerschaft verlief ohne jede Störung.

Allgemeiner Körperstatus: Vor Allem fällt das Missverhältniss der langen geraden oberen und unteren Extremitäten zu dem kurzen vornübergebeugten Thorax auf. Es beträgt die Entfernung vom oberen Rand der Trochanteren bis zum Fussboden 75, also ein Verhältniss zur Gesammtlänge wie 0,57 : 1. Die Wirbelsäule zeigt etwa vom 9. Wirbel

Digitized by Google

ab eine ganz leichte nach links konvexe Skoliose. Ferner besteht eine geringe Lordose der Brustwirbelsäule, aber eine hochgradige vom 2. Lenden- bis zum 2. Kreuzwirbel reichende Kyphose (vergl. Abbildung 1). Die höchste Stelle liegt über den Processus spinosi des 3. und 4. Lendenwirbels. Infolgedessen verläuft das Kreuzbein stark von oben hinten nach unten vorn. In der linken Leistenbeuge befindet sich eine etwa 7 cm lange Narbe, offenbar von einem ehemaligen Senkungsabscess her-

Figur 1.

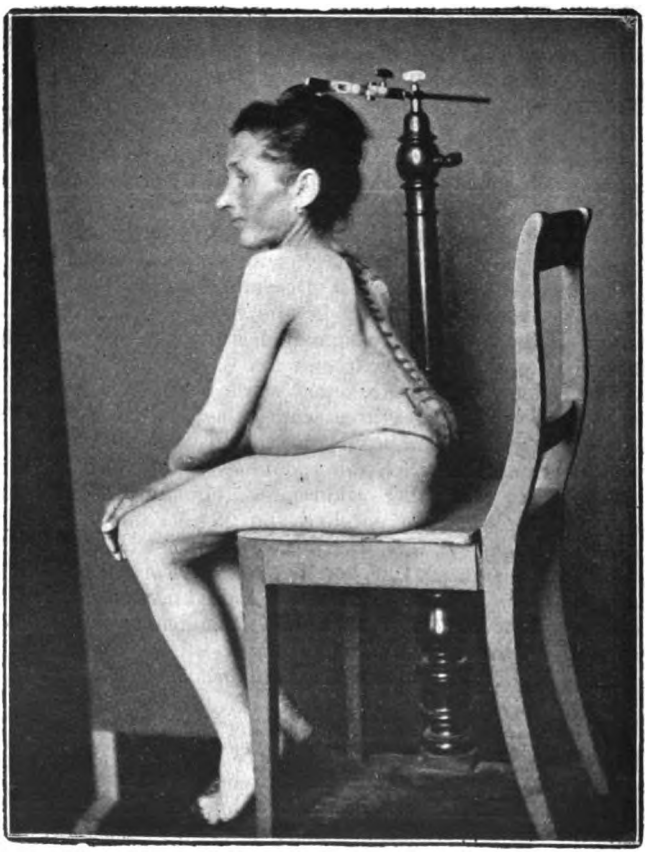

rührend. Am Skelett findet sich keine Spur von Rhachitis. Die falschen Rippen sind beiderseits nur 1—2 Querfinger von den Hüftbeinkämmen entfernt.

Becken: Sp. 25, Cr. 27,75, Tr. 25!, C. e. 19,5, Umfang 86, äuss. Conj. d. Enge 11,5, Dist. tub. isch. (7,9 + 1,4) = 9,3 cm, Dist. spin. il. post. sup. 11,75. Entfernung des Querdurchmessers des Beckenausgangs von der Kreuzbeinspitze 9,2. Hintere Länge des Kreuzbeins 13,5. Höhe der Symphyse + Lig. arcuat. 6. Das Becken ist geringer geneigt als

Digitized by Google

gewöhnlich, infolgedessen die Vulva nach vorn sieht. Die Darmbeine sind nach hinten oben verschoben, die Schaufeln liegen flach gegen den Horizont. Der Schambogen ist verengt, der Winkel zwischen den aufsteigenden Sitzbeinästen beträgt ca. 63°; die Spinae ischii prominiren nach innen; das Promontorium ist nicht zu erreichen. Das ankylotische Steissbein ragt etwas mehr als gewöhnlich ins Becken. Die Vorderfläche des Kreuzbeins ist ziemlich gestreckt.

Geburtsverlauf: Letzte Regel am 12.—15. Oktober 1893. Tag der Conception am 28. Oktober. Erste Kindsbewegung im Februar 1894. Tag der Niederkunft am 4. Juli, also nach dem angegebenen Conceptionstermin gerade 1 Monat zu früh. Bereits am 19. Januar 1894 waren aber schon gewisse Unebenheiten am bezw. im Uterus zu fühlen, welche als Kindstheile angesprochen werden mussten.

Am 25. Juni wurde folgender Status graviditatis aufgenommen: Brüste hängend, schlaff, ziemlich gross. Drüsenkörper mässig entwickelt. Auf Druck entleert sich etwas Colostrum. Hängebauch II°. Der Nabel steht etwa in gleicher Höhe mit dem unteren Rand der Symphyse; in der Hautfalte Intertrigo. Bauchdecken straff, wenig fettreich. nicht ödematös. Zahlreiche frische Striae. Fundus uteri etwa 4 Querfinger unterhalb des Processus xiphoideus, 31 cm von der Symphyse entfernt. Leibesumfang 102 cm. Rücken des Kindes nach vorn, kleine Theile links im Fundus. Der vorliegende Kopf ist etwas auf das rechte Darmbein abgewichen, aber durch das vordere Scheidengewölbe zu fühlen. Herz, Lungen, Nieren o. B., nur oben rechts etwas rauhes Inspirium. Am 27. Juni, Vormittags $9^1/_2$ Uhr, wurde, um die Frühgeburt einzuleiten — es war angenommen, dass sich die Gravida am Ende des 9. bezw. Anfang des 10. Monats befinde — zunächst ein Laminariastift in den Cervicalcanal eingeführt. Am folgenden Tage wurde derselbe um dieselbe Zeit, um einen von Herrn Dr. Theilhaber in der Münchner gynäkologischen Gesellschaft gemachten und im Centralblatt, 1894, No. 20, veröffentlichten Vorschlag praktisch zu erproben, nach Herausnahme des Laminariastiftes ein 12 cm langes, mit Glyceringelatine (enthaltend ca. 4 g Glycerin) überzogenes Fischbeinstäbchen über den inneren Muttermund zwischen Uteruswand und Eihäute hinaufgeführt. An den beiden folgenden Tagen wurde je ein 17 cm langes derartiges Stäbchen (etwa 5 g Glycerin enthaltend) dazu eingeführt. Am 1. Juli, dem 5. Tage, glitten bei dem Versuche, noch ein viertes 12 cm langes Stäbchen nachzuschieben, die drei vorhergehenden von dem Ueberzug natürlich entblössten Stäbchen heraus und es wurde das vierte allein hinaufgeschoben. Der Effect war fast gleich null, indem zwar etwas Kreuzschmerzen, aber absolut keine Wehen eintraten. Wenn man auch von der kleinen Menge der rasch schmelzenden und durch die Stäbchen mit ihrem Sicherheitsfaden vorzüglich abdrainirten Glyceringelatine meines Erachtens von vornherein keine besondere wehenerregende Wirkung erwarten dürfte, so ist es doch auffällig, dass die 3 Stäbchen als solche — es waren an einem Tage ja zwei, am folgenden sogar drei gleichzeitig eingeführt — gar keine Wirkung hatten. Vielleicht, dass ihre Kürze und Dünne (etwa 4 mm Durchmesser) daran Schuld haben. Es ist daher der von Flatau (Münchner med. Wochenschr., 1894, No. 44) gemachte und dreimal mit gutem Erfolg ausgeführte Vorschlag, statt eines so kurzen Fischbeinstäbchens ein elastisches Bougie, welches dann in seinem Ueberzug auch mehr, nämlich 12 g Glycerin trägt, zu verwenden, gewiss vorzuziehen. Als am 2. Juli der letzte Stift entfernt

Digitized by Google

wurde, war der Cervicalkanal für einen Finger durchgängig, die vordere Muttermundslippe ca. 1 cm, die hintere $1^1/_2$ cm lang. Die Blase stand noch. Der Kopf war über dem Beckeneingang ballotirend. Um 10 Uhr Vormittags wurden nun unter aseptischen Cautelen 50 g sterilisirtes Glycerin zwischen Eihäute und Uteruswand injicirt. Nach $13^1/_2$ Stunden, d. h. am 2. Juli, $11^1/_2$ Uhr p. m., begannen die Wehen in Zwischenräumen von 10—15 Minuten; sie wurden bald kräftig und dauerten 1—$1^1/_2$ Minuten. Im Urin war weder Eiweiss noch Blutfarbstoff[1]). Es wurde am Morgen des 3. Juli der vor den Muttermund gelegte Tampon, welcher das gänzliche Ausfliessen des Glycerins besonders auch aus der Scheide hemmen sollte, entfernt. Der Cervicalkanal war immer noch nur für einen Finger durchgängig. Etwa 11 Uhr a. m. floss eine ziemliche Menge Flüssigkeit (Fruchtwasser?) aus der Scheide ab. Das subjective Befinden war Tags über gut, abgesehen von intensiven Kreuzschmerzen. Um 2 Uhr p. m. ist der Cervicalkanal noch gerade so, trotz kräftiger Wehen. Um 4 Uhr entleert sich abermals eine bedeutende Menge Fruchtwasser. Von da ab treten die Wehen fast ununterbrochen auf, sie werden sehr schmerzhaft. Zwischen 5 und 6 Uhr ein ziemlich heftiger, etwa 40 Minuten dauernder Schüttelfrost bei normaler Temperatur (37°). Puls 97, klein, unregelmässig. Die bis dahin deutlichen Herztöne sind etwas undeutlicher links von der Mittellinie zu hören. Um 7 Uhr ist der Muttermund für 2 Finger durchgängig, die Portio bedeutend verkürzt, die Blase nicht mehr fühlbar. Der Kopf steht mit der grössten Peripherie und querstehender Pfeilnaht fest im Beckeneingang. Fontanellen sind nicht zu erreichen. Um 8 Uhr 30 Min. ist der Muttermund wenig weiter als vorher. Die Wehen haben an Intensität etwas nachgelassen, treten etwa alle 3 Minuten ein. Kopf wie vorher. 36,9°. Puls 96. 10 Uhr 30 Min.: Wehen alle 3 bis 5 Minuten und dauern $^3/_4$—1 Minute. Herztöne nicht mehr hörbar. Muttermund wie vorher. Ziemlich starke Kopfgeschwulst. Kleine Fontanelle links seitlich. 37,3°. 80. Resp. 24. Es wechseln nun die Wehen an Stärke und Häufigkeit. Seit 2 Uhr a. m. sind die Herztöne wieder links vom Nabel, aber leise zu hören. 144. 3 Uhr 30 Min.: Muttermund ziemlich 5 Markstückgross; starke Kopfgeschwulst, Pfeilnaht verläuft noch immer quer, die kleine Fontanelle steht links, der Kopf ist fast bis in die Beckenweite getreten. 37,8°. 102. 30. Da gegen 4 Uhr a. m. die Wehen sehr stürmisch und schmerzhaft werden, erhält die Kreissende 0,01 Morphium, worauf sie einige Zeit schläft und für die geschaffene Ruhe sehr dankbar ist. 7 Uhr: Nachdem die Wehen eine Zeit lang sehr selten gewesen waren, sind sie seit etwa 1 Stunde wieder häufig und stark. Muttermund etwas über 5 Markstück gross, Kopfgeschwulst etwa 2 cm dick. Die kleine Fontanelle hat sich nach links und vorn gedreht; Pfeilnaht also im rechten schrägen Durchmesser, doch ist der Kopf nicht tiefer getreten. Der Muttermundsaum liegt dem Kopf sehr straff an, ist derb, $1^1/_2$ cm breit, 3—4 mm dick. 7 Uhr 30 Minuten Der Kopf steht immer noch in Beckenweite, in gleicher Stellung wie vorher. Herztöne links von der Mittellinie, leise, 128—130. 37°. 104. 30. 8 Uhr 15 Minuten a. m.: Der Muttermund ist fast unverändert, ringsherum besteht noch ein derber

1) Vergl. Müller, Zur Technik der Einleitung der künstlichen Frühgeburt. Münch. med. Wochenschr. 1894.

Digitized by Google

Saum von etwa 1 cm, der Kopf steht noch in der Beckenweite. Fast gar keine Wehen. Herztöne 140. Kein Meconium am touchirenden Finger. Applikation eines Senfpflasters auf das Abdomen und ein warmes Bad. Wehen traten nicht ein. Von 10 Uhr ab werden heisse Umschläge auf's Abdomen gemacht. Um 12 Uhr treten daraufhin wieder stärkere Wehen auf; innerer Befund unverändert. Bis 4 Uhr p. m. tritt öfteres Erbrechen ein, 38,1°, 132, 34. Wehen alle 4 Minuten, nicht besonders kräftig. Bei der inneren Untersuchung ergiebt sich, dass der Muttermundsaum immer noch derb ist, zwischen $^1/_2$ und 1 cm Breite schwankt. Kopf in I. Schädellage, immer noch in Beckenweite. Da eine vollständige Erweiterung des Muttermundes und spontane Beendigung der Geburt binnen kürzerer Zeit nicht zu erwarten ist, wurde mir nun in Anbetracht der Verschlechterung des Allgemeinbefindens der Kreissenden die Application des Forceps von Herrn Geheimrath von Winckel aufgetragen. In der Chloroformnarkose überzeugte ich mich nochmals von der geschilderten Beschaffenheit des Muttermunds und machte zunächst mit der Scheere 3 Incisionen in denselben bis zum Scheidengewölbe. Hierauf konnte der Forceps ziemlich leicht im linken schrägen Durchmesser angelegt werden. Ebenso gelang es ohne Schwierigkeiten, den Kopf bis in die Beckenenge hinabzuziehen. Hier aber setzte der verringerte Abstand der prominirenden Spinae einen erheblichen Widerstand entgegen, welcher langsam unter assistirendem Druck von aussen überwunden wurde. Die sehr kräftigen Tractionen dauerten aber 20 Minuten! Eine Erweiterung des Beckenausgangs konnte nicht constatirt werden. Beim Heraushebeln des Kopfes kam es zu einem von der Vagina her beginnenden Dammriss II°. Das Kind war tief asphyktisch und ausgetragen. Knabe, 50 cm, 2650 g. Bip. 9,5, Bit. 8,3, Fr. occ. 12,5, Mentoocc. 14,5, Subocc. brg. 10, Umfang 35. Der Kopf war sehr hart. Oedem des rechten Augenlids und Sugillationen der rechten Conjunctiva. Am linken Unterkieferwinkel ein grosses Blutextravasat. Ueber dem rechten Scheitelbein und 1 cm temporal vom rechten Auge 2 kleine Hautverletzungen. Sämmtliche Wiederbelebungsversuche, welche über 2 Stunden fortgesetzt wurden (Aspiration des Schleims, kaltes und warmes Bad, Schultze'sche Schwingungen, Prochownik'sche Thoraxcompressionen etc.) waren vergeblich. 6 Uhr 30 Min. erlosch der Herzschlag. Es gelang nicht eine einzige Athembewegung hervorzurufen.

Der Uterus war nach der Geburt des Kindes leidlich contrahirt. 4 Uhr 45 Min. wurde die Placenta spontan mit der uterinen Fläche voran geboren sammt den Eihäuten; sehr geringer Blutabgang. Ergotin 0,05 subcutan. Die kleinen Cervixincisionen wurden, da sie gar nicht bluteten, nicht genäht. Dagegen wird der Scheidendammriss und noch ein zweiter in der linken Vaginalwand nach hinten ziehender Schleimhautriss vereinigt. Um 6 Uhr ist das Befinden der Puerpera gut. 37,1. 120. Uterus gut contrahirt. Das Wochenbett verlief in den ersten 10 Tagen fieberhaft. Temperatur bis 39,5°. Endometritis puerperalis. Vom 11. Tag ab normale Temperaturen. Der Dammriss verheilt z. Th. per sec. int. Am 24. Tage wurde die Puerpera gesund entlassen.

Epikrise: Es bestand in diesem Fall offenbar ein grobes Missverhältniss zwischen dem grossen harten Kindskopf und der, wenn auch nicht absolut, so doch eben relativ bedeutenden Verengerung des Beckenausgangs. Die 20 Minuten lang dauernde, sehr schwere Zangen-

Digitized by Google

extraction, die die Mutter entschieden der Gefahr der Symphysenruptur, da die Gelenke absolut nicht nachgaben, aussetzte, wurde einmal nur im Interesse des Kindes, dessen Herztöne während derselben noch gut befunden wurden, zu Ende geführt. Adererseits wurde während der Operation selbst weniger eine Symphysenruptur befürchtet, als vielmehr eine Configuration des Schädels erhofft, da ich der Ueberzeugung war, wirklich ein 9monatliches und nicht ein ausgetragenes Kind vor mir zu haben. Die äusserst geringe Weite der Nähte und der Mangel jeglicher Configurabilität hatte wegen der bestehenden starken Kopfgeschwulst nicht diagnosticirt werden können. Immerhin ist es ein Glück zu nennen, dass der Ausgang für die Mutter ein so günstiger gewesen ist. Ich würde in einem gleichen Fall kaum noch einmal eine derartig protrahirte Extraction zu Ende zu führen wagen, sondern bei Zeiten die Zange mit dem Perforatorium vertauschen.

Fall 78. V. Sch. No. 857. 1894 der Münchener Frauenklinik.

34jähr. VI. para, 135 cm lang. Entfernung der Trochanteren vom Boden 83 cm; also Länge der Beine zum ganzen Körper wie 0,61 : 1. Pat. giebt an, in ihrem 10. Lebensjahr im Anschluss an einen Sturz von einem Wagen eine „Gliederkrankheit" gehabt zu haben, welche sie $1^1/_2$ Jahre lang an jeder Bewegung gehindert habe. Pat. besitzt eine sehr stark nach hinten vorspringende Lumbosacralkyphose (vergl. Abbildung 2), welche vom I. Lendenwirbel bis zum II. Kreuzwirbel reicht, der höchste Punkt liegt über dem Proc. spin. des 3. und 4. Lendenwirbels. Die Brustwirbelsäule ist nicht skoliotisch, aber in den unteren Partien ziemlich stark lordotisch, in den oberen wieder nach hinten convex. Trotz dieser Lordose ist aber die Beckenneigung stark vermindert, so dass die Vulva nach vorn gerichtet ist. Die falschen Rippen sind rechts einen, links ca. $1^1/_2$ Querfinger von den Cristae il. entfernt. Es ist also der Körper nicht so hochgradig in sich zusammengesunken wie im vorhergehenden Fall. Trotzdem bestand bei der Kreissenden sowohl wie auch noch bei der Puerpera ein starker Hängebauch.

Becken: Sp. 25,5, Cr. 27,75, Tr. 25,6! C. e. 21,25, C. d. 13,5, C. v. ca. 12, äuss. C. der Beckenenge 12, C. des Beckenausgangs 9,0. Dist. tub. isch. (7,2 und 1,0) = 8,2, hintere Länge des Kreuzbeins 14 cm. Dist. spin. il. post sup. 7,8. Dist. der hinteren Winkel der S-förmigen Krümmung 12,5. Das Steissbein ist frei beweglich; die Kreuzbeinspitze ragt etwas ins Becken hinein. Der Schambogen ist eng, der Winkel zwischen den aufsteigenden Sitzbeinästen beträgt ca. 70°, die Lineae innominatae sind gestreckter wie gewöhnlich.

Die Pat. hat bis zu ihrem 32. Lebensjahr 5 Schwangerschaften ohne jede Beschwerden durchgemacht. Die Kinder waren stets ausgetragen, wurden aber alle perforirt und extrahirt. Am Ende ihrer 6. Schwangerschaft, die ebenfalls ohne jede Beschwerde verlaufen war, trat Pat. in die Münchener Klinik ein. Es bestand, wie gesagt, ein starker Hängebauch, von 137 cm Umfang, Höhe des Fundus 44 cm. Da die Bauchdecken sehr stark gespannt waren, wurde die Diagnose auf Zwillinge nur vermuthungsweise gestellt. Es wurde links ein Rücken, und links oben im Fundus ein Kopf, über dem Beckeneingang dagegen kein Kopf, per vaginam vielmehr ein vorliegendes linkes Knie und daneben einige Schlingen einer gut pulsirenden Nabelschnur gefühlt. $1^1/_2$ Stunden vor dem Wehenbeginn war bereits die Blase gesprungen. Die Herztöne, welche nur links etwas unterhalb des Nabels wegen bestehender Dyspnoe mässigen Grades der Parturiens gehört wurden, wurden gut controlirt,

Digitized by Google

der Hängebauch durch Handtücher in die Höhe gebunden. $3^1/_2$ Stunden nach dem Wehenbeginn war der Muttermund vollständig erweitert, 40 Minuten später wird das Knie in der Vulva sichtbar. Da die Herztöne jetzt sehr undeutlich werden, wird unter gleichzeitigem Druck von oben an dem herabgeschlagenen linken Fuss das Kind, nachdem die gespannte Nabelschnur, auf der das Kind reitet, über den hinten gelegenen rechten Hinterbacken gestreift ist, bis zu den Schulterblättern

Figur 2.

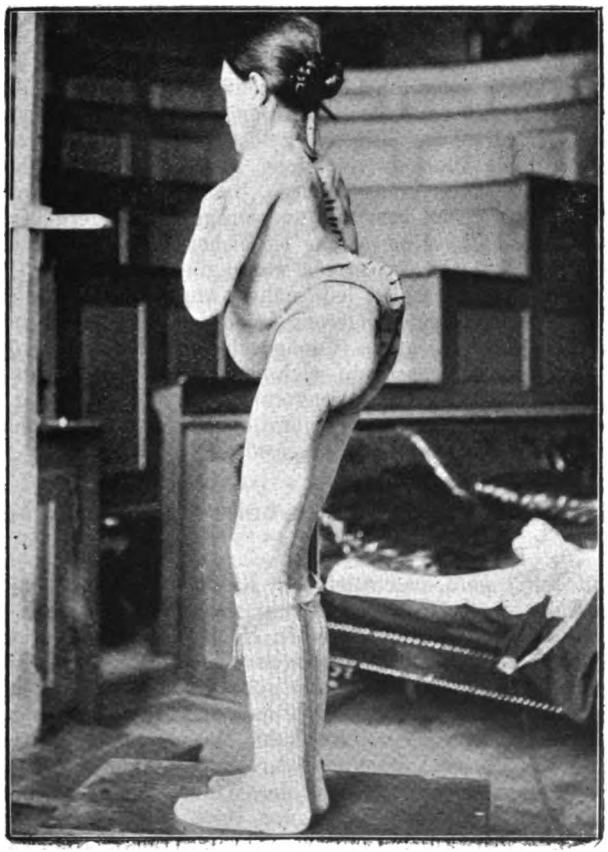

extrahirt. Der rechte Arm kommt spontan herab, der linke wird nach Drehung des Rumpfes leicht gelöst und schliesslich der Kopf mittelst des Wiegand-Martin-Winckel'schen Handgriffs leicht entwickelt. Der 48 cm lange, 2300 g schwere Knabe schreit bald. Bip. 8, Bit. 6, Fr. occ. 10, m.-occ. 12, subocc. brg. 9,5, subocc.-fr. 9,5, Per. fr.-occ. 32, Per. subocc.-fr. 31,5. Grosse Fontanelle 3,5 : 2,5 cm. Pfeilnaht 4 mm breit, Kopf sehr gut configurabel, nicht configurirt. Der Uterus con-

Digitized by Google

trahirt sich nun gut, ist aber noch gross; Kindstheile sind nicht durchzufühlen, Herztöne nicht zu hören. Die Wehen dauern fort und 50 Min. nach der Geburt des 1. Kindes wölbt sich die zweite Eiblase aus der Vulva hervor und springt sofort.

Es fliesst viel mit reichlichem alten Meconium vermischtes Fruchtwasser ab. Sehr schnell tritt nun der Steiss und der Körper des zweiten Kindes bis zu den Schulterblättern in II. Lage aus. Die Nabelschnur ist pulslos. Lösung der Arme und Entwickelung des Kopfes durch den Veit-Smellie'schen Handgriff leicht binnen einer halben Minute. Unmittelbar hinterher folgt spontan die 23 cm lange, 16 cm breite Placenta. Geringe Blutung. Ergotin. Das zweite Kind, ein Mädchen von 47,5 cm Länge und 2250 g Gewicht, ist todt. Bip. 8, Bit. 7, fr.-occ. 10, M.-occ. 11,5, subocc. brg. 9, subocc.-fr. 9,5, Per. fr.-occ. 32, Per. subocc.-fr. 31,5. Grosse Fontanelle 3 : 2 mm, Pfeilnaht 4 mm breit, Kopf ebenfalls gut configurabel, nicht configurirt. Der Tod des zweiten Kindes war jedenfalls vor oder am Anfang der Geburt eingetreten, ob dessen Placentarantheil vorzeitig sich gelöst hatte, ist nicht sicher; jedenfalls kamen mit der Placenta reichliche, etwas ältere Coagula zu Tage.

Dieser Fall ist interessant dadurch, dass es sich um eine Zwillingsgeburt mit ausgetragenen bez. fast ausgetragenen Kindern bei kyphotischem Becken handelt. Eine solche ist bisher noch nicht ausführlicher beschrieben; im Fall Champney's waren die Kinder erst $7^1/_2$ Monate alt, im Fall Torggler fehlen jede nähere Angaben. Dass diese Geburt durch die Beckenausgangsverengerung keine Schwierigkeiten erlitten hat, liegt natürlich in der guten Configurabilität der Kindsköpfe. Die Biparietaldurchmesser waren an sich nur 2 mm kleiner als die Dist. tuberum. Dagegen hatte die Verengerung bei den früheren ausgetragenen Einzelkindern stets zur Perforation derselben gezwungen. Das Wochenbett der Frau war völlig ungestört.

D. Geburtsgeschichten bei Pelves obtectae.

Fall 79. Fehling (32).

28jähr. I. (?) para, eigentlich eine Riesin dem Wuchse nach; allein durch die Knickung der Wirbelsäule war der Rumpf so stark vornübergebeugt, dass der Kopf in gleicher Höhe mit dem Becken stand! Anamnestische Angaben fehlen. Cariöse Zerstörung der Körper der 3 unteren Lenden-, des 1. und halben 2. Kreuzwirbels, an der Dorsalseite zwischen den hinteren Bögen und den Processus spinos. starke osteophytische Auflagerungen. Becken: Maasse am skelettirten Becken Sp. 26,6, Cr. 29, grosser rechter schräger Durchmesser 21,5, linker schräger Durchmesser 20,2, Distanz der Winkel der S-Krümmung 16,4, Dist. sp. il. post. sup. 7,9, C. e. zum Proc. spin. sacr. supr. 16,9, C. diag. 12,3. Eingang: Conj. vera 11,9, Transv. 13,8. D. obl. d. 13,7; sin. 12,4. D. sacro-cotyl. d. 9,3; sin. 10,5. Weite: Conj. 13,4. Transv. 12,1. Enge: Conj. 13,2, Transv. (Sp. isch.) 8,4. Ausgang: Conj. 13,4, Transv. (Tub. isch.) 9,6. Vordere Höhe des Kreuzbeins nur 6 cm (gegen 10,3 normal). Wenn dieses Becken auch entschieden manche Charaktere des kyphotischen trägt (Weite des Becken, quere Verengerung des Ausgangs), so sind dieselben jedoch im geburtshilflichen Sinne wenig wichtig, denn die Dist. tub. isch. beträgt 9,6, also nur 14 mm weniger als normal. Die geburtshilfliche Bedeutung dieses Falles lag vielmehr darin, dass die geburtshilfliche Conjugata, da die Wirbel-

Digitized by Google

säule das Becken überdachte, nur 3,8 cm betrug (zum Körper des der Symphyse am nächsten stehenden Lendenwirbels). Es war somit eine absolute Indication zum Kaiserschnitt vorhanden. Leider wurde dadurch ein todtes Kind zur Welt gefördert, und die Mutter erlag ebenfalls. Die Operation wurde aber im Jahre 1852, und wenn recht, in einem Privathause ausgeführt.

Fall 80. von Herff.

30jähr. II. para, mittelgross. Pat. ist in ihrem 20. Lebensjahr beim Tragen einer Kiste zwei Stufen einer Treppe heruntergefallen, wobei sie mit dem Kreuzbein aufschlug. Doch kann dieser Sturz die Deformität des Kreuzbeins nicht veranlasst haben, weil er keine ernsteren Beschwerden zur Folge hatte. Status: Keine Zeichen überstandener Rhachitis. Das Kreuzbein zeigt eine auffallende Deformität. Sein oberer Theil tritt breit zu Tage, die Spinae il. post. sup. stehen relativ weit von einander ab: die hintere Fläche des Kreuzbeins ist stark nach aussen gewölbt, so dass in der Gegend des 2. und 3. Kreuzwirbels eine ausgesprochene Kyphose vorhanden ist. An der Wirbelsäule ist ausser einer mässigen Skoliose keine Abnormität nachzuweisen. Becken: Sp. 25, Cr. 28,5, Conj. ext. 20, C. diag. 11,5 (C. v. 9,75), Conj. ang. kyphot. 14. Dist. spin. il. post. sup. 11. Conj. der Beckenenge 9,5. Dist. tub. isch. 9. Schambogen eng. Linea innominata leicht gestreckt verlaufend, sehr leicht abtastbar. Vordere Kreuzbeinfläche stark concav, in der Höhe des 2. und 3. Wirbels ein nach vorn offener, nahezu rechter Winkel; der obere Schenkel desselben verläuft nahezu horizontal, der untere nach vorn und unten. Promontorium sehr leicht zu erreichen. Die Querverengerung des Beckens nimmt nach dem Ausgang zu. Die Beckenneigung ist verringert. Es weicht also dieses Becken von dem typischen „kyphotischen" wesentlich ab, da es in der Conjugata des Eingangs ebenfalls verengt ist. Es nähert sich somit geburtshilflich, wie auch aus der folgenden Geburtsgeschichte hervorgeht, der Pelvis obtecta, und habe ich es deshalb auch in diese Gruppe eingereiht.

Die erste Geburt der Frau verlief spontan, angeblich sogar leicht. Das Kind soll ausgetragen gewesen sein.

Bei der zweiten Geburt lag neben dem nach links abgewichenen Kopfe ein Arm in der Blase vor. Nach $2^1/_4$stündigem Kreissen sprang die Blase während einer inneren Untersuchung bei nahezu vollkommen erweitertem Muttermund. Der vorliegende Arm sowie die links neben dem Kopf herabgeglittenen Füsse wurden sofort reponirt und der Kopf über dem Beckeneingang fixirt. Von der Wendung wurde Abstand genommen, weil das erste Kind leicht geboren worden war. Der Kopf wurde nunmehr in maximaler Beugung mit tiefstehender kleiner Fontanelle bei querstehender Pfeilnaht bis zum Beckenboden herabgetrieben. Erst jetzt, $1^3/_4$ Stunden nach dem Blasensprung, drehte sich die kleine Fontanelle rasch nach vorn. Es wurde nun der Kopf 25 Minuten aufgehalten infolge der Verengerung des Beckenausgangs. Mit einem Ruck überwand er dann das Hinderniss und das Kind wurde mit einer Wehe geboren. Ausgetragener lebender Knabe, 54 cm lang, 3620 g schwer, Bip. 9,5, Bit. 8, fr.-occ. 12,5, subocc.-brg. 10, Per. fr. occ. 38. Das rechte Scheitelbein war leicht abgeflacht, sein hinterer rechter Rand etwas unter das Occiput geschoben. Sonst keine Knochenverschiebungen. Hinterhaupt etwas ausgezogen.

Fall 82. Lange (63).

34jähr. I. para, 114 cm lang. Pat. soll mit $^1/_2$ Jahr Rhachitis ge-

Digitized by Google

habt und erst im 10. Lebensjahr laufen gelernt haben. Bis dahin habe sie fast immer in Rückenlage im Bett gelegen. Nachdem sie längere Zeit an eiteriger Otitis gelitten, sollen im Laufe des 6. Lebensjahres nach und nach sieben Abscesse in der Beckengegend zum Durchbruch gekommen sein, deren Heilung sich bis ins 10. Lebensjahr erstreckte. Im 14. Jahre sollen einige davon nochmals aufgegangen sein, sich aber nach 5—6 Wochen definitiv geschlossen haben. Es ist also mit Sicherheit anzunehmen, dass eine cariöse Erkrankung der Lendenwirbelsäule bestanden hat (ein Sturz, Schläge oder Lastentragen wurde ätiologisch in Abrede gestellt.

Status 52 Tage ante part.: Hals, Rumpf und Becken sind 42 cm lang. Die 5 oberen Brustwirbel sind gering skoliotisch nach links, die 7 unteren nach rechts. Zwischen 6. und 11. Brustwirbel besteht eine Lordose, während die Lendenwirbelsäule eine sanfte, im Bogen 12 cm lange Kyphose zeigt. Die falschen Rippen liegen den Cristae ilei auf. Zeichen von Rhachitis sind weder an den Extremitäten noch an den Rippenknorpeln und Zähnen zu finden. In den Hinterbacken und unterhalb der linken Crista sind alte Narben. Starker Hängebauch. Der Gang der Pat. ist watschelnd, die Füsse sind stark nach auswärts gedreht. Becken: Sp. 21,6, Cr. 24,3, Tr. 20,25. Der Scheitel des Schambogens ist ein spitzer Winkel, in dem nicht einmal die Spitze der radialen Seite des Zeigefingers Platz hatte. Zwischen der Junctura ischiopub. hatten gerade die Nagelglieder des 2. und 3. Fingers neben einander Platz, also ca. 3,15 cm. Dist. tub. isch. 3,87, Dist. sp. isch. 3,87. Pfanne-Pfanne ca. 8 cm. Der Beckeneingang ist nicht austastbar, das Promontorium nicht erreichbar; ebenso das Steissbein. Der äussere Muttermund steht hoch oben hinten. Ein vorliegender Kindstheil ist per vaginam nicht zu fühlen. Die Beckenneigung ist verringert, die Vulva sieht nach vorn.

Die Therapie war hier streng vorgeschrieben. Es wurde durch den Kaiserschnitt am Ende der Gravidität ein in III. Schädellage liegendes, leicht asphyktisches, bald wiederbelebtes ausgetragenes Mädchen zu Tage gefördert. Leider aber starb die Mutter 12 Stdn. p. p. an Peritonitis. Die Section ergab, dass thatsächlich Caries bestand und zwar in einer ungewöhnlichen Ausdehnung; sämmtliche Lenden-, Kreuz- und Steisswirbel waren mehr oder weniger zerstört, so dass die Wirbelsäule das Becken so überdachte, dass die Conj. vera obstetr. zum Körper des X. Brustwirbels ging; sie betrug 7,4. Im übrigen waren die Beckenmaasse am Skelett:

	Eingang	Weite	Enge	Ausgang.
Conj.:	11,07	10,5	11,2	—
Transvers. . .	9,0	8,7	3,6	3,6
Obl. d. . . .	9,9	10,1	—	—
Obl. sin. . . .	10,5	9,4	—	—

Conj. diag. 11,7.

In diesem Fall ist also die Sectio caesarea absolut indicirt gewesen wegen der hochgradigen queren Verengerung des Ausgangs, nicht wegen der Kürze der Conj. vera obstetr.; diese schien übrigens der Kopf bereits passirt zu haben.

Fall 83. Olshausen (74).

Das Becken dieser Frau ist Gegenstand wiederholter Deutungen und Discussionen gewesen. Olshausen deutete es zuerst fälschlich als spondylolisthetisches; aber schon Gurlt hielt es in der Discussion für

Digitized by Google

ein cariös-kyphotisches; die Körper des 5. Lenden- und 1. Kreuzwirbels waren zu Grunde gegangen und zwar augenscheinlich in einer sehr frühen Lebensperiode. Synostose beider Rudimente. Mässige Lordose der übrigen Lendenwirbelsäule. Gleichzeitig waren die beiden zerstörten Wirbel nach links skoliotisch, so dass der linke Querfortsatz des rudimentären 5. Lendenwirbels fast unmittelbar mit dem Kreuzbein in Verbindung trat. Das Becken war durch die Wirbelsäule so überdacht, dass die geburtshilfliche Conjugata zum oberen Rande des 4. Lendenwirbelkörpers ging; sie maass 8,8 cm; die Conj. vera anatomica dagegen 10,8. Der Schambogen war abnorm spitz. Dist. tub. isch. nach Hecker 3"6"' = 9,4 cm, der Spin. isch. 3"5"' = 9,2 cm. Ankylose des Kreuzsteissbeingelenks. Am knöchernen Beckenpräparat giebt Olshausen die Sp. zu 10" = 27 cm, Cr. 10"8"' = 28,8 cm an. Er hat später (Bd. 25 der Monatsschr., S. 195 Anm.) die Diagnose Spondylolisthesis selbst widerrufen und sich der Gurlt'schen Ansicht angeschlossen.

Geburtsverlauf nach Hecker im Jahre 1856: Vorfall der Nabelschnur bei unvollkommen erweitertem Muttermund neben dem Kopf. Die Reposition misslang. Das Kind starb ab, wurde mit der Zange extrahirt wegen Erbrechen und Fieber der Part. Dieselbe starb dann 36 Stunden p. p. in einem eclamptischen Anfall, wohl an Urämie. Bei der Section fand sich eine Verfettung der Nieren.

Dieser Fall ist also geburtshilflich von untergeordnetem Interesse. Die Obtection ist nicht so hochgradig, dass der Kopf nicht die engste Stelle passiren konnte, und die quere Verengerung des Beckenausgangs hätte unter anderen Umständen wahrscheinlich auch von den Naturkräften überwunden werden können.

Fall 84. Schwarz (87).

21jähr. Ipara, 140 cm lang. Pat. ist von schwächlichem Körperbau und hatte lange, offenbar an Caries der Wirbelsäule gelegen. Anamnestische Daten fehlen. Es besteht eine tiefsitzende Kyphose, anscheinend lumbosacrale, jedoch zeigt das direct darüber liegende Stück der Lendenwirbelsäule eine derartige Lordose, dass eine Pelvis obtecta mit seiner Conj. obstetrica von 5 cm vorliegt. Sp. 24, Cr. 28, C. ext. 15 (wegen Lordose der Lendenwirbelsäule), C. d. 11.

Geburtsverlauf: 24 Stunden vor der Aufnahme in das Krankenhaus in Fünfkirchen waren die ersten stärkeren Wehen eingetreten, das Fruchtwasser zum Theil kurz vorher abgeflossen. Die äusseren Genitalien zeigen keine Veränderungen. Der Kopf der in 2. Schädellage sich befindenden Frucht steht aber aussergewöhnlich hoch. Dabei besteht Fieber von 39°. Nur bei Einführen der ganzen Hand in die Vagina, was wohl darauf schliessen lässt, dass der Beckenausgang keine besondere Verengerung aufwies, — die Kyphose scheint ja auch erst im erwachsenen Alter acquirirt worden zu sein — gelang es, den auf 2 Finger erweiterten Muttermund zu erreichen. Da die Frucht am Leben war, wurde mit Einwilligung der Mutter der Kaiserschnitt gemacht, aber merkwürdiger Weise der conservative. Der Effect war der, dass die Mutter noch am Operationstage an acuter Sepsis erkrankte und am 3. Tage p. p. starb. Die Section ergab Metrophlebitis mit jauchigem Zerfall der Thromben. Bezüglich der Wirbelsäule wurde festgestellt, dass die unteren 3 Lendenwirbel cariös zerstört waren und dass so das lordotische Segment der Lendenwirbelsäule über den 1. Kreuzwirbel hinabgeglitten war. Das extrahirte Kind, 50 cm lang, 3000 g schwer, blieb am Leben.

Digitized by Google

Fall 85. Stadtfeldt (89).

42jährige IIIpara. Pat. hatte ihre Kyphose im 2. Jahre durch einen Fall erworben. Die Körper sämmtlicher Lendenwirbel sind zerstört und die Wirbelsäule so nach vorn über geneigt, dass die Entfernung vom oberen Rand der Symphyse zum Körper des 10. Brustwirbels 4 Zoll = 10,8 cm betragt. Andere Maassangaben besonders über den Beckenausgang fehlen im Referat. Es ist nur gesagt, dass der Beckeneingang nicht verengt war und dass man per vaginam die pulsirende Arteria iliaca communis dextra mit ihrer Bifurcation und die Arteria il. com. sinistra (?) herabgesunken durch die Distraction der Körper der letzten Lendenwirbel fühlen konnte.

Geburtsverläufe: Die ersten beiden Entbindungen der Pat. sind instrumentell zu Ende geführt worden; nähere Angaben fehlen. Bei der dritten wurde die Wendung auf die Füsse versucht, aber vergeblich, weil nach dem plötzlichen Abfluss des Fruchtwassers der Kopf plötzlich feststand. Ebenso misslang ein Zangenversuch. Schliesslich Perforation und Kephalotrypsie. Indicationsangaben fehlen. Die Mutter starb 2 Tage p. p.

III. Geburtshilfliche Bedeutung des kyphotischen Beckens[1]).

Erwerbung der Kyphose.

Unter den 95 Frauen findet sich verzeichnet:

Erwerbung der Kyphose in den ersten 3 Lebensjahren		21 mal,
davon durch Sturz	16 mal,	
ohne bekannte Ursache	5 mal.	
Erwerbung der Kyphose in den späteren Kinderjahren		21 mal,
davon durch Sturz	7 mal,	
durch Schlag	1 mal,	
durch Lastentragen	2 mal,	
Ursache unbekannt	11 mal.	
Erwerbung der Kyphose im erwachsenen Alter		2 mal,
und zwar durch Sturz	?	

Unbekannt ist der Zeitpunkt der Erwerbung in 51 Fällen. Caries ist zwar nur 16mal wirklich genannt, aber zweifelsohne öfter vorhanden gewesen.

Rhachitis ist 5mal verzeichnet.

Es wird hierdurch die schon längst bekannte Thatsache als solche bestätigt, dass die Acquisition der Kyphose fast ausschliesslich in den Kinderjahren erfolgt, und zwar in der Regel durch ein

1) Bezüglich dieses Theils verweise ich zum Vergleich auf die Arbeit Neugebauer's (72).

Digitized by Google

Trauma (Sturz) hervorgerufen wird. Ob die Acquirirung der Kyphose nach dem 3. Lebensjahre ebenso häufig als vor demselben stattfindet, wage ich auf Grund von nur 42 Fällen nicht zu entscheiden.

Häufigkeit der verschiedenen Sitze der Kyphose.

Lumbodorsalkyphosen fanden sich	24	= 28,2 pCt.
Lumbalkyphosen	17	= 20,0 pCt.
Lumbosacralkyphosen . . .	37	= 43,6 pCt.
Pelves obtectae	7	= 8,2 pCt.
Sitz unbekannt	10.	

Neugebauer fand unter 86 Fällen:

Lumbodorsalkyphosen . . .	27	= 29 pCt.
Lumbalkyphosen	12	= 12 pCt.
Lumbosacralkyphosen . . .	46	= 50 pCt.
Pelves obtectae	7	= 8 pCt.

Die Procentdifferenz zwischen Lumbal- und Lumbosacralkyphosen kommt zum Theil wohl mit daher, dass ich auf Grund der Originalberichte eine Anzahl der von Neugebauer als Lumbosacralkyphosen bezeichnete Fälle zu den lumbalen rechnen zu müssen geglaubt habe.

Verengerung des Beckenausgangs.

Ein zuverlässiges Urtheil über den Querdurchmesser des Beckenausgangs kann insofern nicht gewonnen werden, als die betreffenden Maassangaben nicht zuverlässig sind. Einmal ist die Messung an sich schwierig und ergiebt nur bei dem einigermaassen sichere Resultate, welcher sie sich eingeübt hat; andererseits sind die Angaben insofern unsicher, als man nicht immer weiss, ob auch die Weichtheile abgerechnet sind. Setzt man dies aber voraus, so ergiebt sich als Mittelwerth der Dist. tubera für das lumbodorsalkyphotische Becken 7,1 cm, für das lumbale 7,2 cm, für das lumbosacrale 7,8 cm, also im Mittel für alle Arten von kyphotischen Becken 7,3 cm.

Es widersprechen diese Zahlen den Resultaten der anatomischen Untersuchungen, dass nämlich die lumbosacralen Becken die am meisten verengten seien; aber einerseits ist ihre Beweiskraft eben doch zu fraglich, andererseits ist die Rumpflasttheorie Breisky's nicht die allein maassgebende für den Grad der Verengerung; vielmehr ist, wie Treub besonders hervorgehoben hat,

Digitized by Google

der Muskelzug von grossem Einfluss auf die Gestaltung der Kyphose an sich und somit wieder des Beckens. Sicher wird auch die Lebensweise während und nach Acquisition der Kyphose variirend auf die Gestaltung des Beckens einwirken.

Die geringste verzeichnete Entfernung der Tubera beträgt bei den lumbodorsalkyphotischen Becken 5,6 cm (Fall 8), bei den lumbalkyphotischen 4—5 cm (Fall 40), bei den lumbosacralkyphotischen 4,0 cm (Fall 47); hier ist also eine deutliche Abnahme mit der Tiefe des Kyphosensitzes vorhanden; dagegen zeigt die verzeichnete grösste Entfernung keine derartige Regelmässigkeit: 10,4, 12, 9,5—10 (Fall 1, 35, 71). Die Zuverlässigkeit von Fall 35 ist aber sehr fraglich; die nächsthöchste Ziffer beträgt nur 9,4 (Fall 37).

Die Conjugaten der Beckenenge sind zu selten angegeben, als dass sie sich zu Durchschnittsberechnungen eigneten. Hochgradig verkürzt war dieser Durchmesser nie.

Verhältnisse der Trochanterendistanz zur Cristendistanz.

Gemäss der anatomischen Beschaffenheit des hauptsächlich querverengten Trichterbeckens muss man erwarten, dass die Distanz der Trochanteren nicht viel grösser ist, als die der Cristen. Die spärlichen Beobachtungen, die hierüber an skeletirten bez. Leichenbecken vorliegen, bestätigen dies auch, ebenso wie das uns zu Gebote stehende klinische Material.

In 34 Fällen wird die gewöhnliche Differenz von 3 cm nur 5mal erreicht, zwischen 2 und 3 cm 10mal, zwischen 1 und 2 cm 7mal, zwischen 0 und 1 cm 4mal. Die Distanz der Trochanteren ist kleiner als die der Cristae, und zwar um 0—1 cm 2mal, um 1—2 cm 3mal, um 2—3 cm 2mal, um 3,8 cm 1mal.

Also in nur 5 Fällen = 14,7 pCt. wurde die gewöhnliche Differenz erreicht; in 29 Fällen = 85,3 pCt. war sie geringer. Unter diesen Fällen war die Distanz der Trochanteren 8mal = 27,5 pCt. sogar geringer, als die der Cristae.

In diesen letzteren Fällen betrug die Dist. tub. 1mal 9,3 cm, 2mal 9, 1mal 8,75, 1mal 8,2, 1mal 7,25—7,5 und nur 1mal 3,87 (Fall 82).

Hingegen war in einem Fall von 5,2 Dist. tub. die D. troch. um 3,3 grösser, als die der Crist., in einem anderen bei 7,5 Dist.

Digitized by Google

tub. um 3,0, in einem dritten bei 5,7 D. tub. um 2,4, — sodass also keine Proportionalität zwischen der D. tub. und der Minusdifferenz zwischen Cristae und Trochanteren besteht.

Conjugaten des Eingangs.

Betreffs des Grössenverhältnisses der Conjugata externa lässt sich nichts Bestimmtes aussagen, weil nur sehr selten angegeben ist, bis zu welchem Processus spinosus dieselbe gemessen ist. Dagegen finden wir bei 31 Frauen verzeichnet, dass das Promontorium nicht zu erreichen gewesen ist. Gemessen wurde die C. diagonalis an nicht allgemein verengten Becken zu: 11,25, 11,5 (2mal), 12,3, 13, 13,5, 14,2, 16 (2mal).

Allgemein verengte kyphotische Becken.

No. 3, 15, 17, 22, 23, 36, 41, 49, 51, 57, 60, 64, 67, 73, 75, 82, 88, also 17 Becken = 30 pCt. aller gut gemessenen Becken sind mehr weniger allgemein verengt; bei diesen wurde trotzdem 8mal das Promontorium nicht erreicht; 3mal schwankte die C. diag. zwischen 9,5 und 12,5, 2mal ist die C. vera zu 8 bez. 8,1 angegeben, also die C. diag. ebenfalls verkürzt gewesen; 4mal fehlt jede Angabe.

Die Dist. tub. ischii ist 10mal = 66 pCt. kleiner als 7,1, während sie für die sonst normal grossen kyphotischen Becken nur in 22 pCt. kleiner als 7,1 ist.

Diese relativ sehr hohe Zahl von allgemeiner Verengerung hängt wohl offenbar damit zusammen, dass die Trägerinnen solcher Becken ein längeres Siechthum in der Kindheit durchgemacht haben, und dass auch in späteren Jahren ihre körperliche Leistungsfähigkeit bedeutend herabgesetzt ist. In 7 Fällen bestätigt dies die Anamnese; doch will diese verhältnissmässig niedrige Zahl bei den meist ausserordentlich dürftig gehaltenen Anamnesen nicht viel bedeuten.

Verlauf der Schwangerschaft.

Hierüber sind die Angaben sehr dürftige. Von 41 Schwangerschaften verliefen 35 = 85,5 pCt., zum Theil wenigstens anscheinend, ohne Beschwerden. 3mal = 7,3 pCt. ist Dyspnoe, 3mal = 7,3 pCt. Dyspnoe und Oedeme bez. Circulationsstörungen verzeichnet; 131mal findet sich gar keine Angabe.

Digitized by Google

Die überraschend und in der That wohl auch zu hohe Ziffer von ungestörtem Schwangerschaftsverlauf dürfte aber wohl in dem Umstand ihre Erklärung finden, dass die betreffenden Gravidae meist an sich gesund sind, und dass einer Compression der Brustorgane durch den starken Hängebauch, den auch Iparae meist besitzen, geradezu vorgebeugt wird. Ein mehr weniger bedeutender Hängebauch ist bei den 95 Frauen 31 mal verzeichnet, davon sind 24 Iparae. (Bei Kyphoskoliose finden sich begreiflicherweise viel öfter Respirations- und Circulationsstörungen.)

Was die Zahl von Geburten, welche die einzelnen Frauen durchgemacht haben, betrifft, so waren

48 Iparae = 61 pCt. (nach Neugebauer 64 pCt.)

12 II „
8 III „
5 IV „
1 V „
4 VI „
1 XI „

} = 39 pCt. (nach Neugebauer 36 pCt.).

Bei 16 ist die Zahl nicht angegeben.

Die Iparae hatten ein sehr hohes Durchschnittsalter, nämlich $28^3/_4$ Jahre; nur 2 = 4 pCt. waren unter 20 Jahren; 33 = 61 pCt. waren zwischen 20 und 30 Jahren; 13 = 25 pCt. waren zwischen 31 und 40 Jahren; 5 = 10 pCt. waren über 40 Jahre alt. Die jüngste Parturiens war 17, die älteste 45 Jahre alt. Es bestehen also im Allgemeinen bei den Entbindungen Lumbalkyphotischer auch noch diejenigen Complicationen, welche älteren Erstgebärenden zukommen.

Von 125 Schwangerschaften erreichten nur 88 = 70,4 pCt. das normale Ende (bei Neugebauer 74 pCt.); 37 dagegen = 29,6 pCt. (nach Neugebauer 26 pCt.) endeten früher, und zwar davon auf natürliche Weise 9 = 31 pCt. (bez. 7,2 pCt. aller Schwangerschaften)[1]), künstlich eingeleitet 20 = 69 pCt.

---

1) Chantreuil u. A. waren der Meinung, dass infolge der Verkürzung des Bauchraums sehr oft die Schwangerschaft vor ihrem Ende durch die Geburt unterbrochen werden müsste. Bereits Neugebauer (72) hat diese Behauptung als rein theoretisch zurückgewiesen und führte Phaenomenoff an, welcher nur in 3,7 pCt. spontane Frühgeburt beobachtete. Unsere Zahl, die vielleicht auf 10—12 pCt. zu erhöhen ist, bestätigt die Ansicht Neugebauer's vollkommen. Der Hängebauch bietet ja einem ausgetragenen Kinde genug Raum.

Digitized by Google

(bez. 16 pCt.) (in 8 Fällen = 6,4 pCt. fehlen diesbezügliche Angaben). Unter diesen 37 vor dem normalen Ende unterbrochenen Schwangerschaften waren Partus praematuri 31, P. immaturi 4, Abortus 2. Zwillinge wurden 3 mal = 1,7 pCt. geboren, und zwar 1 mal spontan im 8. Monat (Fall 3), 1 mal ausgetragen (Fall 78), 1 mal fehlt die Zeitangabe (Fall 73).

Verlauf der Geburten.

Kindeslagen.

Unter 103 Geburtsfällen waren 100 Geradlagen = 97,1 pCt. und 3 Schieflagen = 2,9 pCt.

Von den 100 Geradlagen waren 94 Kopflagen = 94 pCt. und 6 Beckenendlagen = 6 pCt.

Von den Kopflagen waren:

Schädellagen 90 = 95,8 pCt. (= 87,4 pCt. der Gesammtfälle).

Davon I. Schädellage 14 = 33,3 pCt.
„ II. „ 14 = 33,3 „
„ III. „ 3 = 7,1 „
„ IV. „ 3 = 7,1 „
„ I. Vorderscheitell. 3 = 7,1 „
„ II. „ 5 = 12 „

Gesichtslagen 4 = 4,2 pCt. (= 3,9 pCt. der Gesammtfälle).

Davon I. Gesichtslage 2.
„ II. „ 2.

Von den Beckenendlagen waren:

Steisslagen 3 = 50 pCt. (= 2,9 pCt. der Gesammtfälle).

Davon I. Steisslage 2.

Fusslagen 3 = 50 pCt. (= 2,9 pCt. der Gesammtfälle).

Davon unvollkommene I. Fusslage 1.
„ vollkommene „ 2.

Schieflagen 3 (= 2,9 pCt. der Gesammtfälle).

Davon II. Schieflage 1.

Es kamen also um 5—7 pCt. weniger Schädellagen, dagegen um 3 pCt. mehr Gesichtslagen, um etwa 2 pCt. mehr Beckenendlagen und um etwa 2 pCt. mehr Schieflagen vor, als gewöhnlich.

Wenn diese Abweichungen von der Norm, selbst die Häufigkeit der Gesichtslagen, auch durch die relativ geringe Anzahl der Beobachtungen als zufällig angesehen werden dürfen, so scheint dagegen das auffallend häufige Vorkommen der II. gegenüber der

Digitized by Google

I. Schädellage, nämlich 50 : 50, nicht auf Zufall zu beruhen, vor allem aber ist die enorme Häufigkeit der sogen. III. und IV. Schädellage und der I. und II. Vorderscheitellage, nämlich zusammen 33 pCt. aller Schädellagen, eine höchst auffallende Thatsache, für gewöhnlich betragen dieselben nach von Winckel nur 1,6 bis 2 pCt. (Erklärung s. u.)

Verlauf und Ausgang der Geburten.

Im Allgemeinen ist der Verlauf der, dass der vorangehende Kopf leicht in's Becken eintritt, rasch bis in die Beckenhöhle vorrückt und nun über den Spinis ischii aufgehalten wird. Wie nun bei dem im Eingang verengten Becken das gegenseitige Verhältniss der Kopf- und der Beckenmaasse, die Configurabilität und die eventuelle Dehnbarkeit der Beckengelenke in erster Linie den Geburtsverlauf bestimmen, genau so sind dieselben Faktoren für den Geburtsverlauf bei dem im Ausgang verengten Becken die vor allem massgebenden. Wir können daher unser Urtheil auch in erster Linie nur auf die Fälle gründen, bei denen sich über diese Verhältnisse genügende Angaben finden. Leider sind dies nicht viele, nur 31 Entbindungen (Fall No. 2, 3, 4, 7, 8, 9, 10, 18, 23, 28, 29, 37, 38, 41, 51, 59, 60, 62, 69, 70, 71, 72, 75, 76, 77, 78, 80[1]), 89), und hier sind auch nur die Maasse angegeben; über die so wichtige Beschaffenheit des Kindsschädels finden sich ausser in meinen 3 Fällen nie Angaben.

In 11 von diesen Fällen (No. 4, 9, 18, 37, 38, 62, 70, 71, 72, 75, 78) war nur die D. biparietalis kleiner bez. gerade so gross als die D. tuberum ischii. Von diesen mussten 5 = 45,4 pCt. künstlich entbunden werden und zwar wegen Gefährdung des Kindes 1mal mit der Zange nach nur $18^1/_2$ stündiger Geburtsarbeit (Fall 18; leichte Extraction, D. tub. 9, D. bip. 8), 1mal mit Extraction am Bein bei Fusslage (mein Fall 78, leicht, D. tub. 8,2, D. bip. 8), wegen langem Steckenbleiben des Kindskopfes in der Beckenenge bez. über dem Beckenausgange 2mal mit der Zange (Fall 38, D. tub. 8,5, D. bip. 8 und Fall 70, D. tub. 9, D. bip. 9), wegen Eklampsie 1mal mittelst Sectio caesarea nach Porro (Fall 72, Indication unklar).

---

1) Fall 80, eine Pelvis obtecta, ist deshalb hier mitgezählt, weil der Geburtsverlauf durch die geringe Verkürzung der C. vera = ca. 9,75 wenig beeinträchtigt ist.

Digitized by Google

Es gab unter diesen 11 Fällen also eigentlich nur 2mal das räumliche Missverhältniss zwischen Kopf und Beckenausgang den Grund zur künstlichen Beendigung der Geburt; von einem solchen kann man in Fall 38 und 70 wohl sprechen, da in diesen Fällen die D. tub. nur 0,5 bez. 0 cm grösser war als die D. biparietalis.

Bei normalen Verhältnissen soll ja der Unterschied $1^3/_4$ cm betragen. In Fall 70 handelte es sich ausserdem noch um eine 34jährige Ipara, während Fall 38 eine IIIpara war. Man darf also wohl für diese Kategorie von Fällen die künstliche Entbindung wegen räumlichen Missverhältnisses auf nur etwa 18 pCt. anschlagen.

Wesentlich anders gestalten sich die Verhältnisse bei den 20 Fällen (No. 2, 3, 7, 8, 10, 20, 23, 28, 29, 38, 41, 51, 59, 60, 69, 70, 76, 77, 80, 89), in welchen die D. biparіet. grösser als die D. tuberum ist; davon wurden 14 = 70 pCt. künstlich entbunden, und zwar: in 11 Fällen, bei denen die D. biparіet. nur 0,1—1,5 grösser als die D. tub. war, wurde 5mal Forceps gemacht = 54,6 pCt. 4mal wurde die Geburt sicher spontan, 1mal wahrscheinlich spontan beendet, also = 45,4 pCt. Dabei ist aber zu bemerken, dass es sich bei den spontanen Geburten 3mal um Frühgeburten, 1mal um ein sehr kleines ausgetragenes Kind (No. 29), also in 80 pCt. um sehr configurable Kindsköpfe gehandelt hat; in Fall 80 war das Kind ausgetragen und gross, es betrug aber die Differenz zwischen D. bip. und D. tuber. nur 0,5 cm. Von den 6 mit Zange extrahirten Kindern waren dagegen 4 ausgetragen und gross, 1 Kind ausgetragen, aber klein. 4mal handelte es sich also höchstwahrscheinlich um wenig compressible Köpfe; nur 1 Zangenkind war nicht ausgetragen.

In 5 Fällen (No. 3, 10, 38, 76, 76, II), bei denen die Differenz der Maasse 1,6—2,5 betrug, wurde nur 1 Geburt spontan beendet; es handelte sich aber hier um ein Kind von etwa $8^1/_2$ Monaten, dessen Geburt künstlich eingeleitet worden war (Fall 76, II). Die 4 anderen Fälle mussten künstlich beendet werden und zwar 2mal mit Forceps, 1mal mittelst Hebelextraction, 1mal mittelst Perforation und Cranioklasie nach vorangegangenem vergeblichem Forcepsversuch. Es ist also hier bereits die Operationsfrequenz auf 100 pCt. anzuschlagen.

Die 2 Fälle (No. 2 und 60), bei denen die Differenz 2,6 bis 3,5 betrug, wurden ebenfalls beide künstlich beendet und zwar No. 2 durch Forceps mit gutem Erfolge; wahrscheinlich waren hier

Digitized by Google

die Beckengelenke beweglich. Bei No. 60 wurde die Sectio caesarea aus relativer Indication gemacht.

Ebenso wurden die 3 Fälle (No. 51, 59, 89), bei denen die Differenz 3,6—4,6 betrug, sämmtlich künstlich beendet, und zwar 2 mittelst Forceps; in dem einen dieser Fälle (No. 51) waren aber die Beckengelenke beweglich, in dem andern fehlt die Angabe, aber die Beweglichkeit möchte wohl angenommen werden. Der dritte Fall (No. 59) wurde durch die Sectio caesarea beendet.

Diejenigen Fälle also, 15 an der Zahl (No. 3, 8, 7, 70, 70, 77, 10, 38, 76, 76, 2, 60, 51, 59, 89), bei denen ein erheblicheres Missverhältniss bestand, mussten alle künstlich entbunden werden.

Eine sehr wichtige Frage ist nun die: welches sind die Resultate dieser künstlichen Entbindungen gewesen?

Bevor wir diese Frage beantworten, seien aber noch folgende Angaben eingefügt, welche die Statistik der Operationsfrequenz vollständiger machen sollen:

In der Tabelle finden sich noch 57 Fälle (No. 6, 11, 12, 13, 14, 19, 20, 21, 22, 24, 27, 28, 32, 34, 40, 41, 45, 46, 54, 56, 58, 62, 65, 67, 68, 72, 73, 74, 78, 86, 87, 91, 95) verzeichnet, in welchen die Schwangerschaft ihr gewöhnliches Ende erreichte; die Dist. tub. schwankt bei denselben zwischen 4,5 und 9,3; es bestand also offenbar in sämmtlichen Fällen ein mehr weniger grosses räumliches Missverhältniss und somit reihen sie sich den oben genannten 20 Fällen an. Von diesen Fällen kamen 19 = 33,3 pCt. (No. 11, 13, 14, 24, 28, 34, 41, 45, 65, 73) spontan nieder. 38 = 66,6 pCt. dagegen mussten künstlich entbunden werden und zwar durch den Forceps 8 = 14 pCt. (der Gesammtfälle), durch die Perforation 15 = 26,3 pCt., durch die Symphyseotomie 3 = 5,3 pCt., durch die Sectio caesarea 9 (darunter 4 Porro) = 15,8 pCt., durch die Wendung und Extraction 2 = 3,5 pCt., 1 Fall = 1,7 pCt. starb unentbunden. Es stimmen diese Zahlen mit den entsprechenden oben berechneten (30 und 70 pCt.) nahezu überein.

Ferner finden sich 19 Fälle verzeichnet (No. 17, 19, 25, 37, 44, 47, 55, 62, 70, 72, 90, 92), bei denen die Schwangerschaft vor dem gewöhnlichen Termin endete, wo also das Missverhältniss zum grössten Theil jedenfalls kein bedeutendes war. Von diesen kamen 11 = 57,9 pCt. spontan nieder (oben 54,6 pCt.), 8 = 42,1 pCt. mussten künstlich beendet werden (oben 45,4 pCt.);

Digitized by Google

davon aber wurde 1 Fall (No. 37) wegen Lungenödem der Mutter bei 9,4 D. tub. durch das Accouchement forcé, 1 Fall (No. 90) wegen Eklampsie durch den Forceps bei 7,0 D. tuber. beendet; 2 Fälle wurden ebenfalls bei 7,0 D. tub. durch den Forceps, 1 durch die Wendung und Extraction beendet; Indication nicht angegeben (No. 70). Nur in 3 Fällen (No. 17, 47, 92) bestand ein grösseres räumliches Missverhältniss: No. 17 D. tub. 5,9, Kephalotrypsie im 9. Monat, No. 47 D. tub. 4,0, Sectio im 9. Monat, No. 92 D. tub. 6,5, Forceps im 9. Monat. Also auch hier ist die Procentzahl der künstlichen Entbindung wegen räumlichen Missverhältnisses auf nicht mehr als 16 pCt. anzuschlagen (oben 18 pCt.).

Berechnet man die Gesammtoperationsfrequenz, so beträgt dieselbe etwa 57 pCt., wobei die Fälle, bei denen zwar die Frühgeburt künstlich eingeleitet worden ist, aber die Ausstossung der Frucht spontan erfolgte, nicht mit gerechnet sind; bei Neugebauer beträgt die Gesammtoperationsfrequenz ca. 58 pCt., also ebenso viel.

Je grösser das räumliche Missverhältniss, desto mehr tritt natürlich die Zangenextraction gegenüber der Perforation bez. der Sectio caesarea in den Hintergrund. In den 6 Fällen, wo wegen einer Differenz von 0,1—1,5 cm zwischen D. tub. und D. bipar. die Geburt künstlich beendet worden ist, wurde dieses jedesmal = 100 pCt. mit dem Forceps bewerkstelligt. In den 3 Fällen, wo diese Differenz zwischen 1,6 und 2,5 betrug, wurde 1 mal Forceps, 1 mal Hebelextraction, 1 mal Perforation mit Cranioklasie, also je 33,3 pCt. gemacht. In den 2 Fällen, wo die Differenz zwischen 2,6 und 3,5 betrug, wurde zwar auch das 1 Mal der Forceps gemacht, in diesem Fall waren aber die Beckengelenke beweglich; im anderen Fall wurde die Sectio caesarea gemacht; dasselbe gilt von einem der 3 Fälle mit Differenz von 3,6—4,6, bei denen die Zange gemacht wurde; in dem zweiten von diesen wurde zwar auch nur die Zange gemacht, der Kopf scheint aber sehr gut configurabel gewesen zu sein, denn obwohl seine D. biparіet. 9,5 (!?) betrug, war doch die künstliche Frühgeburt (!) eingeleitet worden; vielleicht waren auch ausserdem die Beckengelenke beweglich; in dem dritten Fall wurde wieder die Sectio caesarea gemacht.

In den 38 weniger ausführlich mitgetheilten Fällen, wo bei ausgetragenem Kind operirt wurde, wurde die Zange nur 8 mal = 21 pCt. gemacht (D. tub. 8, 5, 8, 7, 5,5, 4,5), Symphyseo-

Digitized by Google

tomie und Zange 3mal = 8,0 pCt. (D. tub. 9,3, 7,5), dagegen wurde die Perforation bez. Kephalotrypsie 15mal = 39,5 pCt. gemacht (D. tub. 9, 8,95, 8,2—8,8, 8,2, 8, 7,5, 7, 5,75, 5,5, 5,2 4,5), die Sectio caesarea 9mal = 23,7 pCt., davon 4mal nach Porro (D. tub. 9, 8, 7, 6,5, 5,2, 5, 4,5, 4—5), durch Wendung und Extraction 2 = 5,2 pCt., 1mal = 2,6 pCt. starb die Mutter unentbunden nach Ruptura uteri bei Schieflage.

Es wurden demnach in 57 Fällen, bei denen bei ausgetragenem Kind operirt wurde, der Forceps 21mal = 36,9 pCt., die Perforation 16mal = 28,1 pCt., die Sectio caesarea 12mal = 21 pCt., die Symphyseotomie mit nachfolgender Zangenextraction 3mal = 5,3 pCt., die Hebelextraction 1mal = 1,8 pCt., die Wendung resp. Extraction am Fuss 3mal = 5,3 pCt. gemacht, 1mal = 1,8 pCt. starb die Frau unentbunden.

Dass die Perforation bez. auch die Sectio caesarea relativ so ausserordentlich häufig und das mit Recht gemacht worden ist, hat meines Erachtens zwei Gründe, die wieder Folgen des räumlichen Missverhältnisses sind:

Erstens ist der Erfolg für das kindliche Leben, welchen man in schwierigeren Fällen mit der Zange erreicht, ein wenig befriedigender. Es wurden todt geboren bez. starben rasch nach der Geburt unter 18 derartigen Fällen (No. 2, 8, 21, 22, 26, 28, 38, 51, 62, 70, 70, 73, 73, 77, 87, 89, 91) 7 = 39 pCt. Intracranielle Blutungen infolge der starken Compression der Zangenlöffel, welche bei querer Verengerung des Beckenausgangs sich ja ausserordentlich einander nähern, sind der Grund des Absterbens.

Zweitens drohen bei forcirten Zangenversuchen der Mutter zwei Gefahren, nämlich Beckengelenkszersprengung und vor allem tiefe Wunden in der Vaginalwand und zwar Risse, welche von einer oder beiden Spinis ischii, welche meist stachelartig ins Becken hereinragen, nach aufwärts, event. weit ins Parametrium hineingehen; dieselben sind natürlich sowohl quoad Blutung als besonders Infection, sodann aber wegen ihrer narbigen Retraction mit deren Folgen für die Mutter gefährlich.

Die Zersprengung der Beckengelenke bei Forcepsextraction ist allerdings nur ein einziges Mal (Fall 18) notirt; Vereiterung derselben, wo jedenfalls eine Läsion vorausgegangen ist, ebenfalls nur 1mal (No. 51). Es mag das seinen Grund darin haben, dass bei starkem Missverhältniss die Zangenextraction entweder nicht forcirt und der Forceps rechtzeitig mit dem Perforatorium vertauscht

Digitized by Google

worden ist, oder dass die Beckengelenke nachgegeben haben, ohne zu zerreissen. Eine derartige Nachgiebigkeit hat sich unter den 172 Geburten zum Theil sicher, zum Theil sehr wahrscheinlich 20mal = 12 pCt. gefunden. Ob dieser Procentsatz grösser oder kleiner ist als bei Gebärenden überhaupt, kann man bei den in dieser Richtung mangelhaften allgemeinen Kenntnissen natürlich nicht sagen. Ich glaube aber mit Champneys u. A. jedenfalls nicht, dass Moor und Hoening Recht haben, wenn sie die Beweglichkeit der Beckengelenke bei Kyphotischen als besonders häufig hinstellen; jedenfalls darf man sich nicht auf eine besondere Ausgiebigkeit derselben verlassen.

Dagegen ist die zweitgenannte Gefahr, die Scheidenverletzungen, eine nicht nur theoretisch, sondern thatsächlich bestehende, denn unter 36 Forcepsentbindungen fanden sie sich 9mal = 33,3 pCt. notirt (No. 2, 3, 9, 31, 33, 51, 70, 70, 77); in Wahrheit aber sind sie jedenfalls noch bedeutend häufiger. In meinem Fall 77 war ein derartiger Riss, wie oben angegeben, ebenfalls entstanden und derselbe ist, obwohl sofort genäht, nur mit starker schmerzhafter Narbenbildung geheilt.

Geburtsmechanismus.

Ueber den Mechanismus der Geburt beim kyphotischen Becken ist viel geschrieben worden. Es beruhen aber die Ansichten der Autoren viel auf Speculation, da sie nur auf wenige Fälle gegründet sind. Leider kann auch ich in dieser Frage keine sehr sicheren Aufschlüsse geben, da auch mein Beobachtungsmaterial infolge der meist mangelhaften Beschreibung gerade dieses Vorganges nur ein kleines ist.

Betreffs der Lagen wissen wir bereits, dass ganz vorwiegend Längslagen, nämlich 97,03 pCt. beobachtet werden, davon sind 94 pCt. Kopflagen, 6 pCt. Beckenendlagen.

Von den Kopflagen sind wieder 95,8 pCt. Schädellagen, aber nur 33,3 pCt. davon sind I. Schädellagen. Ebenso häufig kommen II. Schädellagen vor, und in 33,3 pCt. endlich liegt der Rücken nach hinten, indem es sich um III. oder IV. Schädellage bez. Vorderscheittellagen handelt. Dazu kommen noch die Gesichtslagen, welche 4,2pCt. der Kopflagen ausmachen, so dass etwa in 37—38pCt. aller Kopflagen der Rücken nach hinten gelegen hat.

Auf die Häufigkeit dieser Lage haben bereits viele Autoren, so Hoening, Hugenberger, Phaenomenoff, Champneys,

Digitized by Google

Sulger-Buel, Puech u. A. aufmerksam gemacht. Die Erklärung ist nicht leicht. Hugenberger, der unter 7 Fällen 5mal den Rücken hinten fand, meinte, dass so den activen Bewegungen des Foetus der grösste Spielraum gewährt sei, da er bei nach vorn liegendem Rücken durch die lordotische Lenden- bez. untere Brustwirbelsäule daran gehindert würde. Dieser Erklärung widerspricht aber meines Erachtens mit Recht Hoening, dem sich Sulger-Buel anschliesst. Hoening fand unter 8 Fällen nur 4mal, Sulger-Buel unter 8 Fällen 6mal den Rücken nach hinten. Hoening meint nun, entweder sei das Zufall, oder aber es hänge das mit der II. Lage zusammen, die so häufig beobachtet werde und bei der ja bekanntlich im Anfang das Hinterhaupt fast eben so häufig nach hinten als nach vorn stehe (nach Schröder). In der That konnten auch wir constatiren, dass die II. Schädellage beim kyphotischen Becken ebenso häufig vorkommt, als die I.; ferner waren unter den 18 beobachteten Fällen, wo der Rücken hinten lag, 9 II. Lagen, in 1 Fall ist die Lage nicht angegeben, 8 waren I. Lagen.

Wenn ich mir erlauben darf, eine Erklärung dafür zu geben, dass einerseits der Rücken soviel nach hinten, andererseits in II. Lage liegt, so besteht dieselbe in folgendem: Beim wohlgebauten Weibe liegt der Rücken des Kindes deshalb meist nach vorn und links, weil der Uterus um seine Längsachse nach rechts gedreht ist, so dass seine linke Seite frei nach vorn ragt; hier ist also der meiste Platz vorhanden, hier hinein legt sich der Rücken; er legt sich nicht nach hinten, weil der Platz dort durch die Wirbelsäule beengt ist. Anders wird sich dies verhalten, wenn wir einen Hängebauch haben, dann wirkt die Wirbelsäule nicht beengend, der Rücken hat hinten gerade so viel Platz wie vorn. In den allermeisten Fällen besteht nun bei tiefsitzender Kyphose ein Hängebauch, und die Beschaffenheit der Wirbelsäule schafft hinten geradezu besonders viel Raum. Der Rücken kann sich also ebenso gut nach hinten legen, und zwar hat er des weiteren rechts ebenso viel Platz wie links; in der That finden wir, wie schon gesagt, in unseren 18 Fällen mit Rücken hinten, 9mal II. Lage, 8mal I. Lage, 1mal fehlt die Angabe.

Bei der Schlaffheit der Bauchdecken, die mit dem Hängebauch vergesellschaftet ist, wird aber auch in der rechten Bauch- bez. Uterusseite nicht weniger Raum vorhanden sein, als in der linken; wir finden auch bei Rücken vorn gerade so viel II. Lagen wie I.

Digitized by Google

Es erklärt also wohl der Hängebauch in Verbindung mit dem durch die Kyphose bedingten Raum nach hinten sowohl das häufige Vorkommen der Lage des Rückens nach hinten, als das gleich ofte Vorkommen der II. Lage wie der I. Lage bei nach hinten und bei nach vorn liegendem Rücken.

Eine zweite Frage, welche viel discutirt worden ist, ist die: in welchem Durchmesser tritt der Kopf in der Regel in's Becken ein?

Frühere Autoren, so Chantreuil, glaubten, dass der Kopf in der Regel mit der Pfeilnaht im geraden Durchmesser in's Becken eintrete, weil dieser ja der grösste sei. Thatsächlich liegen aber die Verhältnisse anders. Gewiss ist die Conjugata vera anatomica meist verlängert, die obstetrica aber nicht; darauf haben bereits Hirigoyen, dann Birnbaum (cf. S. 58) u. A. hingewiesen. Es ist beim kyphotischen Becken also wie beim normalen im Eingang der schräge Durchmesser thatsächlich der grösste, und in ihm wird auch der Kopf in der Regel eintreten, event. von der Seite her. Dieser Ansicht sind auch Puech, Schauta u. A. Nur Champneys hält den Eintritt im queren Durchmesser für die Regel. Welches nun thatsächlich die Regel ist, ist schwer zu sagen, da mir nur 17 Fälle, die genügend beobachtet sind, zur Verfügung stehen; in 9 davon = 53 pCt. (No. 3, 9, 18, 23, 39, 51, 69, 70, 71) trat der Kopf schräg, in 6 = 35,3 pCt. (No. 27, 30, 46, 77, 80, 89) quer, in 2 = 11,7 pCt. (No. 7 u. 76) fast im geraden ein. Letzteres scheint also thatsächlich sehr selten vorzukommen, der Eintritt im schrägen scheint die Regel zu sein; daneben wird aber der Eintritt im queren auch nicht selten beobachtet. Irgend welche besondere veranlassende Momente für diese oder jene Art des Eintretens habe ich nicht finden können, weder in den Becken- und Kopfmaassen, noch in der Stärke des Hängebauchs, noch in dem Sitz der Kyphose, noch in der Kindslage.

Die dritte Frage ist die: wie dreht sich der Kopf bei seiner Passage durch das Becken?

In den seltenen Fällen, wo wirklich der Kopf im geraden Durchmesser in's Becken eintritt, braucht er sich überhaupt nicht mehr anders zu drehen, da er so die denkbar günstigsten Bedingungen für den Durchtritt durch das querverengte Becken findet (Phaenomenoff). In den 6 Fällen, wo der Kopf quer eingetreten ist, ist er 1mal bis zur Beckenweite, 4mal bis zur Beckenenge, 1mal

Digitized by Google

bis zum Beckenboden quer herabgetreten; 1mal ist er aus der Beckenenge in II. Lage mit Forceps entwickelt worden (Fall 27) (ob sich der Kopf in diesem drehte, ist nicht angegeben); 2mal drehte sich der Kopf in II. Schädellage (Fall 46, 80), 1mal in ? Schädellage (Fall 30), 1mal drehte sich das Hinterhaupt in der Zange erst nach hinten, nach Passirung des Dammes aber nach vorn (Fall 90).

Es hat also Champneys darin wenigstens Recht, dass, wenn der Kopf quer in's Becken tritt, er auch bis zur Beckenenge quer bleibt, aber dann rotirt er in den schrägen Durchmesser, und zwar meist mit dem Hinterhaupt nach vorn.

In den Fällen, wo der Kopf schräg in's Becken eintritt, rückt er auch schräg vor. Wie der Austritt selbst erfolgt, ist leider nicht mit Sicherheit zu constatiren. Unter 10 Fällen, in denen der Austritt überhaupt nur genau angegeben ist, schnitt er 6mal (Fall 3, 23, 32, 69, 71, 77, 89) schräg, 4mal (Fall 9, 18, 51, 75) gerade durch, spontan oder in der Zange.

Ferner, wenn das Hinterhaupt ursprünglich nach hinten gelegen ist, so findet nur sehr selten eine Drehung desselben im Becken nach vorn statt. Unter 18 Fällen ist dies nur 3mal notirt und zwar in Fall 18; es stand da die Pfeilnaht zunächst im linken schrägen Durchmesser, die kleine Fontanelle ein wenig nach hinten, dann drehte sich die Pfeilnaht durch den queren in den rechten schrägen Durchmesser, so dass die kleine Fontanelle nach vorn und tief trat. In der nun angelegten Zange drehte sich die Pfeilnaht schliesslich in den geraden Durchmesser. Der zweite Fall ist Fall 23. Hier trat nach dem Blasensprung die kleine Fontanelle nach rechts und hinten, drehte sich aber dann in der Beckenenge nach rechts und vorn und trat auch im Forceps im linken schrägen Durchmesser aus. Der dritte Fall ist Fall 71, wo der Kopf erst in IV. Schädellage stand, aber in I. spontan austrat. (Einmal, in Fall 89, erfolgte die Drehung des Hinterhaupts nach vorn erst nach Passirung des Damms, aber da aus bestimmten Gründen.) Es findet dies seltene Vorkommen einer Drehung des Hinterhaupts von hinten nach vorn innerhalb des Beckens natürlich seine Erklärung in der nach unten zunehmenden queren Verengerung; es ist gar kein Platz dazu da, dass, wenn erst das schmale Vorderhaupt vorn steht, der Kopf mit seinem geraden Durchmesser durch den queren des Beckens hindurch rotirt. Eine günstigere Stellung als mit dem schmalen Vorderhaupt

Digitized by Google

nach vorn bietet nur noch die Gesichtslage; das spitze Kinn tritt natürlich am allerleichtesten unter dem spitzen Schambogen durch. Unter 17 Fällen von III. und IV. Schädellage, Vorderscheitellage und Gesichtslage (No. 16, 18, 21, 28, 31, 38, 38, 41, 48, 60, 67, 70, 70, 70, 71, 82, 92) wurden nur 3 Kinder todt geboren, diese wurden alle perforirt: Fall 16, Fall 48, wo das Kinn spontan nach hinten rotirt war, Fall 60. 13 andere Kinder kamen lebend, allerdings 2 mittelst Sectio caesarea (Fall 82, hier war aber die Dist. tub. 3,87, und Fall 60, wo die Sectio caesarea bei 6 cm Dist. tub. aus relativer Indication gemacht wurde). 3 Kinder kamen spontan, die anderen 8 wurden mit Forceps entwickelt. Bei einem Kind ist nicht angegeben, ob es lebend oder todt kam. Rechnen wir diesen und die beiden Kaiserschnittfälle ab, so haben wir für diese Lagen eine Kindermortalität von nur 21,5 pCt. (gegen etwa 40 pCt. Gesammtkindermortalität). (Ob in Sonderheit die Gesichtslagen mit Kinn nach vorn den allerbesten Geburtsmechanismus darstellen, lässt sich auf Grund der 3 bekannten Fälle [No. 21, 28, 60] natürlich nicht sagen. In No. 28 kam das Kind bei einer D. tub. von 5,5, wo aber die Gelenke beweglich waren, spontan; in Fall 21 wurde Symphyseotomie und Forceps, in Fall 60 die Sectio gemacht.)

Andererseits sind 5 Fälle (No. 26, 32, 60, 69, 70) bekannt, in welchen sich das zunächst nach vorn stehende Hinterhaupt beim weiteren Vorrücken im Becken nach hinten gedreht hat. In Fall 26 drehte sich der in II. Schädellage befindliche Kopf in der Zange in II. Vorderscheitellage, in Fall 32 aus I. Schädellage in I. Vorderscheitellage, in Fall 60 wurde aus einer ursprünglichen I. Schädellage spontan eine II. Gesichtslage, in Fall 69 wurde aus I. Schädellage spontan eine I. Vorderscheitellage, in Fall 70 wurde aus einer I. Schädellage spontan eine III. Schädellage bez. II. Vorderscheitellage (nähere Angaben fehlen).

Die technische Möglichkeit einer derartigen Drehung lässt sich eher einsehen; das breite Hinterhaupt wird viel leichter von der schmalen vorderen Beckenwand abgleiten und nach hinten rotiren können, als das schmale Vorderhaupt, welches sich dem Becken jedenfalls viel eher innig anschmiegt.

Hervorzuheben sind endlich noch einige Fälle, in denen der Austritt der Schultern etwas Abnormes bot. Bereits Hoening berichtet über 3 Fälle, in denen die Schultern in demselben schrägen Durchmesser ausgetreten sind, wie vorher der gerade Durchmesser

Digitized by Google

des Kopfes (sein eigener Fall, Fall Birnbaum I und ein Fall aus der Bonner Klinik, s. Hoening S. 55). Diesen Fällen kann ich noch Fall 34 zufügen, in welchem bei I. Schädellage die Schultern im rechten schrägen Durchmesser austraten. (Fall 89 ist nicht recht klar; es rotirte das Hinterhaupt in der Zange aus dem Querstand bei I. Lage nach hinten, drehte sich aber nach Passirung des Damms nach vorn; die Schultern sollen sich auch erst „nach hinten" gedreht haben; was das heisst, ist mir nicht recht klar; leider standen mir die Originalangaben nicht zur Verfügung.) Da die Drehung des Kopfes in diesen Fällen erst zu Stande kam, wenn er schon im Durchschneiden begriffen bez. sogar schon durchgeschnitten war, so müssen zu dieser Zeit die Schultern bereits fest im Beckeneingang stehen, jede forcirte Drehung des Kopfes von demjenigen schrägen Durchmesser weg, in dem die Schultern stehen, nach dem geraden hin, muss so nothwendiger Weise zu einer Luxation der Halswirbelsäule führen, da diese sich nicht um 90° oder gar noch mehr drehen kann; so ist es im Fall Hoening auch thatsächlich zu einer Luxation zwischen Atlas und Epistropheus gekommen. In Fall Birnbaum drehte sich glücklicher Weise das Hinterhaupt in der Zange nach hinten, im Bonner Fall scheint die Geburt spontan abgelaufen zu sein, in Fall 34 wurde perforirt und der Kopf mit dem Kephalotrypter entwickelt. Vielleicht kann in solchen Fällen die äussere Untersuchung und die Topographie der Herztöne vor Unglücksfällen schützen. Uebrigens bin ich der Ansicht, dass der eben erwähnte Vorgang für das kyphotische Becken keineswegs specifisch ist, denn man kann ihn des öfteren bei ganz normalen Becken beobachten.

Die Gesichtslagen entwickelten sich 1mal aus Schädellage (No. 60), 1mal aus Stirnlage (No. 21), 2mal waren sie von Anfang an da (No. 28, 48). 3mal war das Kinn nach vorn gerichtet, 1mal rotirte es spontan von vorn nach hinten (No. 48).

Vorfall kleiner Theile neben dem Schädel wurde 2mal beobachtet (No. 73 und 80); No. 80 war eine P. obtecta.

Die 6 Beckenend- bez. Fusslagen (No. 7, 28, 40, 44, 78, 78) boten folgende Besonderheiten: Bei einer D. tub. von 5,5, wobei aber die Beckengelenke beweglich waren, erfolgte die Ausstossung des erweichten Schädels, dessen Bip. nur 7,5 betrug, spontan (No. 28). Bei einer D. tub. von 8 erfolgte die Ausstossung eines 8-Monatskindes ebenfalls spontan (No. 44). Bei einer D. tub. von 8,2 wurde 2mal ohne Schwierigkeit extrahirt

Digitized by Google

(No. 78). Bei einer D. tub. von 8,8 erfolgte die Geburt eines ausgetragenen Kindes anscheinend spontan (No. 7). Bei einer D. tub. von 4—5 wurde Porro gemacht. Von diesen 6 Kindern kamen aber 4 todt, eines von diesen war allerdings vor der Geburt abgestorben (No. 78).

Bei den 3 Schieflagen wurde bei ausgetragenem Kinde 1mal auf den Kopf (dann Forceps), 1 mal auf den Fuss gewendet (No. 73, 73) und extrahirt; beide Kinder todt bei einer D. tub. von 5,5. 1mal wurde bei einer D. tub. von 4,0 ein lebendes Kind durch Sectio caesarea entwickelt (No. 47).

Uterusruptur hat bei im Becken stehenden Kopf 2mal gedroht (No. 21, 38), 2mal ist sie eingetreten (No. 50, 81), 1 mal hat Kolpoaporrhexis stattgefunden (No. 63).

Der Verlauf der Geburten bei der Pelvis obtecta richtet sich natürlich vorwiegend nach der Grösse der Conjugata vera obstetricia (vergl. die Tabelle).

Geburtsdauer.

Die Geburtsdauer ist selbstverständlich durch den Widerstand, welchen der vorangehende Theil in der Beckenenge bez. dem Beckenausgange findet, und zu dessen Ueberwindung die Bauchpresse des Hängebauchs wegen wenig beitragen kann, verlängert. Für Ipara habe ich sie aus 26 Fällen auf durchschnittlich 38 Std. berechnet, während sie nach v. Winckel im Allgemeinen nur $13^1/_2$—$27^1/_2$ Std. beträgt; für Mehrgebärende berechnet sie sich aus 16 Fällen auf $26^1/_2$ Std., während sie sonst nach v. Winckel nur $6^1/_4$—$13^1/_2$ Std. beträgt.

Prognose für Mutter und Kind.

Eine allgemeine Berechnung derselben hat meines Erachtens wenig Werth. Man muss vielmehr gerade wie bei der Schätzung des Geburtsverlaufes und der Operationen die Fälle nach Maassgabe des räumlichen Missverhältnisses gesondert betrachten.

Auf die Prognose quoad Verletzungen der Mutter ist bereits oben S. 104 eingegangen worden. Es soll an dieser Stelle nur die Mortalitätsstatistik berechnet werden. Von den 11 Fällen (S. 100), in denen der D. bipariet. kleiner bez. gerade so gross war, als die D. tub. ischii, starben 2 Mütter und 4 Kinder (dabei 1 Zwillingskind). Von den 19 Fällen, die frühzeitig niederkamen

Digitized by Google

(S. 102), wo also zum grösseren Theile jedenfalls auch kein sehr bedeutendes Missverhältniss bestand, starben 2 Mütter, die eine aber an Lungenödem, die andere an Eklampsie, und 10 Kinder, sodass sich in diesen 30 „leichteren" Fällen die Mortalität der Mütter auf etwa 6,6 pCt., die der Kinder dagegen auf etwa 46,6 pCt. stellt.

Von den 20 Fällen (S. 101), bei denen der D. biparietal. grösser als die Dist. tub. war, starben 5 Mütter und 7 Kinder; von den 57 Fällen (S. 102), in denen die Dist. tub. zwischen 4,5 und 9,3 betrug und die Schwangerschaft ihr gewöhnliches Ende erreichte, starben 8 Mütter und 21 Kinder, so dass sich in diesen „schwereren" Fällen die Mortalität der Mütter auf etwa 16 pCt., die der Kinder auf etwa 36 pCt. stellt.

Die Mortalität der Mütter beträgt also fast das Dreifache, die der Kinder ist nicht grösser, sogar geringer. Dies auf den ersten Blick unverständliche Verhältniss erklärt sich wohl daraus, dass unter jenen Kindern sehr viel frühgeborene sind, unter diesen eine Anzahl Kaiserschnittkinder.

Neugebauer berechnet die Gesammtmortalität der Mütter in Beziehung zu den Entbindungen auf 24,3 pCt., der Kinder auf 49 pCt., fügt aber hinzu, dass diese Zahlen nur einen bedingten Werth haben, weil den heterogenen Verhältnissen des einzelnen Falles dabei nicht Rechnung getragen worden sei. Dieses Postulat zu erfüllen, war mein Bestreben.

Häufigkeit der Geburten bei kyphotischen Becken.

Ich habe schliesslich noch versucht, eine Idee davon zu gewinnen, wie oft Frauen mit kyphotischen Becken niederkommen. Leider kann ich aber nur über sehr kleine Zahlen verfügen, nämlich über 24038 Geburten aus der Berliner Charité und über 18075 in diversen Berichten niedergelegten Geburten. Es ergiebt sich, dass auf diese 42113 Geburten nur 7 mit kyphotischen Becken kamen, d. h. 6016 : 1. Selbst wenn man bedenkt, dass Kyphotische für gewöhnlich nicht gerade oft Gegenstand der männlichen Liebe sein werden, so erscheint das angegebene Verhältniss doch auffallend klein. Denn es laufen viele Buckelige in der Welt herum, und viele von diesen werden, wie auch die scheusslichsten rhachitischen Gestalten, ein Opfer der Nothzucht.

Digitized by Google

Therapie.

Eine rationelle Therapie kann nur unter der einen Bedingung gehandhabt werden, dass neben einer exacten Becken-, d. h. vor allem Beckenausgangsmessung, auch die Grösse und Configurabilität des Kindskopfes möglichst genau bestimmt wird. In letzterer Beziehung geben der Leibesumfang, die Grösse der von aussen palpirten Theile, besonders aber die Breite der Nähte und die Consistenz der Schädelknochen brauchbare Anhaltspunkte. In Bezug auf den Beckenausgang ist nicht nur die Distantia tuberum ischii, sondern auch der Winkel zwischen den aufsteigenden Sitzbeinästen, die Entfernung der Verbindungslinie der Tubera vom unteren Rand des Ligamentum arcuatum und auch von der Kreuzbeinspitze (was übrigens bereits Champneys 1883 ausgedrückt hat), endlich der sog. äussere gerade Durchmesser der Beckenenge (Aussenfläche der Kreuzbeinspitze zum Ligamentum arcuatum) zu messen. Erst dann kann man sich eine richtige räumliche Vorstellung von dem Beckenausgang machen. Ist z. B. der Schambogen eng, die Entfernung der Verbindungslinie der Tubera ischii aber nahe, etwa nur 4—5 cm vom Ligamentum arcuatum entfernt, dagegen von der Kreuzbeinspitze 10—12 cm, und ist der äussere gerade Durchmesser der Beckenenge auch gross, z. B. 12,5 und mehr, dann ist für den austretenden Kopf immerhin noch ein beträchtlicher Raum vorhanden. Schliesslich hat man auch die Beweglichkeit des Steisskreuzbeingelenks und das event. Hineinragen der Spinae ischii in's Becken zu prüfen. Auf die Details derartiger Untersuchungen soll aber erst später a. a. O., wenn ich genug praktisches Material gesammelt haben werde, eingegangen werden.

Das Ergebniss der oben genannten Untersuchungen wird dann die Therapie im Einzelfall ziemlich klar vorschreiben. Vor der Hand, wo die angedeutete Methodik der Beckenausgangsmessung noch nicht ausgearbeitet ist, sind wir gezwungen, bezüglich des Beckens uns allein auf den Querdurchmesser des Ausgangs, der selbstverständlich immer der wichtigste ist und sein wird, zu stützen.

Therapie am rechtzeitigen Ende der Schwangerschaft:

Voranzustellen ist der Satz: Man darf sich nie auf eine event. ausgiebigere Beweglichkeit der Beckengelenke verlassen; ich würde

Digitized by Google

daher nie eine Zange anlegen, deren Querdurchmesser grösser ist, als die Distantia tuberum. Nur wenn man nicht nur die Beweglichkeit an sich, sondern auch die wirkliche Grösse derselben nach Centimetern bei der Untersuchung constatirt hat, ist dieselbe in Rechnung zu ziehen.

Im Allgemeinen heisst es sonst bei einer buckligen Parturiens geradeso wie bei einer gut gebauten: Abwarten, so lange keine Indication zum Eingreifen besteht. Wie es aber beim rhachitischen Becken z. B. gewisse so zu sagen prophylactische Indicationen, wie die zur Sectio caesarea, zur Wendung giebt, so existiren solche auch beim kyphotischen Becken, nämlich: 1. Die Sectio caesarea ist indicirt, wenn die Dist. tub. kleiner als 5,5 cm ist. Dann liegt bei ausgetragenem Kind absolute Gebärunmöglichkeit vor. Ob Porro, ob Sectio conservativa hängt von den Umständen ab; an sich indicirt ein kyphotisches Becken mit einer Dist. tub. von 5,5 cm und weniger den Porro nicht mehr wie ein rhachitisches mit einer Conjugata von 5,5 cm. 2. Kommt als eigentlich prophylactische Operation die Symphyseotomie in Frage; aber nur für eine Klinik. Diese Operation ist bisher bei kyphotischem Becken und ausgetragenem Kind 4mal gemacht worden (No. 20, 21, 91, 93). 1mal betrug die Dist. tub. 7,5, 1mal 7,6, 2mal 9,3. Alle 4 Kinder kamen lebend, eins starb allerdings nach 24 Stunden infolge der vorher stattgehabten Compression; es war dieses Kind nicht mit der Zange sondern mit dem Ritgen'schen Handgriff entwickelt worden; die zwei anderen wurden mit der Zange entwickelt, eins in I. Schädellage, eins in Gesichtslage; bei dem vierten ist der Austrittsmodus nicht angegeben. Alle 4 Mütter genasen. Leider findet sich nun in keinem Fall angegeben, um wie viel die Tubera auseinander wichen. Bouchacourt und Morisani haben, wie Puech angiebt, an Leichen (?) constatirt, dass für je 1 cm Erweiterung der Symphyse die Diameter transversa des Eingangs sich um $^1/_2$ cm erweitert, die Dist. tub. noch etwas mehr. Man würde also bei einer Erweiterung der Symphyse um 6 cm eine Vergrösserung der Dist. tub. auf etwa 3,5 cm bewirken, d. h. also die Symphyseotomie bei ausgetragenem Kind noch bis zu einer Dist. tub. von 5,75 cm machen können (D. Bip. zu 9,25 angenommen).

Auch Döderlein giebt an, dass der durch die Symphyseotomie erzielte planimetrische Raumzuwachs durch das ganze Becken hindurch der gleiche sei. — Nicht in Betracht kommt, wie schon

Digitized by Google

Hoening betont hat, für das kyphotische Becken, die prophylaktische Wendung auf die Füsse aus nahe liegenden Gründen. Selbst wenn der Kopf noch beweglich im Becken stehen sollte, was ja sehr selten der Fall sein wird, da er bis zur Beckenenge wenig Widerstand findet und so bis hierher schnell herabrückt, da ferner so oft früh- und vorzeitiger Blasensprung erfolgt, selbst dann ist sie contraindicirt, weil das kyphotische Becken ja alles andere, nur nicht die sicheren Chancen für eine schnelle Entwickelung des nachfolgenden Kopfes bietet. (cfr. Fall Breslau, S. 61). Von den 6 in Beckenendlage geborenen Kindern starben 4 ab, eins, welches lebte, wurde durch die Sectio caesarea entwickelt, der andere Fall (No. 78) bot günstige Chancen zur Entwickelung.

Somit bleibt zur Wahl, wenn überhaupt eine Operation durch die gewöhnlichen Anzeichen indicirt ist, die Zange und die Perforation. Hinsichtlich der Zange bin ich, wie gesagt, der Ansicht, dass dieselbe nur dann ohne Gefahr zu gebrauchen ist, wenn ihr Querdurchmesser nicht mehr als die Distantia tuberum beträgt. Damit sind, da für gewöhnlich der Querdurchmesser der Zange ca. 8 cm beträgt[1]), von vorn herein alle Becken unter 8 cm Dist. tub. von der Zangenentbindung auszuschliessen, eine Grenze, die auch Schauta angiebt. Es wird ja dann der Kopf eines ausgetragenen Kindes so wie so schon sehr erheblich comprimirt; andererseits besteht bei grösserem Missverhältniss zwischen Zange bez. Kopf und Becken die bekannte Doppelgefahr, die der Symphysensprengung und die der tiefen Vaginalläsionen. Jene starke Compression kann ferner auch nur ein gut configurabler Kindsschädel zulassen. Es ergiebt sich somit von selbst die weitere Regel, bei grossem Kind mit hartem, nicht configurablem Kopf die Grenze der Zange höher, etwa auf 9,5 bis höchstens 9,0 cm Dist. hinauf zu schieben.

In allen diesen Fällen ist jedoch bei lebendem Kinde unter allen Umständen als erstes die Zange zu versuchen. Folgt aber auf einige kräftige Tractionen, die allerdings mit grosser Vorsicht und Gefühl ausgeführt werden müssen, der Kopf nicht, so ist die Zange mit dem Perforatorium zu vertauschen. Die Perforation,

1) Der grösste Querdurchmesser der Nägele'schen Zange beträgt 79 mm, wenn die Griffe ganz einander anliegen, derjenige der Breus'schen Achsenzugzange dagegen 92 mm. Da beim kyphotischen Becken die Zange aber fast ausschliesslich an den tief im Becken stehenden Kopf angelegt wird, kommt letztere nicht in Betracht.

Digitized by Google

die bei todtem Kind von Anfang an bei einer Dist. tub. bis zu 5,5 cm herab zu machen ist, tritt bei lebendem Kind eo ipso in ihr Recht bei einer Dist. tub. unter 8 cm, wenn nicht die Symphyseotomie vorausgeschickt werden kann.

Aus dem Gesagten geht hervor, dass eine relative Indication zum Kaiserschnitt bei ausgetragenem lebenden Kind bei einer Dist. tub. von 5,5—8 cm vorliegt, aber dann auch nur, wenn durchaus ein lebendes Kind erzielt werden soll, und die Symphyseotomie aus irgend einem Grunde nicht gemacht werden kann, also z. B. in der Privatpraxis. Zur Empfehlung der Perforation ist noch anzuführen, dass bei 29 Fällen nur 4 Mütter = 13,8 pCt. starben, dass dagegen in 23 Fällen von Sectio caesarea 12 Mütter = 52,2 pCt. starben, worunter allerdings auch die der vorantiseptischen Zeit mitgerechnet sind. Jedenfalls ist aber die Mortalität bei Perforation eine recht günstige zu nennen, besonders wenn man bedenkt, dass bei den 4 Todesfällen 3 Entbindungen (No. 16, 61 und 85) sehr schwere waren.

Therapie, in den Fällen, wo man die Frau bereits im 6.—8. Schwangerschaftsmonat oder früher zu sehen bekommt. Hier kommt die künstliche Frühgeburt in Frage. Es kann natürlich nicht meine Sache sein, zu erörtern, ob man überhaupt die Frühgeburt einleiten soll oder nicht, das bleibt schliesslich mehr weniger Sache der Liebhaberei. Zur Empfehlung derselben möchte ich nur anführen, dass nach der neuesten Statistik von Beuttner[1]) die Prognose für die Mütter eine sehr gute ist, (22 pCt. Mortalität unter 491 Fällen), für die Kinder jedenfalls nicht schlechter als diejenige, die wir als Gesammtmortalität der Kinder bei kyphotischem Becken kennen gelernt haben (nach Beuttner wurden lebend entlassen 65,95 pCt. unter 492 Fällen). Es fragt sich nur, nach welchen Principien ist beim kyphotischen Becken zu verfahren, welches sind die Grenzen? Leider besitzen wir als Richtschnur beim kyphotischen Becken kein derartig praktisches Kriterium, wie das P. Müller'sche bei dem im Eingang verengten Becken. Wir müssen daher die Grenzen theoretisch bestimmen. Als obere Grenze dürfte wohl eine Dist. tub. von 8,5 cm anzunehmen sein, denn es sind viele Geburten auch am Ende der Schwangerschaft bei einer Minusdifferenz zwischen Dist.

1) Beuttner, Zur Frage der Einleitung der künstlichen Frühgeburt bei Beckenenge. Dieses Archiv. Bd. 48. Hft. 2. S. 269. 1895.

Digitized by Google

tub. und Dist. bip. von $^3/_4$ cm sogar spontan verlaufen. Als untere Grenze darf man meines Erachtens eine Dist. tub. von 6,5 cm annehmen, da man hoffen kann, auf diese Weise Kinder in der 34. Woche, wo ja die Dist. bip. etwa 7,5 beträgt, der Kopf aber äusserst configurabel ist, lebend zu erhalten; allerdings müssten sie spontan kommen, da die Zange ja in solchen Fällen contraindicirt ist. Vor der 34. Woche würde ich nie eine Frühgeburt des Kindes halber einleiten. Im Allgemeinen wird man den Zeitpunkt als Termin ins Auge zu fassen haben, wo die D. bipar. so gross ist wie die Dist. tub. Man kann dann von der Configurabilität des Kindskopfes einen guten Erfolg erwarten; je kleiner eben die Dist. tub., desto grösser wird relativ die D. bip. sein dürfen, aber nie würde ich sie über 1 cm mehr als die Dist. tub. wachsen lassen. Geht in künstlich eingeleiteten Frühgeburtsfällen die Geburt nicht spontan vor sich, so verfahre man nach denselben Principien, die oben entwickelt wurden; natürlich hat man nur die Wahl zwischen Zange und Perforation, da Niemand eines zu früh geborenen Kindes halber die Mutter den Gefahren einer Symphyseotomie oder gar einer Sectio caesarea aussetzen wird.

Bemerken möchte ich noch, dass beim kyphotischen Becken die früheren Geburtsverläufe hinsichtlich der Einleitung der Frühgeburt überhaupt eine grössere Rolle spielen müssen, als bei dem im Eingang verengten Becken.

Schlussfolgerungen.

1. Geburten bei kyphotischem Becken kommen relativ selten vor; das Verhältniss von 1 : 6016 scheint aber doch zu niedrig zu sein.

2. Erworben wird die Kyphose in der Regel in den Kinderjahren und zwar durch ein Trauma, dem sich cariöse Spondylitis anschliesst.

3. Lumbosacralkyphosen sind fast ebenso häufig, wie Lumbal- und Lumbodorsalkyphosen zusammengenommen.

4. Zu einer Obtectirung des Beckens durch die Wirbelsäule kommt es selten (ca. 8 pCt.).

5. Die quere Verengerung beginnt mitunter schon im Beckeneingang, stärker ausgeprägt ist sie aber erst in der Beckenenge und im Ausgang. Diese beiden Ebenen sind meist auch etwas im geraden Durchmesser verengt.

Digitized by Google

6. Die Distanz der Trochanteren ist in vielen Fällen relativ kleiner als beim gewöhnlichen Becken, ist aber nicht proportional der Distantia tuberum.

7. Die Conjugata vera anatomica ist fast stets verlängert.

8. Die Beckenneigung ist fast stets verringert, die Vulva sieht nach vorn; die Nates sind flach und schlaff herabhängend.

9. 30pCt. aller kyphotischen Becken sind auch mehr weniger allgemein verengt.

10. Die Schwangerschaft verläuft in der überwiegenden Mehrzahl der Fälle ohne Beschwerden.

11. Die Iparae haben ein hohes Durchschnittsalter: $28^3/_4$ Jahr.

12. Ziemlich $^3/_4$ aller Schwangerschaften enden am normalen Termin, etwas über $^1/_4$ frühzeitig, davon aber nur die knappe Hälfte spontan.

13. Vorwiegend sind Gradlagen 97,03pCt., unter ihnen wieder die Kopflagen 94,9.

14. I. und II. Schädellage kommt gleich häufig vor.

15. In $^1/_8$ aller Kopflagen liegt der Rücken nach hinten.

16. Gesichtslagen scheinen etwas häufiger als gewöhnlich zu sein.

17. Die Prognose der Geburt richtet sich im Allgemeinen nach dem Verhältniss der Distantia tuberum zu der Diameter biparietalis und nach der Configurabilität des Kopfes; nie verlasse man sich auf eine besondere Ausgiebigkeit der Beweglichkeit in den Beckengelenken.

18. In 58—60pCt. der Fälle muss die Geburt künstlich beendet werden. Der Ausspruch Levret's: „Bucklige gebären leicht" bewahrheitet sich nur bei hochsitzender (Dorsal-)Kyphose.

19. Bei künstlicher Beendigung der Geburt durch die Zange drohen der Mutter 2 Gefahren: Zersprengung der Symphysen; tiefe Läsionen der Vaginalwände.

20. Der Kopf tritt in der Regel in einem schrägen Durchmesser in das Becken ein, nicht selten auch im queren, fast nie im geraden.

21. Ist der Kopf schräg oder quer eingetreten, so rückt er auch in der Regel in diesen beiden Stellungen tiefer und dreht sich erst beim Passiren des Beckenausgangs nach dem graden Durchmesser zu.

22. Liegt das Hinterhaupt gleich anfangs nach hinten, so bleibt es auch meist hinten stehen, eher dreht sich einmal das ur-

Digitized by Google

sprünglich nach vorn gelegene Hinterhaupt im Becken nach hinten.

23. Die Fälle, in denen das Vorderhaupt bezw. das Kinn nach vorn liegt, sind die günstigsten.

24. Die Geburtsdauer ist bei I.- und Mehrgebärenden länger als sonst.

25. Vor- und frühzeitiger Blasensprung scheint öfters vorzukommen.

26. Die Mortalität der Mütter beträgt in den mechanisch günstigeren Fällen ca. 6,2 pCt., in den ungünstigeren dagegen etwa 17 pCt. Die Mortalität der Kinder beträgt gegen 40 pCt.

27. Betreffs der Therapie steht ein Postulat oben an: Exacte Beckenausgangsmessung, möglichst genaue Schätzung der Grösse und Configurabilität des Kindsschädels.

a) Bekommt man die Frau als Gravida zu sehen, so leite man die Frühgeburt künstlich ein bei einer Distantia tuberum von 8,25—6,5 cm, und zwar hat man sich den Termin auszurechnen nach der Distantia tuberum und der der betreffenden Woche entsprechenden Grösse der Diam. biparіet. Man leite die Frühgeburt aber nicht vor der 34. Woche ein. Eventuell muss die Geburt dann durch Forceps oder Perforation beendet werden.

b) Kommt die Frau erst am Ende der Schwangerschaft in Behandlung, so ist in Kliniken die Symphyseotomie bei einer Dist. tub. bis zu 5,75 herab erlaubt. In der Privatpraxis ist die Perforation auch bei lebendem Kind zu machen bei einer Dist. tub. von 8—5,5 cm. Bei einer grösseren Dist. tub. ist, wenn die Entbindung beendet werden muss, ein vorsichtiger Zangenversuch zu machen, wenn dieser aber misslingt, baldigst zur Perforation zu schreiten.

Die Sectio caesarea ist absolut nur indicirt bei einer Dist. tub. von weniger als 5,5 cm, relativ bei einer Dist. tub. von 5,5 bis 7 cm, wenn durchaus ein lebendes Kind verlangt wird und die Symphyseotomie unausführbar ist.

Nie ist, ausser bei Schieflagen, die Wendung auf die Füsse zu machen — bei todtem Kind und einer Distantia tuberum grösser als 5,5 ist unbedingt die Perforation zu machen.

Digitized by Google

Literatur.

1. Archives de Tocol. (Revue clinique.) 1874. p. 245 u. 569.
2. Bailly, Resumé d'une observation d'un cas de vice de conformation rare et encore peu connu du bassin (bassin cyphotique). Bull. de l'Acad. de méd. 1869. XXXIV. 338.

2a. Franz Bernhardt, Ein Fall von kyphotischem Becken. Strassburg. 1889. Diss. inaug.

3. Bidder u. Sutugin, Aus der Gebäranstalt des Kaiserl. Erziehungshauses. Klin. Ber. f. d. J. 1840—1871. St. Petersburg. 1874.
4. Birnbaum. Monatsschr. f. Geburtsk. u. Frauenkrankh. XV. S. 98. XVI. S. 67. 1860. XXI. S. 353—356.

*5. Boursier du Condry, L'Abrégé de l'art des accouchements. Cit. von Chantreuil, Thèse de Paris. 1869.

6. G. Braun, Ueber das kyphotische Becken. Wiener klin. Wochenschr. 1888. No. 34.
7. G. Braun, Kaiserschnitt bei kyphotischem Trichterbecken. Wiener klin. Wochenschr. 1891. No. 31. Ref. Centralbl. f. Gynäkol. 1891. No. 28.
8. Breisky, Ueber den Einfluss der Kyphose auf die Beckengestalt. Med. Jahrb. Wien 1865.
9. Breslau. Monatsschr. f. Geb. u. Fr. XV. 1860.

*10. Brewis, Note of a case of labor in a kyphotic pelvis. Edinb. med. Journ. 1888. Ref. Centralbl. f. Gyn. 1889. S. 608. Schmidt's Jahrb. 218. S. 53.

**11. Budin, Bassin cyphotique, obstacle apporté à l'accouchement par le rétrécissement du diamètre bisciatique. Compt. rend. Soc. de biol. Paris 1888. 5. V. p. 805. u. Progrès méd. Paris 1888. 2. 5. VIII. p. 485.

*12. Budin, Leçons de clinique obstetr. Paris. 8°. 1889. Citirt von Puech.

*13. Burkow, Ueber die Geburt bei kyphotischem Becken. Vrach. 1890. No. 25. Ref. in Frommel's Jahresb. V. Jahrg.

14. Carbonelli, Contributo allo studio della genesi del bacino cifotico. Riv. di ostetr. e ginec. Torino. 1890. I. 100. 241.
15. F. H. Champneys, Description of a kyphotic pelvis with remarks of Breisky's description. From Vol. XXIV. Of the transactions of the Obstetr. Soc. of London. London 1884.
16. F. H. Champneys, The obstetrics of the kyphotic pelvis. From Vol. XXV. Of the Transactions of the Obstetrical Soc. of London. London 1884.

*17. F. H. Champneys, On the obstetrics of kyphotic pelvis. (Second communication.) Transactions of the Obstetr. Soc. Vol. XXVIII. 1887. p. 253. Ref. in Frommel's Jahresber. I. Jahrg.

18. Chantreuil, Etude sur les déformations du bassin chez les cyphotiques au point de vue de l'accouchement. Thèse de Paris. 1869.

Digitized by Google

*19. Chantreuil, Gaz. des Hôpitaux. 1869. Ref. in Schmidt's Jahrb. Bd. 152. S. 173.
20.* Chantreuil, Gaz. hebdom. 1869 u. 1870. 2. sér. VI1. p. 34. Ref. in Schmidt's Jahrb. Bd. 149. S. 178.
21. Chantreuil, Du bassin cyphotique. Clinique d'accouchement. Paris. 1881. p. 81 und Archiv. de Tocol. 1881. p. 219.
22. Charité-Annalen. Bd. I—XIX.
23. Chiari, Braun und Spaeth, Klinik der Geb. Erlangen. 1855. S. 647.
24. J. P. F. Choisil, Les vices de conform. du bassin étud. au p. d. vue du rétrécissement du diamètre transverse du détroit infér. Thèse de Paris. 1878. (A. Parent.)
**25. Conta, Du bassin cyph. consécutif à un mal de Pott, consid. au p. d. vue de l'accouchem. Rev. méd. chir. des malad. de femmes. Paris. 1887. IX. p. 404. 447.
**26. Depaul, Cas de cyphose. Journ. des sages-femmes. 1875. III. 1. und 1881. IT. 219.
27. Doktor, Ein Fall von conserv. Kaiserschnitt. Centralbl. f. Gyn. 1893. No. 27.
28. Dührssen, Volkmann's Samml. Klin. Vorträge. No. 347. S. 28.
**29. Elliot, Obstetr. Clinik. New York. 1868. (Cit. b. Hoening.)
**30. Ender, Correspondenzbl. f. d. mittelrhein. Aerzte, herausg. von H. Pfeiffer. No. 6. S. 17. 186?
**31. Eustache, Des bassins viciés par déviation de la colonne vertébr. Journ. de sc. méd. de Lille. 1887. IX. p. 289.
32. Fehling. Arch. f. Gynäc. IV. S. 1.
33. W. A. Freund, Ueber das sog. kyphot. Becken nebst Untersuchungen über Statik und Mechanik des Beckens. Gynäcol. Klinik. I. Bd. 1885.
34. Fritsche, Ein Fall von kyph. Becken. Berlin 1890. Diss. inaug. O. Franke.
35. Frommel's Jahresberichte.
36. A. Gichard. Annal. de Gynéc. Mai 1882.
37. Gönner, Zur Statistik der engen Becken. (Aus d. gyn. Kl. z. Basel.) Zeitschr. f. Geb. u. Gyn. 1882. VII. S. 314.
38. Goetze, Beitrag zum kyphot. nicht rhach. und z. kypho-skol. rhach. Becken. Arch. f. Gyn. XXV.
*39. Gottchaux, — Thèse de — Appendice. p. 329. Paris. 1892. Ref. b. Frommel. VI. Jahrg.
*40. Grynfeltt, Un cas de spondylizème; description de pièce pathol. Gaz. hebd. d. sc. méd. de Montpellier. 1887. IX. 421. 433. 469. Cit. b. Puech.
*41. Harris-Barneys. Cit. b. Frommel. III. Jahrg.
*42. Hayn, Beitr. zur Lehre vom schräg-ovalen Becken. Königsberg. 1853. Cit. b. Leopold, Das skol. und kyphoskol. Becken.
42a. v. Herff. Zeitschr. f. Geb. u. Gyn. 17. Bd. S. 293.
43. Herman, Case of labor with kyphotic pelvis. Brit. med. Journ. London. 1886. II. p. 1160.

Digitized by Google

44. Herman, Case of labor with kyph. pelv. and relativ shortness of the cord. Med. Times and Gaz. London. 1884. II. p. 573.
45. Herrgott, Le spondylizème ou affaissement vertébral cause nouvelle d'altération pelvienne. Arch. de Tocol. 1887. IV. 65. 129.
**46. Herrgott, Du spondylizème ou affaiss. vertébr. suite du mal de Pott. Annal. de gynéc. 1877. VII. 175.
47. Herrgott, Nouveau cas de spondylizème. Arch. de Tocol. 1877. IV. 577.
**48. Herrgott, Spondyliz. et spondylol; etc. Annal. de gynéc. 1883. XIX. 321.
49. L. Hirigoyen, De l'influence des déviat. de la col. vertébr. sur la conform. du bass. Paris. Thèse d'agrég. 1880.
50.* Hirst, A kypohtic pelvis. Med. News. Philadelphia. 1887. I. 516. Ref. b. Frommel. I. Jahrg.
51. Hoening, Beiträge zur Lehre vom kyphot. verengten Becken. Bonn. 1870.
52. J. W. Horst, De klinische Beteckenis van het kyphotische Becken. Leiden. 1880. Diss. inaug.
53. Hüter. Arch. f. Gyn. V.
54. Hugenberger, Petersb. med. Zeitschr. XV. 205.
55. Jenny, Beckenanomalie — Kaiserschnitt. Würzb. med. Zeitschr. 1865. VI. 125. 335.
*56. Jewett (1892). Ref. b. Frommel. VI.
*57. Jewett. New York Journal of Gyn. März 1891. Ref. b. Frommel. VI.
58. Inverardi, Descrizione di un bacino cifotico. Milano. 1881.
59. Kesmarsky. Wien. med. Wochenschr. 1872. No. 2.
60. Kind, Pelv. infantilis in adulta. Diss. inaug. Marburg. 1854.
61. Korsch, Ein während der Geburt constatirter Fall von Beweglichkeit d. Gelenkverbindungen des kyph. Beckens. Arch. f. Gyn. XIX.
62. Lambl, Scanzoni's Beiträge z. Geburtskunde u. Gyn. Bd. III. p. 61. 1858.
63. Lange. Arch. f. Gyn. Bd. I.
**64. Lauro, Contribuzione allo studio del bacino cifotico; studio teorico-esperimentale sulla viziatura cifotica della pelvi. Ann. di ostetr. Milano. 1886. VIII. 501. 1887. IX. 29.
65. Leopold, Das skol. u. kyphoskol. rhachit. Becken. Leigzig. 1879. Fol.
65a. Leopold, Arbeiten aus d. k. Frauenklinik z. Dresden. 1893.
**66. Marchioneschi, Pelvis rhachislogia ossia alterazioni pelviche dacifosi etc. Studio anatomico — clin. — ostetr. Independente. Torino. 1883.
67. Martin, Die Neigungen und Beugungen der Gebärmutter nach vorn und hinten. 1865.
68. Martin, Kyphotisch querverengtes Becken nach Knochenvereiterung der unteren Londenwirbelkörper. Sectio caes. Zeitschr. f. Geb. u. Gyn. I. 2. 1874.
69. Moor, Das in Zürich befindl. kyph. querverengte Becken. Zürich. 1865. Diss. inaug. Orell.
70. Münchmeyer, Beitrag zum Kaiserschnitt. Arch. f. Gyn. XXXVII.

Digitized by Google

*71. Negri, Di un bac. cifot. con carie ileo-fem. Ann. di ostetr. Milano. 1882. IV. 710. 2 gl. Ref. in Centralbl. f. Gyn. 1883.
72. Neugebauer, Spondylolisthésis et Spondylizème. 1892. Paris. Steinheil.
73. Neugebauer, Die heutige Statistik der Geburten bei Beckenverengerung infolge von Rückgratskyphose. Monatsschr. f. Geb. u. Gyn. 1894. Heft 4.
74. Olshausen. Monatsschr. f. Gebk. u. Fr. XVI. 225. XXIII. 195.
75. Pfund, Das Vorkommen der Beckenenge, die Arten und Grade derselben in d. Münchener Frauenklinik vom 1. Nov. 1883 bis 30. April 1885. Aerztl. Intell.-Bl. München. 1885.
76. Phaenomenoff. Zeitschr. f. Geb. u. Gyn. VII.
**77. Pinard, Cyphose, cyphoscoliose; accouchement provoqué. J. des sages-femmes. Paris. XV. 225.
*78. Pippingskjöld, Fall af lumbalkyfos med trattformigt förtängt bäkken. Kefalotripsi etc. Finska läk-sällsk. XV. 286. Ref. in Virchow-Hirsch. 1875. II. 601.
79. Puech, Du bassin cyphotique au p. d. vue obstétricale. Arch. de tocol. 1894. 223. 275.
*80. Rivière, Du bassin des bossues. Arch. clin. de Bordeaux. 1893. II. 213. Ref. in Schmidt's Jahrb. Bd. 240. p. 172.
81. Scanzoni, Festschrift zur 3. Säcularfeier der med. Facultät zu Würzburg. Leipzig. 1882. „198 Fälle von Beckenenge."
*82. Schauta, Entbindung bei Kyph. lumbosacr. Wien. med. Wochenschr. No. 33. 1883. Ref. in Schmidt's Jahrb. 204. Bd.
83. Schauta. Centralbl. f. Gyn. 1893. p. 432.
84. Schilling, Ein Fall von kyphot. und ein Fall von kyphosk. verengtem Becken. Berlin. 1873. Diss. inaug.
85. Schmeidler (Breslau). Monatsschr. XXXI. 31.
86. J. Schulten, Sectio caes. b. kyph. Becken. Bonn. 1894. Diss.
87. Schwarz, Vier Fälle von Sectio caes. Centralbl. f. Gyn. 1893. p. 225.
*88. Smyly. Doubl. Journ. XCIII. p. 57. 1892. Cit. b. Frommel. V.
*89. Stadtfeld. Bibl. for Läger. Ref. in Virchow-Hirsch. 1868. 618.
90. Strack, Ein Fall von dorsal-kyphot. Becken aus d. Strassburger Beckensammlung. 1877. Diss. inaug. Strassburg.
91. Sulger-Buel, Zur Casuistik des kyphot. querverengten Beckens. Arch. f. Gyn. XXXVIII. p. 523.
*92. Tauffer. Ref. in Centralbl. f. Gyn. 2. 1880 aus Orvosi Hetilap. No. 36—43. 1879.
93. Torggler, Zwergbecken mit Lumbosacralkyphose. Arch. f. Gyn. 26.
94. Treub, Recherches sur le bassin cyphotique. Leiden. 1889. E. J. Brill. Avec Atlas de XVIII. pl. Ref. von Neugebauer im Ctbl. f. Gyn. 1889. p. 387 und b. Frommel, III. Jahrg.
95. Treub. Arch. de tocol. 1892. XIX. 161.
96. Vallois. Arch. de tocol. 1894. XXI. 723.
*97. Voskresenski. Vrach, St. Petersburg. 1884. V. 699. 712. Ref. in Centralbl. Bd. IX. 142.

Digitized by Google

98. Wegscheider, Ein kyphot. querverengtes Becken aus der Sammlung der Göttinger Frauenklinik. Arch. f. Gyn. 1892.
99. Winckel, Klin. Beobachtungen zur Dystokie bei Beckenenge. Leipzig. 1882. q. 33.

Ueber Symphyseotomie:

**Bouchacourt. Ann. de Gyn. 1882.
Burckhardt. Correspondenzbl. f. Schweiz. Aerzte. 1893.
Döderlein. Centralbl. f. Gyn. 1893. p. 499.
Latzko. Allg. Wien. med. Zeitg. 1893.
**Pinard. Annal. de Gynéc. 1892. 1893.
Puech. l. c.
Schwarze. Berl. klin. Wochenschr. 1893. No. 8. 9.
Zweifel. Schmidt's Jahrbücher. 1893.

Nachtrag.

Während der Drucklegung sind mir noch folgende 8 ausführlicher mitgetheilte Geburtsfälle bei kyphotischem Becken zur Kenntniss gekommen:

1. Fall (Nicolas, In.-Diss. 1870).
Sp. 24,8. Cr. 27,5. Tr. 31,5. C. ext. 17,8. Sp. isch. 9,8. Tub. 9. Spontane Geburt eines ausgetragenen Kindes.

2. Fall (Nicolas, In.-Diss. 1870).
Sp. 25. Cr. 27,2. Tr. 28. C. ext. 17. A. G. E. 8,6. Tub. 8. 34jähr. Ipara. Spontane Geburt eines nicht ganz ausgetragenen lebenden Kindes: 46,5 cm lang, 2570 g schwer. D. mentoocc. 12,5. Fr. occ. 11,3. Bip. 8,3. Subocc. - brg. 9,8. Geburtsdauer 8 Stunden. III. Schädellage. Wochenbett normal.

3. Fall (Kesmarsky, Klin. Mittheilungen aus der I. geb.-gyn. Universitätsklinik in Budapest über die Jahre 1874—82. 1884. Stuttgart).
28jähr. IIpara. Im 9. Lebensjahre Sturz von einem Baume; darnach längere Zeit bettlägerig. Pat. ist 145 cm lang, besitzt eine Lumbosakralkyphose. Das Becken ist auffallend wenig geneigt. Sp. 24,5. Cr. 27,1. C. c. 20,9. Symphyse schnabelförmig. Schambeine winklig zusammentreffend. Sehr enger Schambogen. D. tub. 6. Prom. nicht zu erreichen. Erster Geburtsverlauf spontan. Zweite Geburt: Blasensprung ca. 8 Stunden nach dem Wehenbeginn. I. Vorderscheitellage. Nach 13stündiger Wehendauer ist der Kopf auf dem Beckenboden, die grosse Fontanelle steht während der Wehe nach vorn unter der Symphyse, ausserhalb der Wehe rechts seitlich. Trotz kräftiger Wehen rückt der Kopf nicht weiter vor. Herztöne sind nicht zu hören. Nach weiteren $1^3/_4$ Stunden Perforation. Kranioklasie. 49 cm langes Mädchen, wog theilweise enthirnt 3450 g. Im Wochenbett mässiges Fieber. Ob Verletzungen der Scheide vorhanden waren, ist nicht angegeben. Nach 13 Tagen gesund entlassen.

Digitized by Google

4. Fall (Walther, Beiträge zur Kenntniss des trichterförmigen engen Beckens. Habil.-Schrift. Giessen. 1894. S. 64).

32jähr. Ipara. Im 2. Lebensjahre Sturz; seitdem Rückgratverkrümmung, Lumbosakralkyphose.

Sp. 23,5. Cr. 27,5. Tr. 26. C. ext. 17,5 (vom Gibbus aus 21). D. obl. 20,1—21,1. D. tub. ca. 6. D. spin. isch. ca. 6,5. Lin. innom. sin. zur Symph. 5,0. dextr. 6,4. Die Frau wurde, da die Geburt trotz mehrtägigen Kreissens nicht fortgeschritten war, nachdem schon etwas Fruchtwasser abgeflossen war, in die Klinik gebracht.

Status: Enormer Hängebauch, fast spitzwinkelige Anteflexio uteri. Rücken quer, Kopf nach links abgewichen, Steiss nach rechts oben. Introitus vag. eng. Starkes Vorspringen der Sitzbeinstacheln. Kreuzbein flach. Prom. nicht zu erreichen. Portio steht ganz nach hinten. Muttermund noch nicht eröffnet. Durch passende Lagerung wird erzielt, dass nach einigen Stunden der Kopf beweglich über den Beckeneingang getreten war. Nach weiterem Fruchtwasserabfluss und sich steigernder Wehenthätigkeit wurde derselbe fester auf dem Eingang fixirt und war nach 4 weiteren Stunden bis über die Spinalebene getreten. Der Muttermund war inzwischen völlig erweitert, aber es gelang nun den kräftigen Wehen nicht, den Kopf weiter vorwärts zu treiben. Es wurde 1 Stunde später mit Rücksicht auf die Erschöpfung der Mutter „ein Zangenversuch gemacht, welcher über Erwarten günstig ausging. Unter vorsichtigen, aber langsamen kräftigen Tractionen liess sich der Kopf, wie es schien, unter gleichzeitigem Nachgeben der Sitzbeine, durch die enge Passage hindurchleiten". Obwohl der Kindsschädel bedeutend comprimirt war, gedieh das Kind. Es war 49 cm lang, wog 2590 g. Bip. 7,75. Bit. 7,01. Subocc. brg. 8. Mentoocc. 13,2. Fr. occ. 10. Umfang 31/29. (Es handelte sich also ausser der wahrscheinlichen Beweglichkeit der Beckengelenke um einen kleinen, gut configurablen Kindsschädel.) Wochenbett normal. Verletzungen sind nicht erwähnt.

5. Fall (Ludwig, Centralbl. f. Gyn. 1895. No. 20 wird ausführlich beschrieben werden).

6. Fall (Ludwig, l. c.).

28jähr. Ipara, 145 cm lang. Pat. hatte spät gehen gelernt. Im Alter von 6 Jahren wurde sie wegen eines schmerzhaften Processes der Lendenwirbelsäule ambulant in der Klinik Billroth's behandelt. Darauf war sie 2 Jahre an beiden Beinen gelähmt, wurde dann davon völlig geheilt. Schwangerschaft o. B. Starker Hängebauch.

Status: Keine Merkmale von Rhachitis. Oberkörper im Vergleich zu den Beinen auffallend kurz. Die Hände reichen in aufrechter Stellung bis zur Mitte der Oberschenkel (soll wohl heissen Unterschenkel) herab. Kyphosis lumbosakralis vom 2. v. l. bis zum Os. sacr., starke Lordosis lumbodorsalis. Keine Skoliose. Die untersten Rippen liegen fast den Cristae auf; dadurch fassförmiger, in das Becken hineingesunkener Thorax.

Sp. 24. Cr. 29. Tr. 32. C. ext. 21. Dist. sp. il. post. sup. 6,5. Dist. tub. 6. Conj. d. Ausg. 9,5. Neigung der C. ext. 24° 28'. Hintere Kreuzbeinfläche breit, Vulva steht stark nach vorn. Die l. Lin. innom. springt in der Gegend des Acetabulum stark winklig nach innen vor, bildet fast einen Stachel. R. Lin. inn. verläuft gestreckter als normal. Das Prom. ist nach hinten gesunken, die unteren Kreuzwirbel sind

Digitized by Google

der Symphyse genähert. Die horizontalen Schambeinäste verlaufen schnabelförmig nach vorn. Also stellt die Form des Beckeneingangs ein Längsoval dar, dessen linke Contour einen scharf einspringenden Winkel besitzt. Dazu war noch an der hinteren Fläche der Symphyse ein knochenharter, mandelgrosser, unbeweglicher, sehr schmerzhafter Tumor vorhanden (chron. Periostitis). II. Schädellage, Kind klein, Kopf ballotirend über dem Eingang. Spärliche Wehen. Herztöne gut. Portio verstrichen, Muttermund für einen Finger durchgängig. — Die starke Verengerung des Beckenausganges hätte eine Entbindung durch Kraniotomie wohl zugelassen, diese wäre aber wegen des entzündlichen Symphysentumors wohl gefährlicher gewesen, als die Sectio caesarea, welche thatsächlich mit beiderseitig gutem Erfolg ausgeführt wurde. Kind 45,5 cm, 2240 g.

7. Fall (Perlis, cit. von Neugebauer, Monatsschrift f. Geb. u. Gyn. Bd. I. S. 658).

40jähr. IIIpara, 133 cm lang. Kyphosis lumbosacralis traumatischen Ursprungs. Die beiden ersten Entbindungen durch Perforation und Kranioklasie beendet. In der 3. Schwangerschaft Sectio caesarea vorgeschlagen. 2 Stunden nach dem Wehenbeginn Blasensprung, $^1/_2$ Stunde später Uterusruptur constatirt. Frucht in der Bauchhöhle neben dem hartcontrahirten entleerten Uterus. $1^1/_2$ Stunden nach der Ruptur Laparotomie. Todte Frucht. Placenta in der Bauchhöhle. Corp. ut. gut contrahirt, nicht blutend. Breiter Querriss in der hinteren Wand des Uterinsegments an der Stelle des Contractionsringes. Unteres Uterinsegment hat stark verdünnte Wandungen. Elastische Ligatur unterhalb des Risses. Amputatio utero-ovarica. Stumpfbedeckung mit Peritoneum, Versenkung, Kochsalzinfusion, Campher. Vom 5.—9. Tage leichtes Fieber, übelriechender Ausfluss. Nach 1 Monat Pat. geheilt entlassen.

8. Fall (Eigener Fall). A. B. J.-No. 520. 1895.

31jähr. VIpara.. Anamnese: Pat. hat erst mit 2 Jahren laufen gelernt. Vom 13. Lebensjahre ab hat Pat. schwer arbeiten und heben müssen. Sie selbst hat ihre Kyphose nie bemerkt. Die ersten 4 Entbindungen verliefen anscheinend spontan bei Fusslage, Steisslage und Schädellage. Bei der 5. Geburt wurde „wegen Wehenschwäche“ bei II. Schädellage die Zange angelegt. 6. Geburt: Status: 140 cm lang, Entfernung des Troch. vom Boden 70. Kyphosis sacralis. Sp. 25,25. Cr. 27. Tr. 29,5. C. ext. 18,75. Dist. sp. il. post. sup. 8,5. L. schr. D. 20,5, r. 20.

Sp. il. ant. sup. bis Tub. rechts 17,25.
Cr. il. bis Tub. rechts 20.
Sp. il. ant. sup. bis Tub. links 16,75.
Cr. il. bis Tub. links 20.
L. Sp. il. ant. sup. bis rechte Tub.
R. Sp. il. ant. sup. bis linke Tub. } 22.
C. diag. 11. C. v. 9,5—10.
A. G. E. 11,75. A. G. A. 6,25.
D. tub. (8,0 + 1,0) = 9,0.
Entf. d. D. tub. v. Lig. arc. 5,4.
Entf. d. D. tub. v. d. Kreuzbeinsp. 10,1.
Winkel zw. d. aufst. Sitzbeinästen: 67°.

Digitized by Google

Es bestand beim Eintritt der Pat. in den Kreisssaal eine 2. vollkommene Fusslage. Die Geburt schritt ziemlich rasch vorwärts; als das Kind bis zum Nabel geboren war, wurde es wegen Sinken des Nabelschnurpulses extrahirt. Es gelang dabei die Lösung des hinteren linken Armes nicht. Deshalb wurde erst der vordere rechte gelöst, was auffallend leicht war. Entwickelung des Kopfes durch den Wigand-Martin'schen Handgriff war leicht; besonders bestanden im Ausgang gar keine Schwierigkeiten — aber es handelte sich auch um einen gut configurablen Kindskopf. Das Kind, ein Mädchen, kam leicht asphyktisch, wurde wieder belebt, Länge 49 cm, Gewicht 2800 g. Bip. 8,5. Bit. 7,75. Fr. occ. 11. M. occ. 12. Subocc. brg. 9. Subocc. fr. 10. Per. fr. occ. 33. Per. subocc. fr. 31. Grosse Font. 3,5 : 2,5. Kl. Font. 2 : 1,5. Pfeilnaht 8—12 mm breit. Coronarnaht 3 mm. Lambdanaht 8 mm. Stirnnaht 3 mm. Die 1. Geburtsperiode hatte 8 Std. 30 Min., die 2. 2 Std. 40 Min. gedauert. Placenta kam nach 20 Min. spontan. Stärkere Blutung aus einem Cervixriss. Im Wochenbett einmal geringe Temperatursteigerung.

Fall 74. Treub (Recherches sur le bassin cyphotique) nach dem Original.

42jähr. Ipara. Mit 2 Jahren Fall und angebliche Fractur der Wirbelsäule. Lange Zeit im Bett. Bis zum 10. Jahre will Pat. sehr krumm gegangen sein, dann habe sich das spontan gebessert. Ausserdem linksseitiger Pes equinus. Orthopäd. Apparat während eines Jahres getragen. Im 23. Jahre Tenotomie, Heilung. — Lumbosacralkyphose. Gibbus über dem 3. Lumbalwirbel. Darüber sehr geringe Lordose bis zum 10. Brustwirbel; von da ab Wirbelsäule gestreckt. Nach unten fast gerade Linie der Proc. spinosi bis zur Kreuzbeinspitze. Thorax nicht besonders nach vorn geneigt, doch lagen die 10. Rippen auf den Cristae auf. Starker Hängebauch. Glutaeen sehr abgeplattet. Symphyse fast vertical. Die Fingerspitzen reichen bis 4 cm unter die Kniescheiben. Pat. ist 148 cm lang. Becken: Sp. 25—25,5. Cr. 29,5 bis 30. Tr. 31,5. C. ext. 20,5. Sp. il. post. sup. 7. Dist. der stark nach innen vorspringenden Sp. isch. 5,75. Dist. tub. 6,5. I. C. E. 9,5 (von der Art. zw. I. u. II. v. cocc. zur Symph.). Proc. spin. lumb. V. 1,5 cm über der Linie der Sp. il. post. sup. Prom. nicht zu erreichen. Besonders wegen der stark nach innen vorspringenden Spinae ischii wurde, um grosse Verletzungen zu vermeiden, die Sectio caesarea beschlossen und wenige Tage vor dem Geburtstermin ausgeführt, also ohne dass Wehen vorhanden waren. (Treub hat später mit diesem von Bar empfohlenen Verfahren noch einen Misserfolg gehabt und wartet nun auch Wehen ab.) Elast. Ligatur. Dehnung des Collums ging von oben leicht mit zwei Fingern. Ausschabung der Decidua mit der Curette. Durchführen eines Jodoformgazestreifens in die Vagina. 8fache Silber-, 10—12 seroseröse Seidennähte. Nach der Abnahme des Schlauches füllt sich der Uterus sofort mit Blut und contrahirte sich trotz Massage nicht. Es musste nach nochmaliger Anlegung des Schlauches die Amputatio uteri gemacht werden. Intraperitoneale Stielbehandlung. Puls nach der Operation kaum zu fühlen. Campher. Aether. Tod am 5. Tage.

Section: Geringe Peritonitis; starke Magenblutung. Die Körper des III. Lendenwirbels bis zum II. Kreuzwirbel sind ganz oder theilweise zerstört. Ankylose beider Ileosacralgelenke. Kind lebt, 50 cm, 3095 g.

Digitized by Google

Zum Schluss sei es mir gestattet, das Resultat eines Leichenversuchs zu geben. Es wurde bei der Leiche einer 43jähr. I. para, welche an Nephritis 48 Stunden p. p. zu Grunde ging, 8 Stunden p. mort. die Symphyse durchtrennt.

Das Becken hatte an der Lebenden folgende Maasse: Sp. 27, Cr. 30, C. e. 20. An der Leiche wurde bei herausgenommenen Genitalien gemessen:

Dist. tub. isch. 9 cm.

Nach der Symphysentrennung betrug bei 5 cm Distanz der Symphysenenden die Dist. tub. 12,5 (+ 3,5) bei 6 cm Dist. der Symphysenenden Dist. tub. 13,5 (+ 4,5).

Digitized by Google

Aus der gynäkologischen Klinik zu Basel.

Sarkom, Carcinom, Myom und Schleimpolypen an ein- und demselben Uterus.

Von

Dr. **E. Niebergall,**

Volontärarzt der Klinik.

(Mit 5 Abbildungen auf Tafel I u. II.)

Obwohl hinlänglich bekannt ist, dass der Uterus durch die Häufigkeit und Mannigfaltigkeit seiner Geschwulstformen unter den Organen des Körpers eine bevorzugte Stellung einnimmt, dürfte doch die im Folgenden zu beschreibende Combination von Neubildungen als eine grosse Seltenheit, vielleicht sogar als ein Unicum dastehen und deshalb ihre Veröffentlichung gestattet sein.

Am 5. November 1894 wurde in der Basler Frauenklinik eine 62 Jahre alte Ww. Frau V. W.-B. aufgenommen. Die Anamnese ergab Folgendes: Eltern beide im hohen Alter gestorben, 6 Geschwister leben, sind gesund. Ausser häufigen Anfällen von Ischias hat Pat. keine schweren Krankheiten durchgemacht; dagegen will sie immer etwas schwächlich und bleichsüchtig gewesen sein. Die mit 13 Jahren eingetretenen Menses waren meist anteponirend, dreiwöchentlich, 3—8tägig, stark, mit Kreuzschmerzen, besonders am ersten und zweiten Tage. Trotz langjähriger Ehe war eine Conception nie eingetreten.

Ihre Beschwerden datirt Pat. vom März 1894. Nachdem nämlich im Jahre 1885 die Menopause im 53. Lebensjahre eingetreten war, stellten sich zu der genannten Zeit plötzlich ohne besonderen Anlass wieder heftige Schmerzen ein, ähnlich wie diejenigen waren, welche Pat. früher bei Eintritt der Menses hatte. Kurz darauf folgten unregelmässige Blutungen, bald ein-, bald mehrtägig, in der Zwischenzeit Abgang von schleimig-wässerigem Fluor. Seit einigen Wochen dauern die Blutungen an und sind besonders am Tage und bei Bewegung sehr stark. Pat.

Digitized by Google

will trotzdem in letzter Zeit nicht stark abgemagert sein. Appetit gut, Stuhl meist angehalten, Diurese in Ordnung.

Die Aufnahme ergiebt Folgendes: Etwas anämische, aber nicht kachektisch aussehende Kranke. Keine besondere Abmagerung.

Herz- und Lungenbefund normal. Brüste schlecht entwickelt, atrophisch. Abdomen weich, nirgends druckempfindlich.

Vulva geschlossen, Hymen dehnbar, aber erhalten. Vagina sehr eng, glatt, überall normale Oberfläche. Portio in der Führungslinie, konisch; Os externum eine kleine, feine Oeffnung, kaum für die Sonde durchgängig.

Corpus uteri in Anteflexio II vergrössert (ca. faustgross), hart, nicht druckempfindlich. Parametrien und Douglas frei. Tuben und Ovarien ohne Besonderes. Im Urin kein Eiweiss, kein Zucker.

Diagnose: Carcinoma corporis uteri.

Am 7. November wurde durch Herrn Prof. Bumm zur Sicherung der Diagnose eine Probeausschabung vorgenommen.

Die durch Herrn Prof. Roth vorgenommene mikroskopische Untersuchung weist Zottenkrebs nach. Die ausgeschabten Massen, vermischt mit weisslichen, derben Klümpchen, bestehen aus baumartigen kurzen Zotten mit dickem Epithelmantel. In den derben Klümpchen finden sich Plattenzellen und grosse, kolbige Zellen, eingeschlossen in bindegewebige Maschen. Einzelne Flocken bestehen ganz aus dichtgedrängten, meist von der Kante gesehenen, in Verfettung begriffenen Plattenzellen. Zuweilen sieht man auch sehr grosse, nicht verhornte Elemente mit unvollkommen concentrischer Schichtung.

Während nun die Frau zur Operation (Totalexstirpation des Uterus per vaginam) vorbereitet wurde, fand sich am 9. November, 2 Tage nach der Ausschabung, in der Vulva eine geschwulstartige Masse, die am Morgen unter wehenartigen Schmerzen und starker Blutung spontan aus dem Uterus ausgestossen worden war, und welche mit ihrem oberen Ende noch bis in die Cervix hinaufreichte. Dieselbe konnte leicht manuell entfernt werden. Seit der Ausstossung dieses Tumors nur noch geringe Blutung und keine Schmerzen mehr.

Die ungefähr gänseeigrosse Geschwulst zeigt eine lappige Oberfläche, ist dunkelbraunroth und erinnert in ihrer Consistenz an diejenige der Leber. Die Schnittfläche ist glatt. Der Tumor wird, in Alkohol aufbewahrt, in das pathologische Institut geschickt. Nach der von dort erhaltenen Mittheilung handelt es sich „um ein sehr gefässreiches Sarkom, vorwiegend zusammengesetzt aus grossen und kleinen Spindelzellen in faseriger Grundsubstanz, daneben Netz- und Rundzellen; starke Fettdegeneration der zelligen Elemente."

„Die Geschwulst zeigt eine andere histologische Zusammensetzung als die aus dem Uterus derselben Frau stammenden Gewebsfetzen, und es dürfte also hier eine Combination von Sarkom und Carcinom vorliegen."

Am 30. November wurde die Totalexstirpation des Uterus vorgenommen, der jetzt ungefähr die Grösse und die Form des normalen Organes hatte. Die Operation selbst war etwas erschwert durch die Enge des Introitus und der atrophischen Scheide. Durch zwei tiefe Scheidendammincisionen wurde Platz geschafft.

Die Reconvalescenz wurde durch eine Phlebitis verzögert.

Digitized by Google

Beim Austritt ergab sich folgender Befund: Allgemeines Aussehen und Allgemeinbefinden sehr gut; an Stelle der Portio eine schön granulirende Wundfläche. Nirgends eine Resistenz zu fühlen. Inguinaldrüsen nicht geschwollen.

Der exstirpirte Uterus wurde in Alkohol aufbewahrt, und es zeigte sich, dass „die einige Tage zuvor als Plattenzellenkrebs diagnosticirten ausgekratzten Massen herstammen aus einem der oberen Winkel des Uterus, wo sich eine haselnussgrosse, fast die ganze Dicke des Uterus durchsetzende Krebsgeschwulst findet. Im anderen Winkel ein kleiner Polyp, im Beginneder Pars cervicalis ein kleiner Blasen polyp.

Ein sicherer Ausgangspunkt für den ausgestossenen Tumor ist bis jetzt nicht gefunden, vermuthlich sass er ganz nahe dem Carcinom, da er an einzelnen Stellen, ähnlich wie das Carcinom, zottige Beschaffenheit zeigt."

Dieser gewiss auffallende Befund liess es wünschenswerth erscheinen, das Verhältniss zwischen dem spontan ausgestossenen Sarcom und dem Corpuscarcinom und namentlich den Ausgangspunkt des ersteren genauer zu untersuchen. Das Material wurde mir vom Herrn Prof. Bumm zur Bearbeitung gütigst überlassen. Die Untersuchungen wurden vorgenommen in dem pathologischen Institute des Herrn Prof. Roth, dem ich für die Erlaubniss hierzu auch an dieser Stelle meinen besten Dank sage.

Der per vaginam exstirpirte Uterus misst (am Spirituspräparate) in seiner grössten Länge 7 cm, wovon 3 cm auf die Cervix, auf die übrige Partie (Os internum bis Fundus) 4 cm fallen. Grösste Breite des aufgeschnittenen und auseinandergeklappten Präparates 5,7 cm. Dicke der vorderen Wand 1,7 cm. Die Gestalt ist diejenige des normalen Uterus, die Serosa überall vollständig erhalten. Die Uterushöhle ist etwas erweitert; die Oberfläche grösstentheils glatt. Die Schleimhaut bietet, ausser den unten besonders erwähnten Partien, makroskopisch und mikroskopisch normale Verhältnisse.

Im Inneren des Uterus finden wir folgende pathologische Veränderungen:

Von der hinteren Wand, im oberen Theil des Cervicalcanals, nimmt eine erbsengrosse, kurz gestielte Geschwulst ihren Ursprung, auf dem Durchschnitt zeigt sie eine grauweisse Schnittfläche. Mikroskopisch erweist sich dieselbe als ein Schleimpolyp. (Oberfläche mit gut erhaltenem Cylinderepithel, Durchschnitt mit zahlreichen erweiterten, mit Cylinderepithel ausgekleideten Drüsen. Daneben Schläuche und Hohlräume, deren Innenfläche ebenfalls mit Cylinderepithel ausgekleidet ist, in den grösseren Räumen schleimiger Inhalt.)

In der rechten Tubenecke eine etwa linsengrosse, polypenartig gestielte Geschwulst mit glatter Oberfläche und braunrothem Durchschnitt. Mikroskopisch finden wir oberflächliches Cylinderepithel, ein bindegewebiges Stroma mit vereinzelten eingelagerten, erweiterten Drüsenschläuchen; wir haben also einen Schleimhautpolyp vor uns.

Digitized by Google

Etwas nach innen von diesem Schleimhautpolyp, an der hinteren Wand, sieht man einen kleinen, erbsengrosen, halbkugeligen Buckel, mit breiter Basis, glatter Oberfläche und gelbweisser Schnittfläche, überzogen von normaler Schleimhaut. Die Hauptmasse dieser Geschwulst besteht aus sich kreuzenden Muskelfaserbündeln. An der Oberfläche ein Schleimhautüberzug mit theilweise defekter Epithelbekleidung und spärlichen Drüsen: also ein submucöses Myom.

In der linken Tubenecke sitzt, hauptsächlich von der hinteren Uteruswand ausgehend, aber auch auf die obere und äussere Wand übergreifend, eine haselnussgrosse Prominenz mit zottiger Oberfläche. Beim Einschneiden erweist sich dieselbe als pflaumengrosse, auf dem Durchschnitt gelb-weisse, zerklüftete, blättrig-poröse Geschwulst, deren Massen in die Uteruswand eindringen und die Muskulatur auf eine Dicke von 4 mm verdrängen. Doch haben wir keine scharfe Grenze zwischen krankem und gesundem Gewebe, sondern einzelne Fortsätze der Neubildung dringen in die darunter liegende Muskulatur ein. Die Dicke der hinteren gesunden Uteruswand beträgt 1,6 cm.

Mikroskopischer Befund: Einzelne Proben von der zottigen Oberfläche der Geschwulst ergeben baumartig verästelte, zellreiche, gefässhaltige papilläre Excrescenzen, bedeckt mit einer, meist aber mehreren Schichten von keulenförmigen und platten Zellen mit grossem, schön tingirten Kern und Kernkörperchen. Die schwammigen tiefen Geschwulstmassen setzen sich zusammen aus einem Gerüst von faserigen Balken, in deren Maschen Nester und Zapfen dicht gedrängter grosser polymorpher Zellen liegen. Das Balkengerüst wird grösstentheils aus glatten Muskelfasern gebildet, in einigen Balken herrscht lockeres, faseriges Bindegewebe vor. Da und dort finden sich herdweise kleine Rundzellen.

An Schnittpräparaten (Härtung in Alkohol, Einbettung in Photoxylin, Färbung mit Hämatoxylin; die Muskelkerne der Stromabalken sowohl, als die Epithelzellen färben sich sehr leicht) sieht man, dass sich die Epithelzapfen tief in die Muskulatur einschieben und bald schlauchartige, bald klumpige Haufen von Zellen bilden, die an der Peripherie oval, pallisadenförmig, im Innern vieleckig, abgeplattet bis rundlich erscheinen, mitunter eine undeutlich zwiebelartige Schichtung aufweisend. Die Neubildung bietet uns also das typische Bild eines Carcinoma epitheliale papillare.

Die Schleimhaut lässt bis ca. 4 mm unterhalb und 2 mm rechts seitlich von der carcinomatösen Stelle eine rauhe fetzige Beschaffenheit erkennen. Bei der mikroskopischen Untersuchung kann man von der Schleimhaut an dieser Stelle nichts mehr nachweisen. Drüsige Bildungen fehlen vollständig. Die vorstehenden Fetzen bestehen grösstentheils aus Bündeln von glatten Muskelfasern. Dazwischen werden an mehreren Stellen Züge von grosskernigen Spindelzellen beobachtet. Daneben finden sich einzelne Partien, wo lockeres, faseriges Bindegewebe vorherrscht mit eingestreuten, grosskernigen, kurzen, dicken spindelförmigen Zellen. Zwischen den Muskelzügen und in den bindegewebigen Partien häufig bald vereinzelte, bald herdweise angeordnete Rundzellen.

Eine ähnliche makroskopische und mikroskopische Beschaffenheit zeigt sich an einer unmittelbar über dem Os internum rechts an der hinteren Wand gelegenen Stelle von circa Linsengrösse. Diese leicht erhabene, etwas fetzige Partie ist auf dem Durchschnitt braunroth ver-

Digitized by Google

färbt bis auf eine Tiefe von 3 mm. An senkrechten Schnitten, welche dieser Stelle entnommen sind, sieht man schon makroskopisch eine hellere Partie, weniger stark gefärbt als das seitliche Gewebe, welche von der Oberfläche in die Tiefe dringt. Unter dem Mikroskop findet sich hier lockeres Bindegewebe, darin eingelagert spindelförmige und sternförmige Zellen, sowie spärliche, meist verzerrte Drüsenschläuche, dünnwandige Gefässe und Häufchen von gelbbräunlichem Pigment. In der Umgebung besser erhaltene und zum Theil erweiterte Drüsen, dazwischen Züge glatter Muskulatur, theilweise vermischt mit spindligen Zellen.

Soweit die Verhältnisse am Uterus: Im Cervicalcanal ein Blasenpolyp. In der rechten Tubenecke ein Schleimhautpolyp; dicht davor ein submucöses Myom. In der linken Tubenecke ein Zottenkrebs. Unterhalb dieses letzteren und an einer über dem Os internum und an der hinteren Wand liegenden Stelle die Schleimhaut defekt und das blossliegende Gewebe reich an Spindelzellen.

Der spontan aus dem Uterus ausgestossene Tumor (in absolutem Alkohol aufbewahrt) hat eine längliche, ungefähr milzförmige Gestalt und ist auf der einen Hälfte etwas abgeflacht. Die Grössenverhältnisse, am Spirituspräparate gemessen, betragen: Länge 8,2 cm, Breite 5,6 cm, Höhe 4,3 cm. Er ist von braunrother, leberähnlicher Farbe und weicher Consistenz. Die Oberfläche ist glatt, wie von einer Membran überzogen, gelappt, an der Basis und zwischen einzelnen Lappen finden sich zottige Excrescenzen. Auf dem Durchschnitte ist die Geschwulst glatt, stellenweise etwas faserig, und lässt an einigen Partien Spalträume und bis federkieldicke Canäle erkennen. Die Farbe auf dem Durchschnitt ist braunroth und gelbweiss gefleckt. Die abgeflachte Seite wird in der Mitte durch eine tiefe Querfurche getheilt in eine vordere, wallnussgrosse, eher compakte Partie und eine hintere gänseeigrosse, mehr zerklüftete Partie. Die Lappen dieser letzteren sind hanfkorn- bis nussgross und meistens gestielt. In der Tiefe der Querfurche und zwischen einzelnen Lappen finden sich die schon oben erwähnten papillären Excrescenzen, die in ihrem Aussehen an Chorionzotten erinnern.

Mikroskopischer Befund: Die oberste Schicht zeigt ein parallel der Oberfläche angeordnetes dichtes, faseriges Gewebe bis zu einer Tiefe von 0,03—0,1 mm mit vorwiegend kleinen, aber auch einzelnen grösseren rundlichen und spindelförmigen Zellen und spärlichen Gefässlücken. Nach der Tiefe zu treten zahlreiche, zum Theil mit rothen Blutkörperchen gefüllte, dünnwandige Gefässräume mit Endothel auf, getrennt durch breitere oder schmälere Züge von zellreichem, faserigem Gewebe, die Zellen meist spindelförmig, bisweilen in dichtgedrängten Büscheln angeordnet, daneben zahlreiche runde und mehrfach sternförmige Zellen. Stellenweise sind die Bluträume so dicht gedrängt, mit Fibrin und Blutkörperchen angefüllt, dass sie an cavernöses Gewebe erinnern. Das Zwischengewebe ist hier äusserst spärlich mit Spindel- und Netzzellen. Da und dort liegt das Blut auch ausserhalb der Gefässe.

Auch in den mittleren Partien ist der Tumor äusserst reich an stark gefüllten Gefässen. Jedoch ist der Gefässreichthum nicht überall der gleiche, stellenweise überwiegt das eigentliche Geschwulstgewebe, vorzugsweise bestehend aus kleinen und grossen spindligen Zellen, eingelagert in faserige Grundsubstanz. Die Zellen liegen häufig büschelweise dicht bei einander, vielfach kommen Querschnitte durch zellenartige, mehrkernige Protoplasmahaufen zur Ansicht. Daneben einzelne

Digitized by Google

oder bündelweise beisammenliegende glatte Muskelfasern. Viele der Kerne nehmen den Farbstoff nur schwach an, einzelne färben sich gar nicht damit.

Am frischen Präparate war stellenweise hochgradige Fettdegeneration an zahlreichen Zellen zu beobachten; das Fett lag zum Theil in grossen Tropfen vor.

Am gehärteten Präparate war davon gar nichts zu sehen, die Probe mit Ueberosmiumsäure ergab ein negatives Resultat.

Die schon bei der makroskopischen Beschreibung erwähnten zottigen Auswüchse an der Oberfläche der Geschwulst bestehen aus dendritisch verzweigten oder warzigen Strängen. Diese setzen sich zusammen aus einem an Rund- und Spindelzellen reichen Gewebe, durchzogen von weiten, gewundenen und dünnwandigen Gefässen. Dieselbe Zusammensetzung zeigen auch die sehr zahlreichen kürzeren oder längeren, meist kolbig angeschwollenen Seitenzweige. Ein continuirlicher Epithelüberzug ist nicht nachweisbar, doch finden sich zwischen den einzelnen Papillen da und dort Häufchen von cylindrischen Zellen. Die Zotten gehen ohne scharfe Grenze unmittelbar in das Geschwulstgewebe über.

Nach diesem mikroskopischen Befund dürfen wir den Tumor wohl als ein Fibrosarcoma reticulo-cellulare polyposum bezeichnen.

Es handelt sich demnach in unserem Falle um zwei histologisch ganz verschiedene Geschwulstformen, die eine zeigt den Habitus eines Carcinoma epitheliale papillare, die andere denjenigen eines Fibrosarcoma reticulo-cellulare polyposum.

In dem Carcinom sind sarkomatöse Partien nicht nachweisbar, andererseits finden sich ebensowenig carcinomatöse Stellen in dem Sarkom. Es handelt sich also hier offenbar um das Nebeneinandervorkommen von zwei verschiedenen Geschwulstformen — Carcinom und Sarkom. Die Ursprungsstelle des Sarkoms lässt sich mit Sicherheit an dem in Alcohol aufbewahrten Präparate nicht nachweisen. An keiner Stelle der Uterusschleimhaut wurde ein dem Habitus der ausgestossenen Geschwulst entsprechender Bau gefunden. Am wahrscheinlichsten ist es, dass eine der beiden Stellen, wo die Schleimhaut defect und das blosliegende Gewebe reich an Spindelzellen ist, den Ausgangspunkt gebildet habe.

Ein Nebeneinandervorkommen von Carcinom und Sarkom des Uteruskörpers ist in der vorhandenen Literatur in solcher Deutlichlichkeit meines Erachtens nirgends beschrieben. Denn selbst der Fall Rabl-Rückhardt's[1]), bei dem ähnlich wie in unserem Fall ein oder vielmehr zweimal ein Tumor spontan aus dem Uterus aus-

1) Rabl-Rückhardt, Berliner Beiträge zur Geburtshilfe u. Gynäkologie. Bd. I. 1872.

Digitized by Google

gestossen wurde, zeigt uns nicht ein gleichzeitiges Vorkommen von Carcinom und Sarkom, sondern eher eine Combination beider Geschwulstarten. Denn während in dem ausgestossenen Tumor der Hauptbestandtheil nach der Schilderung sich als Rundzellensarkom erweist, fand sich an einigen wenigen Stellen krebsige Entwicklung. Auf der anderen Seite setzte sich die der Innenwand des Uterus anhaftende Geschwulstmasse fast ausschliesslich zusammen aus epithelialen Elementen, während wiederum die tieferen und festeren Partien in Wasser ausgeschüttelt und ausgepinselt spärliche, schmale in verschiedenen Richtungen verlaufende Züge eines festeren Gewebes zeigten, das nach seiner mehr kleinzelligen Beschaffenheit und Zwischensubstanz einen mehr sarkomatösen Charakter trug.

. Die übrigen mitgetheilten Fälle von Sarkocarcinomen von Kuhnert[1]), Keller[2]), Rosenstein[3]) scheinen nach v. Kahlden's Kritik in seiner ausführlichen Zusammenstellung über „Das Sarkom des Uterus“[4]) die ersten 2 ein Carcinom, der letzte ein Sarkom gewesen zu sein.

In einer kürzlich erschienen Inauguraldissertation von Riederer[5]) wird ein Fall von Schleimhautsarkom des Uterus beschrieben, in dessen einem Geschwulstknoten sich „zerstreute Inseln von Plattenepithelien fanden, die Formen und Zusammensetzung zeigten, wie wir sie sonst nur bei Carcinomen zu sehen gewohnt sind.“ Man könnte also hier wohl an eine Combination von Sarkom mit Carcinom denken, doch greift der Verf. zur Erklärung dieser Partien zu der Annahme einer Metaplasie d. h. einer Verdrängung des normalen Uterusepithels durch das Plattenepithel der Vagina und Umwachsung durch die Elemente des Sarkoms.

Die Fälle von Abel und Landau[6]), welche in einer Anzahl von Fällen neben einem Portiocarcinom die Uterusschleimhaut in

---

1) Kuhnert, Ueber Sarcoma uteri. Archiv f. Gynäkol. Bd. VI. 1874.

2) Keller, Zeitschr. f. Geb. u. Gynäkol. Bd. XX. 1890.

3) Rosenstein, Carcinosarcoma uteri bei einem Kinde von 2 Jahren. Virchow's Archiv. Bd. XCII.

4) v. Kahlden, Das Sarkom des Uterus. Ziegler's Beiträge zur pathologischen Anatomie. Bd. XIV. 1893.

5) Riederer, Anatomisch-histologische Untersuchung über einen Fall von Uterussarkom. I. Bd. Zürich 1893.

6) Abel und Landau, Ueber das Verhalten der Schleimhaut des Uteruskörpers bei Carcinom der Portio vagin. Dieses Arch. Bd. XXXV. 1889.

Digitized by Google

sarkomatöser Degeneration fanden, unterscheiden sich von dem unsrigen a priori durch den Sitz des Carcinoms, der bei ihnen sich in der Portio fand, während wir es mit einem ausgesprochenen Corpuscarcinom zu thun haben; ferner handelt es sich bei ihnen nur um sarkomatöse Veränderung der Schleimhaut, während in unserem Falle ein grosser sarkomatöser Tumor ausgestossen wurde.

Der Fall ist also, wie schon oben bemerkt, wohl der erste in der über das Uterussarkom bekannten Literatur, der als typisches Beispiel für das Nebeneinandervorkommen eines Carcinoms und Sarkoms des Uteruskörpers angeführt werden kann.

Was die klinischen Symptome in unserem Falle betrifft, so wird es natürlich unmöglich sein, zu sagen, welcher von den beiden krankhaften Veränderungen diese mehr zur Last fallen. Auffallend war nur, wie verhältnissmässig wohl sich die Kranke trotz ihrer Krankheit noch befand; denn ungeachtet der schon über ein halbes Jahr dauernden Beschwerden war sie nicht kachektisch, ihre Körperkräfte waren verhältnissmässig noch gut erhalten, jedenfalls ein für die zwei vorhandenen malignen Neubildungen seltenes Verhalten. Auch bei Abschluss dieser Arbeit, ein halbes Jahr nach der Operation, fühlte die Kranke sich wohl, Zeichen eines Recidives zeigten sich nirgends.

Digitized by Google

Fig. 1.

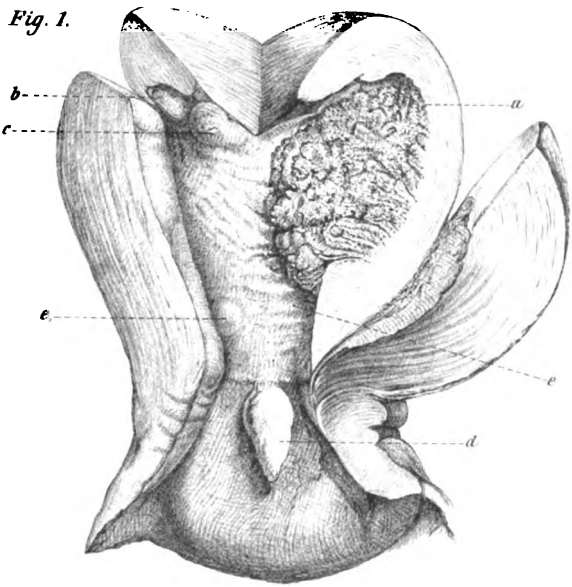

Fig. 2.

Digitized by Google

Digitized by Google

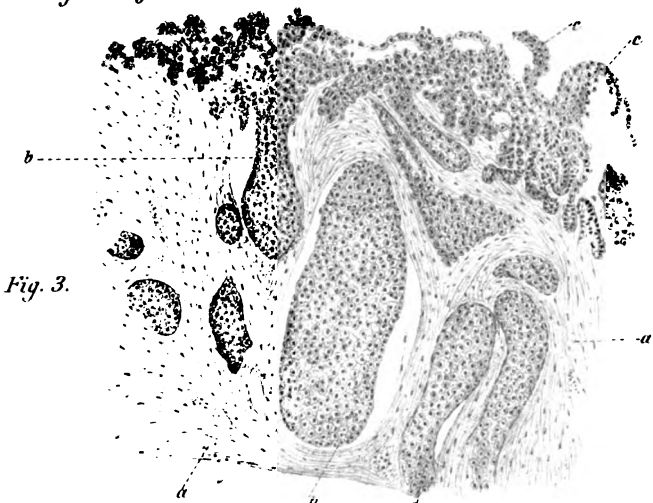

Fig. 3.

Fig. 4.



Fig. 5.

Digitized by Google

Digitized by Google

Erklärung der Abbildungen auf Tafel I und II.

Dieselben wurden von Herrn Cand. med. J. Heer gezeichnet.

Figur 1. Aufgeschnittener und auseinander geklappter Uterus.

- a Carcinom.
- b Schleimhautpolyp.
- c Submucöses Myom.
- d Schleimpolyp.
- e e Stelle mit defekter Schleimhaut und Spindelzellen, wahrscheinlich Ausgangspunkt des Sarkoms.

Figur 2. Das spontan ausgestossene Sarkom. (Natürliche Grösse.)

Figur 3. Schnittpräparat des Carcinoms.

- a Stroma.
- b Krebsnester und Krebszapfen.
- c Zotten.

Figur 4. Schnittpräparat von der Stelle mit defekter Schleimhaut und eingestreuten grossen Spindelzellen.

- a a Muskelgewebe.
- b b Drüsen.
- c c Lockeres Bindegewebe mit zum Theil grossen Spindelzellen.

Figur 5. Schnittpräparat des Sarkoms.

- a Bindegewebige Partie mit vielen Rund- und Spindelzellen.
- b Gefässreiche Partie des Sarkoms.

Digitized by Google

Aus der II. geburtshilflichen und gynäkologischen Klinik des Prof Dr. Wilhelm Tauffer zu Budapest.

Weitere Beiträge zur Lehre von der Osteomalacie.

9 klinische Fälle.

Von

Dr. **Siegfried Neumann,**

Assistenzarzt der Klinik.

Das Forschen nach dem pathologischen Wesen der puerperalen Osteomalacie einerseits, die therapeutischen Versuche zur Heilung dieser Krankheit andererseits, wie auch die Mittheilungen geheilter Fälle durch Kaiserschnitt und Castration, haben die Literatur dieser Frage in den letzten Jahren besonders umfangreich gestaltet.

Die auf das Wesen der Krankheit bezügliche Theorie Fehling's hat zahlreiche Gläubige gefunden und nach den vielen glänzenden Erfolgen der Castration ist es wahrhaftig schwierig, sich der Richtigkeit derselben zu verschliessen. Es fanden sich jedoch auch Forscher, die sich der neuen Lehre gegenüber skeptisch verhielten, einzelne leugnen sogar ganz entschieden die Richtigkeit derselben. Die Frage wurde fast in sämmtlichen gynäkologischen Versammlungen der letzten Jahre erörtert, doch ohne dass eine Verständigung bezüglich des Wesens der Krankheit erzielt werden konnte.

In Anwendung der therapeutischen Maassregeln sind die Meinungen viel einheitlicher, bezüglich der Indicationsstellung aber auch da noch sehr verschieden und nur die reichliche klinische Erfahrung wird es ermöglichen, diesen wichtigen Punkt, — die Heilung der Krankheit — auf richtige Weise zu lösen.

Ich glaube daher keine überflüssige Arbeit zu verrichten, wenn ich die an der II. geburtshülflichen und gynäkologischen Klinik

Digitized by Google

beobachteten und operirten Fälle von puerperaler Osteomalacie an dieser Stelle publicire, besonders aus dem Grunde, da wir infolge Mannigfaltigkeit der Krankheitsfälle die Frage selbst aus mehreren Gesichtspunkten beurtheilen können.

Bevor ich die Krankengeschichten beschreibe, sei es mir gestattet, der in der Frage in letzter Zeit aufgetauchten wichtigen Ansichten kurz zu gedenken.

Die Fehling'sche Theorie — in letzter Zeit von mehreren Seiten stark angegriffen, von ihrem Schöpfer aber erst kürzlich wieder (Fehling, Weitere Beiträge zur Lehre von der Osteomalacie. Dieses Archiv. Bd. 48.) in voller Integrität aufrechterhalten — besteht darin, dass die Osteomalacie eine durch die Erkrankung der Ovarien hervorgerufene Trophoneurose des Knochensystems wäre.

Petrone (2) hält als Ursache der Erkrankung die in dem Boden vorkommenden Mikroorganismen der Nitrification, die durch Winogradsky entdeckt wurden und die Petrone im Blute Osteomalacischer nachzuweisen wähnte. Zur Bekräftigung seiner Behauptung injicirte er die Reinculturen des Fermentes Hunden, infolge dessen die Thiere einer der Osteomalacie ähnlichen Krankheit verfielen. Auf Grund dieser Thatsachen leugnet dieser Forscher den Werth der Castration — als Operation — vollkommen und hält nur die bei der Castration in Anwendung kommende Chloroformnarkose als den Heilfactor, da das Chloroform die erwähnten Mikroorganismen zu vernichten vermag. Eine ähnliche Wirkung, wie dem Chloroform, schreibt er dem Chloralhydrate zu, nach dessen dreiwöchentlichem Gebrauch (täglich 2 g) er in einem Fall Genesung constatiren konnte.

Diese neue Lehre fand in Latzko (3) einen warmen Fürsprecher; derselbe hat in Wien ein verhältnissmässig sehr grosses Material gesammelt, und viele Patienten mit Phosphor (und nicht mit Chloral) geheilt, dessen Wirkung er im Sinne der Theorie von Petrone jener Eigenschaft des Phosphors zuschreibt, dass derselbe die Oxydation im Organismus herabzusetzen vermag.

Auch von Winckel ist anderer Meinung als Fehling; er hält den Zeitraum, nach welchem die Besserung nach der Castration eintritt, für viel zu kurz, als dass in den Knochen schon Veränderungen hätten erfolgen können; er bezieht vielmehr das Nachlassen der Schmerzhaftigkeit auf die Muskeln und das Periost, deren Sensibilität nach der Castration wesentlich nachlässt.

Digitized by Google

Nach Löhlein (4) lässt nach dem Kaiserschnitt, bezw. nach der Castration die Schmerzhaftigkeit aus dem Grunde so rasch nach, da in den Knochen und im Periost infolge des operativen Eingriffes eine Entleerung der Blutgefässe erfolgt und somit spricht er der Operation selbst jede specifische Wirkung ab; dieselbe unterscheidet sich nur graduell von gewissen auf den osteomalacischen Process gewiss auch sehr wirksamen Umständen, als die Beendigung der Geburt, stärkere Hautreize (Soolbäder) etc. Diese Umstände erklären auch, dass zuweilen die Schmerzen, die unmittelbar nach der Operation nachliessen, später wieder stärker wurden, wie dies ein Porrofall dieses Autors und ähnliche Erfahrungen anderer Forscher beweisen.

Derselbe Autor (5) beschäftigte sich auch eingehend mit der bakteriologischen Theorie und meint, dass, wenn auch die Wahrscheinlichkeit, dass bei der Osteomalacie osteolytische Mikroorganismen vorhanden wären, durch die klinische Erfahrung noch keineswegs bestätigt wird, so darf diese Möglichkeit trotzdem nicht ganz geleugnet werden, es müssen vielmehr die Forschungen auch nach dieser Richtung hin eifrig fortbetrieben werden. In diesem Sinne hat er bei Gelegenheit einer Laparotomie an einer Osteomalacischen ein Stückchen aus der Crista ilei excidirt und dasselbe bakteriologisch untersucht, ohne jedoch ein positives Resultat erzielt zu haben. Löhlein kann die Castration nicht als specifischen Heilfactor anerkennen; die unmittelbare Wirkung derselben beruhe, wie schon erwähnt, nur in der Entlastung der Blutgefässe, der Dauererfolg aber ist dem vollkommenen Ausbleiben der praemenstruellen und menstruellen Congestion zuzuschreiben.

Fehling (6) hält seine eigene Auffassung durch die Petronesche Theorie ganz und gar nicht gefährdet, da trotz der vielfachen Untersuchungen, die er selbst und auch viele andere Forscher gepflogen, weder im Blute, noch in den Ovarien Osteomalacischer pathogene Keime aufgefunden werden konnten. Auch bezüglich der therapeutischen Vorschläge Petrone's hat Fehling vielfache Versuche mit Chloralhydrat und der Chloroformnarkose angestellt, ohne jedoch die Resultate desselben bestätigen zu können.

Von ganz besonderem Interesse sind die haematologischen Studien Neusser's (7) bei osteomalacischen Frauen; er fand nämlich bei mehreren Kranken die eosinophilen Zellen des Blutes vermehrt; als einzige Ausnahme fand er bei einer 72jährigen Patientin mit schwerer Osteomalacie, nicht die eosinophilen Zellen

Digitized by Google

vermehrt, sondern die Myelocythen, als ebenfalls exquisite Knochenmarkselemente. Da diese Blutveränderungen unter normalen Verhältnissen nicht vorkommen, hält dieser Forscher das Vorhandensein dieser Knochenmarksbestandtheile im Blute für die Osteomalacie charakteristisch: jener Umstand aber, dass in gewissen Fällen die eosinophilen Zellen, in anderen wieder die Myelocythen überwiegen, bilde nur einen graduellen Unterschied. Und dass im Verlaufe der Osteomalacie klinisch wie pathologisch mehrere Stadien zu unterscheiden sind, dafür sprechen zahlreiche Beobachtungen. Vor allem ist es bekannt, dass die Ausscheidung der Phosphorsäure, des Kalkes und Magnesiums durch den Urin in den einzelnen Stadien der Erkrankung eine verschiedene ist, wie dies auch durch meine diesbezüglichen quantitativen Bestimmungen (8) bestätigt wird. Für die erwähnte Annahme spricht ferner die Ansicht Recklinghausen's, der die Osteomalacie als eine Knochenentzündung auffasst, und da die Entzündung mehrere Stadien unterscheiden lässt, so bildet dies auch eine Erklärung des verschiedenen Blutbefundes; je nachdem nämlich als die Hyperämie oder die Atrophie vorwiegt, wechselt auch die Quantität und Qualität der erwähnten regelwidrigen Blutbestandtheile. Uebrigens liefert Neusser auch einen positiven Beweis der Richtigkeit seiner Auffassung: er fand nämlich in einem Falle, dass nach der Castration, durch welche Heilung der Osteomalacie erfolgte, die Anzahl der vorhin in grosser Menge vorhanden gewesenen eosinophilen Zellen des Blutes wesentlich abnahm. — Durch diese wichtigen Beobachtungen wird auch jener geheimnissvolle Zusammenhang zwischen den Ovarien und der Erkrankung der Knochen verständlicher; höchstwahrscheinlich besteht derselbe eigentlich nicht zwischen den Ovarien und den Knochen, sondern zwischen den ersteren und dem Knochenmarke, woraus die Anwesenheit der Knochenmarkbestandtheile hervorgeht. — Auch Fehling (6), dessen Theorie durch die Neusser'schen Beobachtungen wesentlich unterstützt wird, hat ähnliche Untersuchungen angestellt, ohne jedoch die Resultate Neusser's bestätigen zu können. —

Chrobak (9) konnte auch keine charakteristischen Blutveränderungen nachweisen, trotzdem er in jedem Falle das Blut genau untersuchen lässt. Seine zahlreichen Erfahrungen auf diesem Gebiete haben ihm die verschiedensten Resultate ergeben, so dass er bezüglich des Wesens der Krankheit noch keine weitere Meinung gefasst hat. — Von besonderem Interesse ist der Späth'sche Fall

Digitized by Google

aus den 70er Jahren: es war ein Porro, jedoch wurden die Ovarien belassen und trotzdem genas die Kranke. — Der Autor stellt hier die Frage auf, ob in diesem Falle nicht etwa das Chloroform den Heilfactor bildete? oder aber, ob das Zurückbleiben der Ovarien in solchen Fällen darum ungefährlich ist, weil solche Eierstöcke nicht funktionsfähige Organe sind? Uebrigens veröffentlicht neuestens auch Guéniot einen Fall von schwerer Osteomalacie, bei dem der Kaiserschnitt mit Beibehaltung der Ovarien und Tuben ausgeführt wurde und die Patientin trotzdem genas; einen ganz ähnlichen Fall beschreibt auch Kleinwächter aus seiner Praxis. — Chrobak hat im Sinne der Petrone'schen Theorie auch mehrere Chloroformnarkosen ausgeführt, und auch die Chloralhydrattherapie versucht, jedoch ohne jedwedes Resultat; in ganz letzter Zeit aber hat er einen Fall beobachtet, wo nach zweimaliger Chloroformnarkose eine auffallende Linderung der Knochenschmerzen constatirt werden konnte, allerdings war in diesem Falle die Diagnose nicht ausser allem Zweifel. — Die Castration kann auch Chrobak nicht als einen unbedingt sicheren Heilfactor bezeichnen, da er diesbezüglich auch einen Misserfolg zu verzeichnen hat. Dieser, wie auch ein nach Porro nicht geheilter Fall, wurde der Phosphortherapie unterworfen und in beiden Fällen erfolgte Heilung, so dass auch diese Behandlungsweise als annehmbar bezeichnet werden muss.

Kleinwächter (10), der auch ein beträchtliches Material über die Heilung der Osteomalacie gesammelt hat, schliesst sich der Theorie Fehling's auch nicht unbedingt an, da die Trophoneurose der Knochen nicht nur durch die Entfernung der Ovarien geheilt werden kann, ebenso wie die Entfernung der Ovarien auf die Osteomalacie auch nicht immer heilsam wirkt; in vielen Fällen genügt schon das Aufhören der Schwangerschaft, um den Process zum Stillstand zu bringen, wie dies übrigens schon Schauta und viele andere Autoren hervorgehoben haben. Als beste Beweise dienen jedoch jene Fälle, bei denen nach dem klassischen Kaiserschnitt die Ovarien belassen wurden und die Patienten trotzdem genasen.

Orthmann (11) wirft die Frage auf, ob zwischen den Veränderungen der Ovarien und der breiten Mutterbänder — ihrer grossen Vascularisation — einerseits und der Knochenerkrankung andererseits wohl ein causaler Zusammenhang bestehe? Fehling, der in diesen Veränderungen eine gewichtige Stütze seiner Theorie erblickt, war der erste, der die Aufmerksamkeit der

Digitized by Google

Forscher auf dieselben lenkte. Orthmann schliesst sich auch dieser Meinung an und hält für die Ursache der Osteomalacie, ebenso wie Eisenhardt, die gesteigerte Funktion der Ovarien, der zufolge die Affluxion zu den Weichtheilen und Knochen des Beckens bedeutend zunimmt; hierzu kommt noch der geringere Gehalt des Blutes an Haemoglobin und die Abnahme der Alkalicität desselben, wodurch die Kalksalze leichter in Lösung gebracht werden.

von Winckel kann auch bezüglich der Blutgefässanomalien nicht den Standpunkt Fehling's einnehmen; er hält die in den Adnexis so oft vorkommenden Gefässerweiterungen in erster Reihe als die Folgen der in vielen Fällen gleichzeitig anwesenden Retroflexion und der durch dieselbe bedingten Adhäsionen. Unter 41 Fällen Orthmann's, die der Castration unterworfen wurden, wird die starke Vascularisation nur 8 mal erwähnt und von diesen 8 Fällen war 5 mal Retroflexion vorhanden; für die verbleibenden 3 Fälle giebt Orthmann zu, dass die grössere Vascularisation mit der Osteomalacie in causalem Zusammenhange gewesen sein konnte.

Kehrer (12) reiht die Osteomalacie unter die chronischen, endemischen Krankheiten (Lepra, Beri-beri), er hält dieselbe durch osteolytische Bakterien hervorgerufen.

Truzzi (13) sucht die Erklärung des Wesens der Osteomalacie in jenen wechselseitigen Beziehungen, welche zwischen den Lebenserscheinungen der genitalen Drüsen und der neurotrophischen Bewegung der Gewebe bestehen; er erwähnt viele Thatsachen, die geeignet erscheinen, die Heilwirkung der Castration auf Grund jener Veränderungen zu erklären, welche durch diese Verstümmelung des Organismus in der allgemeinen neurotrophischen Bewegung und hauptsächlich in den Ernährungsverhältnissen der Knochen und Muskeln hervorgerufen werden. Da jedoch die Wirkungsweise des Nervensystems auf den im Innern des Knochens vor sich gehenden Stoffwechsel noch nicht genügend bekannt ist, kann die Castration nur als ein durch die Erfahrung begründetes Heilmittel anerkannt werden, das jedoch auch einen entschieden rationellen Charakter besitzt, da durch dieselbe die Frau von der Schwangerschaft und von jenem schweren Tribut befreit wird, den ihr die Menstruation auferlegt. — Derselbe Autor giebt in einer neueren Arbeit einen kurzen Ueberblick über bakteriologische Studien, die er mit dem Blute Osteomalacischer ausgeführt hat; in einem Falle fand er staphylococcusartige Colonien auch dann noch, als die Patientin schon auf dem Wege der Besserung war. Den über die Fort-

Digitized by Google

setzung dieser gewiss sehr wichtigen Untersuchungen handelnden Bericht konnte ich trotz sorgfältigster Durchsicht der Literatur leider nicht auffinden.

Schauta (15) kann die bakteriologische Theorie, die durch die Castration selbst hinfällig wird, nicht annehmen.

Thorn (16) schliesst sich bezüglich des Wesens der Krankheit vollkommen der Meinung Fehling's an.

Endlich soll hier noch einer sehr interessanten Beobachtung Seeligmann's (17) Erwähnung geschehen. Derselbe bestimmte bei einer osteomalacischen Schwangeren, bei der später der Porro ausgeführt wurde, mehreremal den Hämoglobingehalt und die Zahl der rothen Blutkörperchen des Blutes und fand im Verhältnisse zur Besserung des Krankheitsprocesses die beiden consequent erhöht; der Hämoglobingehalt, der zur Zeit der Operation 41 pCt. betrug hob sich auf 49 pCt., ja bis 72 pCt., wobei die Zahl der weissen Blutkörperchen wesentlich abnahm. Auf Grund dieser Untersuchungen nimmt auch dieser Autor entschieden einen causalen Nexus zwischen der Knochenerkrankung und dem Blute an; die Erfolge der Castration schreibt er theilweise der Verhütung neuerer Conception, Schwangerschaft und Lactation, theilweise dem Wegbleiben der Menstruation zu.

Bei so grosser Verzweigung der Meinungen bezüglich des pathologischen Wesens der Osteomalacie ist es wahrhaftig schwer, richtige Kritik zu üben, soviel jedoch steht fest, dass die Theorie Fehling's, die bisher die grösste Plausibilität verdient, noch viele Lücken aufzuweisen hat. Die gewichtigsten Gegenbeweise bilden allenfalls jene Fälle, bei denen trotz der Belassung der Ovarien vollkommene Genesung erfolgte; es wäre jedoch unserer Meinung nach sehr gefährlich, dies für die Zukunft zu verallgemeinern. Wir hielten die Ausführung des klassischen Kaiserschnittes ohne Abtragung der Ovarien auch für solche Fälle gefährlich, wo der Process schon lange zum Stillstand gekommen ist, theilweise da durch neuere Schwangerschaften bei Bestehen der Beckenveränderungen die Patienten den Gefahren des wiederholten Kaiserschnittes ausgesetzt werden müssten, andererseits, und dies halte ich für viel wichtiger, da es unberechenbar ist, ob nicht eine Recidive der Krankheit erfolgen wird, um so mehr, da bei Osteomalacie, besonders, wenn neuere Schwangerschaft erfolgt, erfahrungsgemäss sehr grosse Neigung für Recidive besteht.

Digitized by Google

Den Glauben an die Richtigkeit der Fehling'schen Theorie scheinen die in letzter Zeit sich immer mehr anhäufenden Misserfolge der Castration nicht minder zu gefährden; es muss jedoch erwogen werden, dass ein Theil dieser Misserfolge jenem Umstande zuzuschreiben ist, wie dies auch einer unserer Fälle beweist, dass in vielen Fällen die Castration schon sehr verspätet ausgeführt wurde, als schon so grosse Veränderungen des Knochensystems, ja sogar des ganzen Organismus vorhanden waren, die durch keine denkbare Therapie mehr geheilt werden können. Die Castration müsste übrigens auch in solchen Fällen auf jene Erscheinungen, die unabhängig von den schon zustande gekommenen Veränderungen — einzig und allein von dem osteomalacischen Process bedingt sind, wie z. B. auf die Knochenschmerzen, von wohlthuender Wirkung sein; andererseits aber ist es leicht erklärlich, dass bei Individuen, bei denen schon so weit gehende Veränderungen des Stoffwechsels und der Ernährung vorhanden, bei denen infolge der Verkrümmungen der Wirbelsäule und des Thorax die schwersten Alterationen der Athmungs- und Kreislaufsorgane entstanden sind, die Verhältnisse einer ganz anderen Beurtheilung unterliegen und diese Frage verdient bei dem heutigen Stande der Dinge eine ganz besondere Wichtigkeit. Ohne mich hier mit der Therapie eingehend zu beschäftigen, will ich unseren Standpunkt in dieser Frage kurz andeuten, indem ich hervorhebe, dass wenn wir überhaupt über Mittel verfügen, diese Krankheit zu heilen, so soll das erfahrungsgemäss bestbewährte Verfahren baldigst in Anwendung gebracht werden, da wir der Krankheit — mit Beibehaltung der Arbeitsfähigkeit der Patientinnen — nur dann Herr werden können, wenn wir langwieriges Experimentiren bei Seite lassend, die rationellste Therapie baldigst einleiten.

Eine sehr interessante und wichtige Frage in der Lehre der Osteomalacie bildet das anatomische Verhalten — die makro- und mikroskopischen Veränderungen — der Ovarien, bezw. der Gebärmutter und ihrer Adnexe. Auch in dieser Frage sind die Arbeiten Fehling's als bahnbrechend zu betrachten; er war der Erste, der an den Adnexis gewisse Veränderungen beschrieb und dieselben als für die Osteomalacie charakteristisch erklärte; die Grundlage dieser Veränderungen bildet die grössere Vascularisation derselben. — Nicht minder interessant sind gewisse mikroskopische Veränderungen der Ovarien, auf die nach eingehendem Studium zuerst Velits (18) die Aufmerksamkeit der Forscher gelenkt hat und die

Digitized by Google

schon mehrerseits Bestätigung gefunden haben. Velits fand in seinen sämmtlichen Fällen (deren ansehnliche Zahl 9 beträgt), wo er die Castration ausgeführt hat, als constante pathologische Veränderung die hyaline Entartung der Arterien, bis zu deren vollkommener Obliteration. Die Erkrankung war zumeist in mehreren Herden zerstreut vorhanden, in 2 Fällen erstreckte sie sich sogar in diffuser Weise auf sämmtliche Arterien der Ovarien. In den meisten Fällen waren diese Veränderungen in geradem Verhältnisse zur Vermehrung der Blutgefässe vorhanden, bei den 2 Fällen, wo die Entartung die grösste Ausdehnung erreichte, war gleichzeitig eine grosse Brüchigkeit — Macies — der Gewebe auffallend, die nicht nur die Adnexa, sondern auch selbst den Uterus betraf. Bezüglich der Aetiologie dieser Veränderungen giebt der Autor jener Möglichkeit Raum, dass ebenso, wie bei der amyloiden Entartung verschiedener Gewebe chronische eiternde Processe — hauptsächlich jene der Knochen — aetiologisch die Hauptrolle spielen, ebenso kommt es auch bei der Osteomalacie infolge der chronischen Knochenerkrankung zu secundären Ernährungsstörungen gewisser Gewebe. — Seit Veröffentlichung dieser anatomischen Befunde haben zahlreiche Autoren die Aufmerksamkeit der Frage zugewendet; sie werden sowohl bestätigt, als auch geleugnet; die Discussion wurde auch bezüglich der Bedeutung dieser pathologisch-anatomischen Veränderungen angeregt.

Truzzi (13) konnte bei einer Nullipara die von Fehling beschriebenen Veränderungen nicht constatiren, hingegen fand er in einem Eierstock ein kleines, fleischartiges Gebilde aus spindelförmigen Zellen. — In einem Falle von Thorn (16) entsprach der genitale Befund vollkommen der Fehling'schen Beschreibung: die breiten Mutterbänder, Tuben und Ovarien waren stark vascularisirt, die einzelnen Blutgefässe erweitert, ausserdem bestand Hypertrophie der Ovarien; die Gewebe waren in so hohem Grade brüchig (Macies), dass die Ligaturen, ebenso wie in 2 Fällen von Velits, durchschnitten. Ob diese grössere Vascularisation als die Folge einer Perimetritis oder aber, nach Fehling, als eine Begleiterscheinung der Osteomalacie aufzufassen wäre, ist ebenso fraglich, wie die Ursache der Brüchigkeit der Gewebe. Der hyalinen Entartung schreibt Autor — als einer Folge der Ernährungsstörung — nur eine symptomatische Bedeutung zu, — als ätiologisches Moment kann er dieselbe nicht gelten lassen. Es ist wahrscheinlich, dass dieselbe Entartung auch bei anderen atrophisirenden Pro-

Digitized by Google

cessen vorkommt, jedoch ist sie bisher nur bei sehr wenigen beschrieben und bewiesen worden.

Hofmeier (19) fand bei einer 30jährigen Nullipara atrophische Ovarien und vollkommen normal vascularisirte Adnexa vor, während Runge (20) in einem der Ovarien und in den Anhängen sehr erweiterte und geschlängelte venöse Geflechte, im anderen hingegen Atrophie und Gefässarmuth nachwies. — Solowij (21) fand trotz bestehender Schwangerschaft die Ovarien auffallend geschrumpft und konnte dieselben nur schwer auffinden. — In einem Falle von Stern (22) waren die Ovarien vergrössert, in einem anderen von normaler Grösse; die Blutgefässe der Adnexe waren in keinem seiner Fälle erweitert oder vermehrt, und auch die mikroskopische Untersuchung konnte keine wichtigeren Veränderungen nachweisen. — Harajewitz (23) beschreibt in seinem Falle die Ovarien in Bezug auf Farbe und Vascularisation als vollkommen normal; das eine war etwas vergrössert und zeigte auf der Oberfläche erbsengrosse Erhebungen. — Seeligmann (17) fand in einem puerperalen Falle, wo er den Kaiserschnitt nach Porro ausführte, die Ovarien und Tuben vollkommen normal. — Nach von Winckel (24) wären jene Veränderungen, die in den Ovarien und in den Anhängen beobachtet werden, zumeist nur die Folgen der in ein einer grossen Anzahl der Fälle gleichzeitig anwesenden Retroflexion oder entzündlicher Processe. — Velits (18) fand, abgesehen von den schon besprochenen mikroskopischen, degenerativen Veränderungen in 4 Fällen — von neun — eine Vermehrung der Hilusgefässe der Ovarien und in 6 Fällen eine mikroskopische, angiomartige Gefässvermehrung des centralen Ovarialgewebes; das Stroma der Ovarien war in einem seiner Fälle auffallend atrophisirt, sonst war dasselbe normal; Retroflexion fand sich 4mal vor, hingegen konnte er entzündliche Processe des Bauchfellüberzuges kein einziges Mal constatiren. — Rasch (25) fand die Venen der Umgebung sehr stark gefüllt; diesem Befunde kann jedoch keine Bedeutung zugeschrieben werden, da in diesem Falle die Castration am 11. Tage des Wochenbettes (nach künstlichem Abort), d. h. bei noch nicht vollkommener Involution, ausgeführt wurde. — Kleinwächter (10) schliesst sich in dieser Frage der Meinung von Winckel's an; auch er hält die Veränderungen für die Osteomalacie nicht charakteristisch, da dieselben nur die Folgen jener arteriellen Hyperämie und venösen Stauung, gepaart mit entzündlichen Vorgängen, sind, die insgesammt auch

Digitized by Google

bei anderen Erkrankungen anzutreffen sind; die Linderung der Schmerzen und Besserung des Allgemeinbefindens nach der Castration sind zum grössten Theile dadurch bedingt, dass gewisse Erkrankungen im Anschluss an die Castration behoben werden, namentlich werden Dislocationen des Uterus corrigirt und die Strangulationen der breiten Bänder gelöst. — Fehling (6) hält die von Velits beschriebene hyaline Entartung für eine organische Erkrankung der Ovarien. — Löhlein (4) giebt von 8 Fällen bei 5 eine Beschreibung des anatomischen Befundes der Ovarien: bei einem waren beide Ovarien atrophisch, zweimal waren beide normal; beim vierten Falle war das eine Ovarium infolge cystischer Degeneration vergrössert, das andere geschrumpft, und im letzten Falle endlich waren Tuben uud Ovarien vergrössert und blutreicher als normal. — In 4 Fällen fand er Deviationen der Gebärmutter; bei dreien dieser Fälle waren die Gefässe der breiten Bänder stark gefüllt; endlich fand er zweimal grosse Brüchigkeit (Macies) des Uterusgewebes vor. — Infolge dieser grossen Verschiedenheit des anatomischen Befundes kann Autor die Ovarien nicht als Sitz und Ausgangspunkt der Osteomalacie anerkennen, wofür übrigens auch schon jener Umstand spricht, dass es nicht wahrscheinlich ist, dass die Ovarien eben zu jener Zeit, da deren Function ruht — zur Zeit der Schwangerschaft — die schwersten Symptome hervorzurufen, im Stande wären. — Orthmann (11) endlich erwähnt in einem Falle die ausserordentliche Hyperämie der Ovarien und Ligamente; es fielen zahlreiche geschlängelte und erweiterte Arterien und Venen auf, und an den Schnittflächen konnten zahlreiche klaffende Gefässlumina unterschieden werden, wie auch im Hilus abnorme Vermehrung der Gefässe; die Arterien der Ovarien wiesen eine bedeutende hyaline Degeneration auf, deren höchstes Stadium die ganze Gefässwand in homogene Stränge verwandelte, aus deren Zusammenfluss grosse hyaline Massen entstanden. — Bezüglich der Bedeutung dieser Degeneration spricht sich Orthmann, in Anbetracht dessen, dass sie in sämmtlichen Fällen von Velits anwesend war, und dass dieselbe sonst nur bei senilen und entzündeten Ovarien beobachtet wurde, dahin aus, dass diese Degeneration für die Osteomalacie als charakteristisch aufgefasst werden müsse.

In Anbetracht der grösseren Verschiedenheiten dieser Befunde, insbesondere des mikroskopischen Verhaltens, kann die Frage noch nicht als gelöst betrachtet werden, da die Befunde von der grössten

Digitized by Google

Vascularisation bis zur vorgeschrittenen Atrophie schwanken. Von unseren Fällen bieten in dieser Frage nur jene ein Interesse, wo bei Nicht-Schwangeren die Castration ausgeführt wurde; solche Fälle hatten wir vier, und es waren auch bei diesen die auf die Ovarien bezüglichen makroskopischen Befunde verschieden.

Bei Fall I waren diese Organe geschrumpft, kaum haselnussgross und blutarm, bei Fall II und III war an denselben überhaupt keine auffallende Veränderung nachzuweisen, und endlich bei Fall IV fanden wir sie ganz klein; in den Adnexis wurden ebenfalls keine pathologischen Veränderungen beobachtet. Es soll erwähnt werden, dass die Lage der Gebärmutter, Fall IV ausgenommen, wo Retroversion vorhanden gewesen, immer normal war, und wenn wir die abnorme Vascularisation in keinem unserer Fälle vorfanden, so muss dies theilweise gewiss diesem Umstande zugeschrieben werden. Die Anzahl unserer Fälle ist natürlich zu gering, als dass wir uns einer der entgegengesetzten Meinungen Fehling's oder von Winckel's anschliessen könnten, soviel jedoch glauben wir auch schon auf Grund dieser wenigen Befunde behaupten zu dürfen, dass diese Veränderungen, nämlich die grössere Vascularisation der Ovarien und der sonstigen Adnexe, die Hypertrophie der Eierstöcke, wie auch anderweitige mikroskopische Veränderungen bei Osteomalacie nicht unbedingt vorkommen müssen, folglich wir dieselben auch nicht als charakteristische Merkmale dieser Krankheit hinstellen können.

Wir haben auch bezüglich der durch von Velits zuerst beschriebenen und seither mehrfach bestätigten mikroskopischen Veränderungen Untersuchungen angestellt und können uns denselben vollkommen anschliessen; es wurden die zu den Fällen II, III und IV gehörigen Ovarien untersucht, und wir haben an den Präparaten ebenfalls die verschiedenen Stadien der hyalinen Degeneration angetroffen; wir sind daher auch berechtigt zu behaupten, dass diese Veränderung bei Osteomalacie ebenfalls vorkommt, ohne dass jedoch dieselbe für diese Krankheit specifisch betrachtet werden dürfte.

In jenen Fällen, wo wir die Osteomalacie bei bestehender Gravidität beobachteten, hat die grössere Vascularisation der Ovarien keine Bedeutung, da doch die Gravidität an und für sich in diesen Organen eine physiologische Hyperämie verursacht; diesbezüglich könnten höchstens entgegengesetzte Erfahrungen von

Digitized by Google

Bedeutung sein, wie z. B. jene von Solowij, der in einem Falle die Ovarien klein und geschrumpft fand; wir können diese Beobachtung nicht bestätigen.

Auch die Symptomatologie der Osteomalacie wurde in neuester Zeit durch einige interessante Beobachtungen bereichert, ohne jedoch, dass auch nur ein Symptom sich zur Bedeutung eines pathognomonischen Zeichens hätte aufschwingen können. — Velits (18) fand in der Hälfte seiner zahlreichen Fälle bei den beabsichtigten Bewegungen der Extremitäten deren rythmisches Zittern, das für Sclerosis cerebrosp. multipl. charakteristisch ist und wahrscheinlich die Folge jenes Druckes bildet, den die intervertebralen Ganglien durch die flexilen Wirbel erleiden. Ausserdem beobachtete er von 9 Fällen zweimal Struma und sechsmal grosse Zerstörungen der Zähne mit weitläufigen Ulcerationen der Gingiva. Latzko (26) reiht die Parese der Hüftgelenksbeuger und die Contractur der Adductoren unter die charakteristischen Symptome der Osteomalacie und hebt auch die Wichtigkeit der pseudospinalen Paralysen hervor. — Endlich ist als Unicum noch der Fall von Braun (27) zu erwähnen, bei dem sich an die Osteomalacie Tetanie anschloss.

Noch eine — besonders auch die Aetiologie der Osteomalacie berührende Frage muss hier kurz erwähnt werden, nämlich die Fruchtbarkeitsverhältnisse Osteomalacischer, die man oftmals unter den ätiologischen Momenten der Krankheit erwähnt findet. — von Winckel (28) bestreitet ganz entschieden, dass die grössere Fertilität für die Osteomalacie charakteristisch wäre, wie dies Fehling und viele andere Autoren behaupten; nach von Winckel liegt zur Annahme einer grösseren Fertilität während des Bestehens der Krankheit überhaupt kein Grund vor, obwohl es nicht unmöglich ist, dass vor Ausbruch derselben die Fertilität eine erhöhte war. — Runge (29) verzeichnet in seinem neuesten Lehrbuche ebenfalls erhöhte Fertilität osteomalacischer Frauen, bei denen noch in den vorgeschrittensten Stadien der Krankheit Conception vorkommt. — Auch Velits (18) fand eine grössere Fertilität; dieselbe betrug im Durchschnitt 6,7 — eine Zahl, die selbst die Fehling'sche übertrifft. — Latzko (26) kann die grössere Fertilität nicht bestätigen; der Mittelwerth der Fertilität seiner 50 Fälle beträgt 4,9, nach Auftreten der Krankheit 1,75. — Bei unseren 11 Fällen bestehen bezüglich der Fertilität folgende Verhältnisse: 11 Patientinnen haben insgesammt 68 mal geboren (wobei die grösste Zahl der Geburten 10, die geringste 3 war), somit ist der

Digitized by Google

Mittelwerth der Geburten gleich 6,3, ein Werth, der die Velits'sche Zahl fast erreicht. Bei Beurtheilung dieser Zahl muss auch noch in Betracht gezogen werden, dass wir fast ausnahmslos noch conceptionsfähige Personen castrirten, d. h. ihrer Conceptionsfähigkeit beraubten, und wenn dies nicht geschehen wäre, hätten einzelne gewiss noch concipirt, wodurch der oben berechnete Mittelwerth natürlich grösser geworden wäre.

Bevor wir über die bei der Osteomalacie zu befolgende Therapie und über die Indicationsstellung unsere Meinung äussern, wollen wir die Krankheitsgeschichten unserer Fälle beschreiben.

Seit Bestand unserer Klinik (1881) wurden an derselben 9, an der mit dem Institut verbundenen Poliklinik 2, zusammen 11 Fälle von Osteomalacie beobachtet; ausserdem haben wir fünfmal bei ambulanten Kranken die Osteomalacie diagnosticirt; letztere Fälle jedoch, da dieselben klinisch nicht beobachtet wurden, wollen wir unserem Materiale nicht einreihen, sie sollen nur beitragen, jene Thatsache zu bekräftigen, dass die Osteomalacie auch in unserem Vaterlande viel mehr verbreitet ist, als bis noch vor Kurzem allgemein angenommen wurde. In Anbetracht letzteren Umstandes ist die Gesammtzahl unserer Fälle — 16 — schon an und für sich auffallend, jedoch noch auffallender ist, dass die überwiegende Mehrzahl derselben — 14 —, bezw. aus dem klinisch beobachteten Material 8, im Verlaufe der letzten 3 Jahre beobachtet wurde, während sich die übrigen 2 Fälle auf 10 Jahre vertheilen. Welche Umstände dieses zeitlich so sehr unverhältnissmässige Auftreten der Krankheitsfälle verursachen, darauf können wir wahrhaftig keine positive Antwort ertheilen. Da nicht angenommen werden kann, dass diesem Umstande die lückenhafte Beobachtung zu Grunde liegt, müssen die Ursachen dieser auffallenden Erscheinung anderweitig gesucht werden; es ist nicht unmöglich, dass, da der Fachmann ehedem fast ganz machtlos der Krankheit gegenüberstand, viele Fälle aus dem Auge gelassen und vergessen wurden.

Von unseren 11 Fällen wurden 9 klinisch beobachtet, 2 Fälle haben wir in der Stadt als poliklinische Geburten behandelt, eine von letzteren Patientinnen verschwand unserem Beobachtungskreise vollkommen, die zweite aber, ein hervorragend klinischer Fall der Osteomalacie, wurde aufgefordert, sich behufs Castration in die Klinik aufnehmen zu lassen, was sie jedoch bisher unterliess.

Die 9 klinischen Fälle wollen wir nicht in der Reihenfolge

Digitized by Google

ihrer Aufnahme abhandeln, sondern nach den therapeutischen Eingriffen, die bei denselben vorgenommen wurden, gruppirt beschreiben, und diesbezüglich werden wir 3 Gruppen aufstellen; in die erste reihen wir jene Fälle, wo bei Nicht-Schwangeren die Castration ausgeführt wurde (4 Fälle), in die zweite jene Fälle, wo am Ende der Schwangerschaft der Kaiserschnitt vorgenommen wurde (theilweise mit extraperitonealer Stumpfbehandlung, theilweise mit Versenkung desselben nach der Methode von Chrobak — 3 Fälle), und endlich zählen zur III. Gruppe jene Fälle, wo während der Schwangerschaft die Hysterotomie mit Versenkung des Stumpfes vorgenommen wurde (2 Fälle).

I. Gruppe.

Fall I. Frau J. B., 38 Jahre alt, Schneidersgattin, geb. und wohnhaft zu Budapest; sehr schlechte Wohnungsverhältnisse; aufgenommen am 29. 2. 1892.

Pat. hat zehnmal geboren, neunmal normal, letzte Geburt vor 14 Monaten: partus praematurus, wegen Querlage Wendung und Extraction. Wochenbett immer normal. Pat. ist seit ihrem 14. Lebensjahre zumeist vier-, seltener fünfwöchentlich menstruirt. Bezüglich ihres gegenwärtigen Leidens giebt Pat. an, dass sie sich vor vier Jahren eine Erkältung zugezogen hätte, nach welcher sich in der linken Schenkelbeuge und im Schenkelgelenke Schmerzen einstellten, die bei jeder Bewegung heftiger wurden; zu dieser Zeit wurde Pat. schwanger, wobei sich die Schmerzen auf das Kreuzbein und allmählich auch auf die Wirbelsäule verbreiteten; der Gang wurde immer schwerer und seit zwei Jahren kann Pat. nur sitzen und liegen. Während der letzten Schwangerschaft — Geburt am 2. 4. 1891 — gesellten sich den früher beschriebenen ähnliche Schmerzen in beiden Schultergegenden zu, die sich nach der Geburt verschlimmerten, jedoch während ihres viermonatlichen Aufenthaltes im Spitale wieder entschieden besserten, so dass Pat. den Gebrauch ihrer Arme wieder erlangte, in den Füssen jedoch blieben die Schmerzen stabil. — Pat. ist gegenwärtig fieberfrei, Appetit schlecht, Stuhl- und Urinentleerung normal, in Letzterem keine fremden Bestandtheile.

Status praesens: Pat. ist 129 cm hoch, Kopf tief zwischen beiden Schultern, rechte Schulter etwas höher, Oberkörper stark nach vorne gebeugt, die Hals- und die oberen Rückenwirbel bilden eine starke Kyphose und gleichzeitig eine Scoliose nach links; das Kreuzbein bildet ebenfalls einen stark nach rückwärts gerichteten Bogen; die Rippenbogen sind tiefer getreten und ruhen auf den Darmbeinen: Darmbeinteller ausgesprochen federnd; Symphyse schnabelförmig, Acetabula einander näher gerückt, ebenso die Oberschenkel, welche nur so weit abducirt werden können, dass die grösste Entfernung der beiden Patellen 24 cm beträgt; äussere Beckenmaasse: Spinae 20, Cristae 25, Conj. ext. 19,5. Pat. nimmt zumeist eine halbsitzende, beziehungsweise halbliegende Stellung ein, kann ohne Stütze kaum einige Sekunden lang stehen; der Gang ist auch bei entsprechender Stütze sehr schlecht, ohne dieselbe überhaupt nicht möglich. — Bei innerer Untersuchung

Digitized by Google

kann man in Folge der sehr bedeutenden Annäherung der beiden absteigenden Schambeinäste nur mit einem Finger in die Scheide gelangen, jedoch ist die Untersuchung auch mit einem Finger so erschwert, dass die Verhältnisse des Beckens nicht genügend abgetastet werden können.

Castration am 17. 3. 1892, ohne Complication; Ovarien kaum haselnussgross, geschrumpft, anämisch. Dauer der Narcose 32 Minuten; Wundheilung glatt, ohne Reaction.

Am 1. 4. Kreuzschmerzen bestehen noch, obere Extremitäten nicht mehr schmerzhaft.

Am 3. 4. Zustand zufriedenstellend, Pat. kann aufsitzen, kein Schwindel, untere Gliedmaassen weniger schmerzhaft.

Am 13. 4. Pat. kann noch nicht gehen, stehen auch nur gestützt.

Am 13. 3. 1895 — drei Jahre nach geschehener Castration — suchen wir die Pat. auf; sie lebt in sehr bescheidenen Verhältnissen, trotzdem ist sie gut genährt, klagt über keine spontanen Knochenschmerzen, die auch auf Druck nicht hervorgerufen werden können; sie verrichtet ihre sehr vielseitigen häuslichen Arbeiten mit Hülfe zweier Krückstöcke, mit welchen sie sich sehr geschickt bewegt; Pat. kann sich auch ohne Krücken, jedoch viel schwerer fortbewegen; Knochen fest, nicht federnd; Allgemeinbefinden und Gang im Sommer immer besser, als zur Winterszeit. —

Fall II. Frau E. P., 36 j. Landmannsgattin, geb. und wohnhaft zu Párkany (Comitat Gran); aufgen. zum 1. Male am 3. 1. 1893, zum 2. Male am 5. 3. 1895. (Die untenstehenden Daten sind vom letzteren Datum ab gerechnet.) — Der Vater der Pat. ist im 75. Lebensjahre an Altersschwäche gestorben, die Mutter lebt und ist gesund (im 78. Lebensjahre); Pat. hat von ihrem 12. Lebensjahre ab $1^1/_2$ Jahre lang an Malaria gelitten, sonst seither stets gesund; ist seit ihrem 16. Lebensjahre normal, vierwöchentlich menstruirt und wurde vor $2^3/_4$ Jahr zuletzt schwanger, seit dieser Zeit sind die Menses ausgeblieben. — Pat. hat viermal geboren, zuerst vor 12 Jahren: Fehlgeburt VI. Monat; zum zweiten Male vor 11 Jahren normal; dritte Geburt vor 10 Jahren: Frühgeburt in der 37. Woche, todte Frucht. Die ersten osteomalacischen Beschwerden traten im Verlaufe dieses Wochenbettes auf: grosse Schwäche, sehr erschwerter Gang, in allen Gliedern Schmerzen, die auf Druck wesentlich zunahmen und später in den Beckenknochen constant blieben. 6 Jahre hindurch dauerte dieser Zustand gleichmässig an; zu dieser Zeit suchte Pat. die Schwefelthermen des St. Lukasbades zu Budapest auf, von wo sie jedoch nach kurzem Aufenthalte in noch schlechterem Zustand nach Hause zurückkehrte. Pat. war zu dieser Zeit schon sehr abgeschwächt, die Schmerzen bestanden fortwährend, der Gang wurde zusehends beschwerlicher, ungeschickter, gleichzeitig nahm Pat. die Abnahme ihrer Körperlänge wahr und dass sie ihren Körper nicht gerade halten könne. Bald darauf konnte sie nur mehr auf einen Stock gestützt gehen und musste zumeist sitzen oder liegen. In diesem Zustande wurde sie vor $2^3/_4$ Jahren schwanger; während der Schwangerschaft haben sämmtliche Beschwerden zugenommen. Pat. war stets bettlägerig, Geburt im sechsten Monate — todte Frucht; im Wochenbett verbreiteten sich die Schmerzen auf die Wirbelsäule, zugleich gesellten sich oftmaliges Herzklopfen und Athembeschwerden hinzu. Als Pat. am 3. 1. 1893 auf die Klinik aufgenommen wird, klagt sie über heftige Schmerzen in den

Digitized by Google

Beckenknochen, unteren Extremitäten, Rippen und den Wirbelknochen. Nach kurzem Aufenthalte im Institut macht sie eine schwere katarrhalische Pneumonie durch, derzufolge sie Tage lang in grösster Lebensgefahr schwebt, kommt jedoch nach langer Reconvalescenz wieder so weit zu Kräften, dass wir die Chloroformnarcose — als eben empfohlenes Heilmittel — zu versuchen wagten; wir haben während einer Dauer von 44 Minuten 15 g Chloroform verbraucht, konnten jedoch nach der Narcose nur geringe Besserung von kurzer Dauer constatiren, so dass am 23. 2. die Castration ausgeführt wurde; die Wundheilung war ungestört, bezüglich des osteomalacischen Processes jedoch war das Resultat auch nach der Castration kein genügendes, da Pat. am 11. 4., als sie die Klinik verliess, auch noch äusserst schwach war und nur mit Hülfe eines Stockes sich mühselig weiterschleppen konnte; dieser verhältnissmässig günstige Zustand hielt sechs Monate lang an, Pat. konnte zwar nicht arbeiten, befand sich jedoch stets ausser Bette und konnte auf einen Stock gestützt auch leidlich gehen. Im Herbste jedoch, bei Eintritt der ungünstigen Witterung, kehrten sämmtliche Beschwerden wieder, der Kräftezustand wurde immer schlechter, Pat. wurde alsbald bettlägerig, war aus eigener Kraft kaum der geringsten Bewegung fähig, fremde Hülfe wies sie aber infolge der durch die leiseste Berührung sich heftig steigernden Schmerzen zurück. Dabei bestand fortwährendes, heftiges Husten mit schwerer Expectoration, zeitweise grosser Athemnoth und Herzklopfen. In diesem Zustande wurde Pat. am. 5. 3. 1895 zum zweiten Male aufgenommen. —

Status praesens; Pat. ist ausserordentlich abgemagert, der Körper hat seine regelmässigen Maasse eingebüsst, Körperlänge 120 cm (Pat. behauptet vor ihrer Erkrankung den Wuchs und Statur einer mittelgrossen Person gehabt zu haben, so dass sie unzweifelhaft bedeutend kleiner geworden ist), die einzelnen Körpertheile haben das gegenseitige Grössenverhältniss verloren, die Gliedmaassen sind nämlich im Verhältnisse zum Rumpfe sehr lang; Gesichts- und Schädelknochen normal, Hals kurz, nach vorwärts gebeugt, Rücken stark gebogen, Bauch hängend; die Lumbalwirbelsäule bildet eine starke Vertiefung, wenn Pat. beiderseitig gestützt aufgestellt wird, so finden wir die Neigung des Beckens erhöht; die Zehen sind nach einwärts, Fersen hingegen nach auswärts gerichtet; die Dorsalwirbelsäule ist stark kyphotisch verkrümmt, dementsprechend der Lumbaltheil eine tiefe Lordose bildet; ausserdem ist die Wirbelsäule auch scoliotisch verkrümmt, so dass die Krümmung im Dorsaltheile einen nach links, im Lumbaltheile einen nach rechts gerichteten Bogen bildet. Der obere Theil des Kreuzbeines ist tief in das Becken getreten, der Kreuzbeinkörper stark nach rückwärts gewölbt, das Steissbein endlich ist hakenförmig gekrümmt. Thorax oben schmal, unten breit, Rippenbogen klaffend; das Brustbein stark gebogen und verkrümmt, im Ganzen einem S ähnlich; Manubrium tief in die Brusthöhle gesunken, Brustbeinkörper stark vorspringend; die Rippen ziehen weniger steil von der Wirbelsäule zum Brustbein und nähern sich eher der wagerechten Linie; dieselben haben die normale bogenförmige Krümmung verloren und bilden von der hinteren Axillarlinie ab bis zur vorderen Insertion eine schwache Concavität; die Gesammtheit dieser Vertiefungen bildet eine Rinne, in die der adducirte Oberarm zu liegen kommt. Der Thorax ist von oben nach unten zusammengedrückt, hingegen in der Richtung von vorne nach rückwärts verbreitet; in Folge der nach links gerichteten Scoliose der Rücken-

Digitized by Google

wirbelsäule sind sämmtliche Rippen nach links dislocirt, hingegen das Sternum von der Mittellinie nach rechts hinübergeschoben; die Krümmung der linksseitigen Rippen ist bedeutender als die der rechten, so dass in Folge all dieser Veränderungen die linke Thoraxhälfte rückwärts, die rechte aber vorne weiter ist, dementsprechend auch der rechte Rippenbogen stärker klafft. Die inneren Ränder der Schulterblätter weichen von einander ab, das linke steht höher; die Rippenbogen liegen auf den Darmbeintellern und der Thorax hat sich so zu sagen in das grosse Becken gesenkt. Die Symphyse ragt schnabelförmig vor, die Spinae antt. supp., wie auch die Cristae ilei sind stark klaffend (Veränderungen des Kreuzbeines wie oben): letztere sind beiläufig in ihrer Mitte winkelig geknickt, und zwar in der Weise, dass der von der Knickung nach vorne abgehende Schenkel stark klafft, hingegen der rückwärtige Schenkel näher zur Beckenaxe zu liegen kommt; die horizontalen Aeste der Schambeine sind ebenfalls winkelig gebogen, die absteigenden Aeste einander ganz nahe getreten, wodurch der Schambogen so hochgradig verengt ist, dass man bei innerer Untersuchung auch mit einem Finger nur schwer vordringen kann: die Seitenwände des Beckens sind einander so nahe getreten, dass die Entfernung zwischen den beiden Pfannengegeuden kaum 3 cm beträgt; das Promontorium ist sehr leicht erreichbar; das Becken besitzt in der Gegend der beiden Synchondr.-sacro-iliacae — entsprechend den beiden Buchten der Kartenherzform — seine grösste Weite. Der Scheidentheil ist retroponirt vor dem Promontoriüm zu fühlen, Uterus klein, atrophisch. — Infolge der bedeutenden Verkrümmungen des Thorax sind die Athembewegungen in hohem Grade erschwert und aus diesem Grunde ist die Athmung mehr eine abdominelle; auch besteht in Folge mangelhafter Ventilation der Lungen stets eine quälende Bronchitis, die zeitweilig zu schweren Exacerbationen führt. — Pat. liegt in Folge der grossen Schmerzen unbeweglich in passiver Rückenlage und wenn sie die geringste active Bewegung auszuführen genöthigt ist, verrichtet sie dieselbe mit der grösstmöglichsten Behutsamkeit in der Weise, dass sie so zu sagen centimeterweise weiterschreitet, damit sie mit der kleinsten Ausholung zum Ziele gelange und womöglich solche Muskeln in Anspruch nehme, bei deren Contraction die Zerrung der Knochen und Gelenke die geringste ist. — Die Erweichung der Knochen ist am Thorax, wie auch an dem Becken unzweifelhaft nachzuweisen. — Endlich sei noch erwähnl, dass der Patellarreflex sehr gesteigert ist. — Pat. ist fieberfrei, vegetative Functionen normal, der Urin enthält sehr wenig Eiweiss, jedoch keine geformten Nierenelemente. — Die Therapie besteht in Verabreichung von Phosphor: 0,05 auf 50 g Oleum jecoris Aselli — 2 Kaffeelöffel voll täglich. —

Fall III. Frau S. St., 36jährige Tagelöhnersgattin, geb. zu Érd (Comitat Stuhlweissenburg), wohnhaft zu Budapest, aufgenommen am 26. 1. 1894.

VIP., Schwangerschaft, Geburt und Wochenbett immer normal, letzte Geburt vor einem halben Jahre. Pat. hat ihre sämmtlichen Kinder — mit Ausnahme des letzten — selbst gestillt, ja sogar zweimal nach Entwöhnung ihrer eigenen Kinder im 8. Monate fremde Säuglinge gestillt. — Eintritt der Menstruation im 17. Lebensjahre, seither Menses vierwöchentlich mit 7—8tägiger Dauer und nicht abundanter Blutung. Pat. fühlt sich seit ihrer letzten Geburt — $^1/_2$ Jahr — krank; nach

Digitized by Google

Verlassen des Wochenbettes fühlte sie in der Wirbelsäule und im Kreuzbeine stechende, krabbelnde Schmerzen, die seit einem Monate wesentlich zunahmen und auch auf die Beckenknochen übergriffen. Da Pat. dieselben einer Gebärmuttererkrankung zuschrieb, meldete sie sich an der Klinik. — Pat. behauptet, unter leidlichen Wohnungsverhältnissen zu leben, ihre Wohnung besteht aus einem grossen, lichten Hofzimmer im Parterre, ihre Ernährungsverhältnisse sind auch nicht schlecht, da sie täglich einmal Fleisch isst. —

Status praesens: Pat. ist von schwächlichem Körperbau, stark abgemagert, Brust- und Bauchorgane normal, Zähne nicht auffallend afficirt. Die Dorsalwirbelsäule ist mässig scoliotisch gekrümmt, die Basis des Kreuzbeines ist tiefer in das Becken getreten, die übrigen Theile desselben sammt dem Steissbeine bilden einen stark nach rückwärts gerichteten Bogen; die Symphyse ragt schnabelförmig vor, der Schambogen bildet einen spitzen Winkel, die Seitenwände des Beckens sind sehr leicht abzutasten, das Promontorium jedoch kann nicht erreicht werden. Die Knochen, besonders jene des Beckens, sind sehr druckempfindlich, jedoch noch nicht nachweisbar erweicht. Beckenmaasse: Sp. $23^1/_2$, Cr. $26^1/_2$, Conj. extr. $18^1/_2$. — Pat. geht mit vorgebeugtem Oberkörper mit kurzen, schleppenden Schritten und klagt hierbei über heftige Schmerzen. Genitaler Befund: Alter Darmriss, Scheide weit, vorderes Scheidengewölbe verkürzt; Portio vaginalis normal, Uterus mässig retroponirt und anteflectirt, von normaler Grösse, Parametrien frei. — Pat. wird vom 26. 1. bis 7. 4. an der Klinik beobachtet, unter den günstigen Ernährungs- und Wohnungsverhältnissen verbesserte sich ihr Zustand daselbst, wenigstens vorübergehend, da jedoch Pat. trotzdem arbeitsunfähig war, wurde bei ihr am 7. 4. 1894 die Castration ausgeführt; Operation glatt, die Ovarien waren von normaler Grösse, ohne macroscopische, degenerative Veränderungen. — Wundheilung reactionslos.

Am 27. 4. — 21 Tage nach der Operation — verlässt Pat. das Bett; ihr Gang ist normal, Knochenschmerzen haben vollkommen aufgehört, es besteht nur ein unbedeutender Schmerz im Kreuzbeine, jedoch nur dann, wenn sich Pat. plötzlich aufrichten will; sie verlässt am 10. 5. fast vollkommen geheilt das Institut. Trotz Aufforderung haben wir von ihrem weiteren Schicksale keine Nachricht erhalten; sie hat die Hauptstadt verlassen und ist trotz eifriger Nachfrage für uns unauffindbar. —

Fall IV. S. N., 36jährige, unverheirathete Taglöhnerin, geb. zu Tothfalu (Comitat Pest), wohnhaft in Budapest. Aufgenommen am 23. 4. 1894.

IVP., alle normal, letzte Geburt vor 14 Monaten, auffallend leicht; die beiden ersten Schwangerschaften waren von regelmässigem Verlauf, während der 3. und 4. stellten sich Knochenschmerzen ein; Wochenbett immer normal. Pat. hat ihr erstes Kind 6, das zweite 9, das dritte 17 und das letzte 15 Monate lang gestillt. Den Beginn ihrer Krankheit führt Pat. auf 3 Jahre zurück, als sie während der dritten Schwangerschaft in den Beckenknochen und den unteren Gliedmaassen hauptsächlich während des Gehens Schmerzen verspürte, die während der Lactation des 3. Kindes allmälig so heftig wurden, dass sich Pat. nur schwer fortbewegen konnte. — In diesem Zustande trat abermals Schwangerschaft ein; die Geburt (4) verlief normal, jedoch wurde Pat.

Digitized by Google

noch schwächer, der Gang noch beschwerlicher und schleppender. Gegenwärtig klagt sie über grosse Schwäche, über Schmerzen im Becken und den Beinen, weiters über Gehunfähigkeit. Die übrigen Functionen sind normal, Periode vierwöchentlich mit 7tägiger Dauer und reichlicher Blutung, seit der letzten Geburt menstruirte Pat. nicht mehr.

Status praesens: Pat. ist von ziemlich hohem Körperwuchs, stark abgemagert, Haltung vornüber gebeugt, Dorsalwirbelsäule kyphotisch verkrümmt, dementsprechend der Lumbaltheil eine compensatorische Lordose zeigt; Beckenneigung verkleinert, Kreuzbeingegend abgeplattet, die Spitze des Kreuzbeines und das Steissbein sind hakenförmig gebogen, Darmbeinteller stark klaffend, die Symphyse springt characteristisch schnabelförmig vor. Sitzknorren einander stark genähert, Beckenknochen nicht federnd, jedoch sehr druckempfindlich. Beckenmaasse: Sp. $28^1/_2$, Cr. $31^1/_2$, Conj. ext. 21. Gang hinkend, Pat. kann während des Gehens den Schwerpunkt des Körpers von einem Fusse auf den anderen nur schwer übersetzen, die Zehen sind nach einwärts gekehrt. — Innere Untersuchung: Die absteigenden Schambeinäste verlaufen sehr steil, fast parallel, wodurch der Schambogen sehr stark verengt ist; die horizontalen Aeste des Schambeines sind winkelig gekrümmt, die Seitenwände des knöchernen Beckens sind einander sehr nahe gerückt, wodurch das Becken auffallend verengt ist; die Kreuzbeinspitze und das Steissbein ragen tief in das Becken hinein und sind hakenförmig gekrümmt; Promontorium nicht erreichbar. — Genitaler Befund: Scheide weit, Scheidentheil klein, etwas tiefer, Uterus von normaler Grösse, retrovertirt, Parametrien frei. — Urin normal. — Erwähnt sei noch, dass die Schilddrüse der Pat. ein kleinapfelgrosses Struma bildet.

Am 20. 5. 1894 Castration, sehr schlechte Narcose, Cyanose; Operation selbst ohne Störung, Ovarien klein, macroscopisch keine auffallende Degeneration oder anderweitige Erkrankung zeigend. — Verlauf: Pat. verlässt am 16. Tage das Bett, am 17. Tage Schmerzen in beiden Kniegelenken, die jedoch alsbald schwinden. Am 24. Tage verlässt Pat. die Klinik, ihr Gang hat sich wesentlich gebessert, ist auch ohne Stütze nicht mehr schlotternd und auch viel flinker, Oberkörper während des Gehens nicht nach vornüber gebeugt, die Knochenschmerzen sind vollkommen geschwunden. —

Pat. meint, dass ihr Zustand sich besonders seit Darreichung von Syrupus feri albuminati phosph. auffallend rasch gebessert habe, unsere Beobachtung spricht jedoch dafür, dass das Fortschreiten der Besserung auch vordem eine genügende war. Pat. wird am 24. Tage mit der Weisung entlassen, das Phosphorpräparat noch einige Wochen lang fortzusetzen und sich dann abermals vorzustellen. — Pat. meldet sich auch am 15. 10. 1894 und nach einigen Monaten abermals: Gang vollkommen normal, absolut keine Schmerzen. Pat. ist ebenso arbeitsfähig als ehedem. —

II. Gruppe.

Fall V. Frau P. B., 37jährige Taglöhnersgattin, geb. zu Csepla (Comitat Liptau), wohnhaft zu Budapest. — Wir sahen Pat. zum ersten Male in der Nacht vom 29. auf den 30. December 1889 im poliklinischen Dienste, wobei die Osteomalacie constatirt wurde. Muttermund vier Querfinger breit, Fruchtwasser abgeflossen, vorliegend der Steiss.

Digitized by Google

Da die Wohnungsverhältnisse der Pat. die denkbar schlechtesten sind, fordern wir sie auf, sich sofort auf die Klinik überführen zu lassen: dies wurde jedoch sehr verzögert, so dass, als Pat. nach 4 Stunden in die Klinik aufgenommen wurde, sich die Verhältnisse schon wesentlich geändert: ängstlicher Gesichtsausdruck, Puls 120; bei äusserer Untersuchung über dem Beckeneingang kein vorliegender Theil, die beiden grossen Fruchtheile sind viel höher als normal, der eine in der Höhe des Nabels, der andere unter dem Rippenbogen zu fühlen und zwar ganz unmittelbar unter den Bauchdecken. Beckenmaasse: Sp. 23, Cr. 28, Conj. ext. 19. — Innere Untersuchung: Schambogen sehr eng, so dass man auch mit nur zwei Fingern sehr schwer eindringen kann, Seitenwände des Beckens stark hervorspringend, Promontorium tief in das Becken getreten; der vorliegende Fruchtheil kann nicht erreicht werden, ziemlich hoch ist ein lacerirtes Gewebe zu fühlen, das einem während der Geburt abgerissenem Muttermundtheile sehr ähnlich ist; nach aussen keine Blutung; Herztöne der Frucht waren nicht zu hören. In Anbetracht der osteomalacischen Verengung des Beckens, wie auch der unzweifelhaft schon bestehenden Uterusruptur, wird vormittags 10 Uhr die Laparotomie ausgeführt.

Nach Eröffnung der Bauchhöhle dringt etwa $^1/_2$ Liter theils flüssiges, theils geronnenes Blut hervor, gleichzeitig wird der Rücken der abgestorbenen Frucht sichtbar, die in toto in die Bauchhöhle getreten ist und so vor dem Uterus liegt, dass der Kopf unter dem linken Rippenbogen Platz nimmt, auch der Fruchtkuchen ist in die Bauchhöhle getreten. Nach Entfernung der Frucht und Placenta, wird die Gebärmutter vor die Bauchwunde gebracht, wobei eine die Cervix durchdringende Ruptur constatirt wird, die ziemlich stark blutet; es wird versucht, die Blutung durch Unterbindung der Artt. sperm. zu stillen — jedoch erfolglos und darum wird unter der Rissstelle an der Cervix eine Ligatur angebracht, worauf die Blutung vollkommen steht. Nach Anlegen der Lanzennadeln und Amputation des Uterus wird die zum Theil abgerissene Blase mit Hülfe ihres Bauchfellüberzuges an die Basis befestigt und der Stumpf auf die bekannte Weise extraperitoneal versehen. Dauer der Operation 1 Stunde 30 Minuten.

Verlauf: Bei stetig sehr frequentem Pulse tritt alsbald Erbrechen auf, woran sich in Kurzem auch Meteorismus anschliesst; Zunge trocken, grosse Schwäche, am 6. Tage scheint Besserung einzutreten, Erbrechen setzt aus, Pat. nimmt etwas Nahrung. Bald wiederholt sich aber das Erbrechen, es treten Symptome der Blasenlähmung auf, der Puls wird sehr klein und frequent und am 7. Tage tritt der Tod ein. — Die Temperatur war 4 Tage hindurch normal, am 5. trat Fieber auf mit einem Maximum von 38,8, am 6. Tage 39,7, am 7. 38,8.

Fall VI. M. T., 25jährige Nähterin, geb. zu Szomod (Comitat Komorn) wohnhaft zu Budapest. Aufgenommen beziehungsweise aus der Poliklinik übernommen am 2. 3. 1892.

Pat. hat zweimal normal geboren, Schwangerschaft und Wochenbett immer ungestört, Pat. ist gegenwärtig am Ende ihrer 3. Gravidität, seit 6 Monaten fortwährend bestehende Schmerzen in den Beinen und besonders in den Beckenknochen, die sich dermaassen verschlimmerten, dass Pat. seit zwei Monaten sich nur mühsam fortschleppen kann, daher zumeist liegen muss.

Status praesens: Pat. ist stark abgemagert, von kleinem Körper-

Digitized by Google

wuchs, jede active und passive Bewegung ist so sehr schmerzhaft, dass Pat. unbeweglich im Bette liegt; heftige Druckempfindlichkeit der Knochen. Die Knochen des Thorax, insbesondere die 3. und 4. Rippen, wie auch das Manubrium sterni sind erweicht, Rippenbogen tiefer getreten — erreichen die Danmbeinkämme, Darmbeinteller klaffen, federnd, Symphyse schnabelförmig, die Gegend der Acetabula tief in das Becken ragend, Kreuzbein stark gebogen, Promontorium tief in das Becken getreten. — Aeussere Beckenmaasse: Sp. 24, Cr. 27½, Conj. ext. 18½, Conj. diag. 8,5. Frucht in 1. Schädellage, Muttermund drei Querfinger breit, Fruchtwasser schon ausser dem Institut 5 Stunden vor der Aufnahme abgeflossen, Kopf über dem Beckeneingang beweglich, keine Tendenz zur Einstellung, kindliche Herztöne gut, Temperatur der Mutter 37,8. Bezüglich der operativen Beendung der Geburt konnten wir nur zwischen dem mit Castration gepaarten conservativen Kaiserschnitt und dem Porro wählen, und obzwar der erstere einen geringeren chirurgischen Eingriff bildet, entschieden wir uns trotzdem — in Anbetracht auf die mit dem Porro bei Osteomalacie erreichten vorzüglichen Resultate — für letzteren. — Es wurde daher am 2. 3. nachmittags 6 Uhr der Porro'sche Kaiserschnitt typisch ausgeführt, keine Complication, Frucht 2900 g schweres lebendes Mädchen. — Verlauf: einmal 39,1 am 2. Tage, sonst fieberfrei. Pat. erholt sich sehr rasch, Knochenschmerzen schwinden zwar langsam, jedoch constant, so dass Pat. am 38. Tage schon 3 Stunden lang ohne Schmerz und Mühe ausser Bette sitzend zubringen kann, am 50. Tage kann Pat. gestützt gehen, am 54. wird sie entlassen; Gang noch mühsam und gebeugt, jedoch ohne Stütze und mit nur belanglosen Schmerzen im Kreuze. Trotz Aufforderung sich zeitweise vorzustellen, hat dies Pat. unterlassen und so fehlen uns leider die Daten für den Dauererfolg.

Fall VII. E. H., 38jährige Taglöhnerin, geb. zu Szabadszallas (Comitat Pest), wohnhaft zu Budapest. Aus der Poliklinik übernommen am 6. 4. 1894, nachmittags ¼4 Uhr.

Pat. hat siebenmal normal und ziemlich leicht geboren, 6. Geburt vor 4, 7. vor zwei Jahren, seit 3 Jahren bestehen Knochenschmerzen, die seit der letzten Geburt — vor 2 Jahren — heftiger wurden, so dass Pat. seit 9 Monaten, seitdem sie zum 8. Male schwanger ist kaum, seit 5 Monaten überhaupt nicht gehen kann. Sie bewohnt eine finstere Localität, wo ausser ihrer aus 4 Mitgliedern bestehenden Familie noch mehrere Aftermiether Quartier finden. — Pat. befindet sich am Ende der Schwangerschaft, Blasensprung am 6. 4. 1894, nachts 1 Uhr, Beginn der stärkeren Wehen morgens 5 Uhr, nachmittags 4 Uhr wird Pat. auf die Klinik befördert.

Status praesens: Körperhaltung — gestützt — nach vornüber gebeugt, Rippenbogen tiefer getreten, auf den Darmbeinkämmen ruhend; Beckenneigung grösser als normal, Symphyse characteristisch schnabelförmig, Darmbeinteller ausgesprochen federnd, der obere Theil des Kreuzbeines tief eingesunken. Beckenmaasse: Sp. 23, Cr. 25½, Conj. ext. 19½. Innere Untersuchung: Die absteigenden Schambeinäste verlaufen fast parallel, so dass man in den Schambogen nur einen Finger einführen kann, die Seitenwände des Beckens, besonders in der Gegend der Acetabula, sind einander sehr nahe getreten, die Sitzknorren nach ein- und aufwärts gerückt. Durch diese Veränderungen ist das Becken besonders in seiner vorderen Hälfte stark verengt, Promontorium tief prominirend,

Digitized by Google

Conj. diag. 9 cm, der untere Theil des Kreuzbeines ragt mit dem Steissbein hackenförmig in das Becken hinein. Der Schädel ist in der Weise auf den Beckeneingang gedrückt, dass ein Theil der grossen Kopfgeschwulst in das Becken hineinragt, Muttermund verstrichen, Temp. 37,6, Puls 106, kindliche Herztöne links unter dem Nabel gut. — Operation am 6. 4. nachmittags 1/4 6 Uhr, Sectio caesarea mit Versenkung des Stumpfes nach Chrobak. — Frucht: gut entwickelter, lebender Knabe von 3700 g Gewicht und 52 cm Länge, nach kurzer Apnoë tritt alsbald regelmässiges Athmen ein. — Wochenbett vollkommen normal, Pat. kann am 19. Tage das Bett verlassen, am 22. Tage bildet sich um beide Knöchel geringes Oedem, und da Pat. sich auch sonst unwohl fühlt, muss sie weiter das Bett hüten; Verordnung: Phosphor. Wegen Raummangels wird Pat. am 27. Tage entlassen, Gang in Folge der Schmerzen in den unteren Extremitäten noch mühsam, jedoch nach längerer Phosphortherapie und Schwund des Oedems um die Knöchel kehrt die Gehfähigkeit zurück.

Wir wollten die Pat. am 13. 1. 1895 in ihrer früher innegehabten Wohnung aufsuchen, jedoch siedelte sie vor Kurzem um; ihre ehemaligen Nachbarinnen behaupteten, dass Pat. ihre Gehfähigkeit vollkommen zurückgewonnen hat und ihre häuslichen Arbeiten ohne Mühe verrichtet. —

III. Gruppe.

Fall VIII. Frau M. J., 31jährige Schustersgattin, geb. und wohnhaft zu Enying (Comitat Stuhlweissenburg), aufgenommen am 20. 2. 1894. —

Pat. hat viermal normal geboren, zuletzt vor 3 Jahren. Letzte Periode vor 3 Monaten. Pat. klagt seit ihrem letzten Wochenbette über stets steigende Gehbeschwerden und Kreuzschmerzen, seit $2^1/_2$ Jahren über allgemeine Knochenschmerzen, die im Brustbein und Becken am heftigsten auftreten; seit Kurzem nimmt Pat. eine Abnahme ihrer Körperhöhe wahr.

Status praesens: Statur klein (139 cm), Gang beschwerlich, watschelnd; die Abduction der Beine schmerzhaft und unvollkommen; Knochen auf Druck schmerzhaft, Becken mässig federnd. Die Kreuzbeingegend gehöhlt, Entfernung zwischen den Rippenbogen und den Darmbeinkanten geringer als normal. Aeussere Beckenmaasse: Cr. $24^1/_2$, Sp. 27, Conj. ext. $18^1/_2$. Aeussere Genitalien weisen den Character der Gravidität auf; Symphyse von exquisiter Schnabelform; der Schambogen bildet einen spitzen Winkel, in den 2 Finger kaum eingeführt werden können; die Seitenwände des Beckens, insbesondere die Gegend der Acetabula, einander sehr nahe getreten. Promontorium ragt tief in das Becken hinein; das Kreuzbein ist stark gebogen, die Spitze desselben hackenförmig gekrümmt, die Conjug. diag. 10 cm, die C. vera — bei der später vorgenommenen Laparotomie unmittelbar abgemessen — 7,4 cm. Temperatur während der ganzen Dauer der Beobachtung normal. Pat. klagt stets über heftige Knochenschmerzen, besonders in den Rippen und Beckenknochen, die zeitweise so heftig werden, dass sie Pat. im Schlafe stören. Pat. ist bis zum 14. 4. nicht bettlägerig, von da ab jedoch ist sie in Folge der heftigen Schmerzen gezwungen, das Bett zu hüten und bietet das Bild einer schwer Leidenden; Ernährungszustand, der bisher zufriedenstellend war, von da ab

Digitized by Google

rasch verfallend. — Operation am 27. 4. Hysterotomie, Stumpfversorgung nach Chrobak; Dauer der Operation 1 Stunde. Verlauf: Wundheilung vollkommen reactionslos; Knochenschmerzen schwinden allmälig, am 23. Tage versucht Pat. das Bett zu verlassen, vermag jedoch noch nicht zu gehen; Knochenschmerzen, die schon vollkommen geschwunden waren, kehren bei Geh- und Sitzversuchen zurück, aus diesem Grunde wird Phosphor verordnet, worauf die Schmerzen wieder nachlassen; am 41. Tage wiederholter Gehversuch ohne Schmerzen; am 51. Tage verlässt Pat. in wesentlich gebessertem Zustand die Klinik; sie kann auch ohne Stütze kürzere Strecken zurücklegen.

Auch dieser Pat. wurde aufgetragen, von Zeit zu Zeit über ihren Zustand Kunde zu geben, was sie jedoch unterliess und so wissen wir über ihren gegenwärtigen Zustand, trotz mehrfacher brieflicher Nachfrage, nichts.

Fall IX. Dieser Fall wurde aus anderen Gesichtspunkten in diesem Archiv — Bd. 47, Heft 2 — unter dem Titel „Quantitative Bestimmung des Calciums, Magnesiums und der Phosphorsäure im Harn und Koth bei Osteomalacie“ schon veröffentlicht, und da die Krankengeschichte bis zum Verlassen der Klinik nach dem ersten Aufenthalte an derselben Stelle beschrieben ist, erübrigt es nur, dieselbe von da ab fortzusetzen.

Nachdem Pat. am 8. 4. 1893 die Klinik in ziemlich gutem Zustande verliess, haben wir sie lange nicht zu Gesicht bekommen; wir suchten sie daher im Monate April 1894 auf, und da sie schwanger ist und ihr altes Leiden sich abermals eingestellt hat, wird sie aufgefordert, sich in die Klinik aufnehmen zu lassen. — Pat. meldet sich am 7. 4. 1894 und wird nun zum zweiten Male aufgenommen. — Pat. hat sich 7 Monate lang, nachdem sie die Klinik verlassen, vollkommen wohl gefühlt, hat ihre häuslichen Arbeiten ohne Mühe verrichtet, ihr Gang war ungestört und es traten niemals Knochenschmerzen auf; seitdem sie jedoch — nun zum zehnten Male — wieder schwanger ist (letzte Periode 25. November 1893) hat sich ihr altes Leiden abermals eingestellt; Pat. wird von Tag zu Tag schwächer, ihr Gang stets schlechter, gegenwärtig entschieden watschelnd, ja seit den letzten 2 Monaten überhaupt nur mit Hülfe eines Stockes möglich. Pat. ist stark abgemagert, Haltung gebeugt, die Rippenbogen sind tiefer getreten, Symphyse schnabelförmig, Schambogen sehr eng, die absteigenden Schambeinäste besonders in ihrem oberen Theile fast parallel verlaufend, Promontorium tief hervorragend. Beckenmaasse: Sp. 23, Cr. $27^1/_2$, Conj. ext. $17^1/_2$, Conj. diag. 9 cm, Conj. vera, die bei der späteren Laparotomie unmittelbar abgemessen wurde, 7,4 cm. — Pat. wohnt mit ihrer sehr zahlreichen Familie in einem einzigen Hofzimmer, das zwar genügend geräumig, jedoch finster und nass ist. — In Anbetracht des sehr raschen Fortschrittes des osteomalacischen Processes scheint es nicht gerathen, das Ende der Schwangerschaft abzuwarten, um so weniger, da Pat. sich erst im 5. Schwangerschaftsmonate befindet. Es musste bei Beurtheilung dieses Falles ausserdem in Betracht gezogen werden, dass in Folge der beträchtlichen Verengerung des Beckens die künstliche Frühgeburt nur wenig Aussicht auf Erfolg geboten hätte, so dass wir uns nach reiflicher Erwägung sämmtlicher Umstände für die Entfernung der schwangeren Gebärmutter durch die Laparotomie entschliessen mussten. Operation 28. 4. 1894. Hysterotomie mit subperitonealer Versorgung des Stumpfes nach Chrobak. Verlauf: voll-

Digitized by Google

kommen fieberfrei, Knochenschmerzen vom 2. Tage ab in rascher und stetiger Abnahme; Pat. verlässt am 19. Tage das Bett. Gang zwar mühsam, jedoch schmerzlos; Pat. wird am 33. Tage vollkommen geheilt entlassen; Knochen fest, nicht schmerzhaft, Gang fast vollkommen normal.

Im September 1894 stellt sich die Frau abermals vor, sie erfreut sich der besten Gesundheit, legt grosse Fusstouren ohne Mühe zurück, fühlt niemals Knochen- oder anderweitige Schmerzen, ist vollkommen arbeitsfähig; ihre einzige Klage bildet, dass sich vierwöchentlich Congestionen gegen den Kopf einstellen und dass sich die Periode seit der Operation nicht mehr eingestellt hat. — Seitdem hat sich Pat. noch mehreremal vorgestellt und fanden wir ihren Zustand womöglich noch günstiger. —

Bevor wir unsere Fälle zu Schlussfolgerungen bezüglich der Indicationsstellung, wie auch bezüglich der zu befolgenden Therapie benützen, wollen wir den heutigen Stand dieser Fragen kurz recapituliren.

Bezüglich der Therapie der Osteomalacie werden heute zwei Hauptrichtungen befolgt: ein Theil der Autoren will die Heilung der Krankheit mittelst innerer Heilmittel, ferner durch verschiedene hygienische und diätetische Maassregeln erreichen. Der grösste Theil der Forscher spricht sich jedoch für die operative Therapie aus. Endlich giebt es auch solche, die für gewisse Fälle den einen, für andere den anderen Weg wählen. Die Berichte über die mit Phosphor und anderen Medikamenten erzielten Erfolge und Misserfolge sind so zahlreich, dass sie an dieser Stelle einzeln nicht verzeichnet werden können; es sollen jedoch einige wichtigere Thatsachen hervorgehoben werden:

Thorn (16) referirt über 2 Fälle, wo die Anwendung innerer Heilmittel vollkommen nutzlos war, und später die Castration mit vorzüglichem Erfolge ausgeführt wurde; zwei ganz ähnliche Fälle veröffentlicht Stern (22) und einen Preindsberger (30). — La Torre (31) hingegen hat bei einem sehr schweren Fall Chloralhydrat mit Erfolg angewendet, weshalb er auch empfiehlt — bevor die Frau durch die Castration verstümmelt würde — diesen Versuch nicht zu unterlassen. — von Winckel spricht sich für die Phosphorverabreichung für lange Zeit, gepaart mit diätetischen und hygienischen Maassregeln aus. — Einer der eifrigsten Fürsprecher der Phosphortherapie ist Latzko (3), der auch die Chloroformnarkose — $^3/_4$ Stunden hindurch tiefe Narkose — als direktes Heilmittel empfiehlt. Dieser Autor referirt im Interesse der Chloroformnarkose einen interessanten Fall, den Schauta wegen Pyo-

Digitized by Google

salpinx — wobei auch Osteomalacie bestand — in der Aethernarkose operirte, ohne jedoch bezüglich der osteomalacischen Erscheinungen einen Erfolg verzeichnen zu können; dieselbe Pat. wurde später chloroformirt, worauf entschiedene Besserung der Osteomalacie constatirt wurde. — Labadie, Lagrave und Pricklin (27) rathen, bei jungen Individuen trotz der glänzenden Erfolge der Castration versuchsweise vorherige medikamentöse Behandlung. — Auch die Beobachtungen Labusquière's (33) sprechen dafür, dass die innere Behandlung auch bei sehr schweren Fällen von schönen Erfolgen begleitet sein kann. — Braun (27) hatte in einem mit Tetanie complicirten Falle mit Phosphor eine Zeit hindurch guten Erfolg zu verzeichnen, musste jedoch später doch den Porro vornehmen, worauf Heilung erfolgte.

Dieser kurze Rückblick beweist zur Genüge, dass die mit dem Phosphor erzielten Resultate sehr verschieden und theilweise ganz ungünstig lauten; trotzdem besitzt diese Art der Therapie das unbedingte Vertrauen einzelner Autoren, die der operativen Therapie nur in den äussersten Fällen Berechtigung einräumen; der überwiegend grössere Theil der Autoren jedoch spricht sich für die operative Behandlung der Osteomalacie aus.

Die Fälle, wo nach den verschiedenen operativen Eingriffen glänzende Erfolge aufgewiesen wurden, sind in so grosser Anzahl veröffentlicht, dass sie einzeln hier nicht aufgezählt werden können, jedoch einige, für die operative Behandlung besonders wichtige Thatsachen wollen wir hervorheben:

Sippel (34) zweifelte längere Zeit an dem Heilwerthe der Castration, jedoch ein Fall, bei dem er eigentlich nicht wegen der bestehenden Osteomalacie, sondern wegen äusserst profusen, durch kein anderes Mittel stillbaren Blutungen die Castration ausführte, überzeugte ihn von der grossen Wichtigkeit der Operation, da nach derselben nicht nur die Blutungen sistirten, sondern auch der osteomalacische Process zum Stillstand kam.

Woerz (35) führte am Ende der Schwangerschaft den Kaiserschnitt mit Entfernung der Gebärmutter und Behandlung des Stumpfes nach Chrobak aus; er hebt als besondere Vorzüge dieser Methode die äusserst leichte Ablösbarkeit der peritonealen Lappen und die rasche und vollkommene Contraction des Cervixstumpfes hervor. — Einen ähnlichen Fall veröffentlicht Runge (29).

Solowij (21) hat am Ende der Schwangerschaft den klassi-

Digitized by Google

schen Kaiserschnitt mit Entfernung der Ovarien ausgeführt und sah danach guten Erfolg.

Guéniot (36) hat im 8. Monate der Gravidität ebenfalls den klassischen Kaiserschnitt vorgenommen, jedoch mit Belassung der Ovarien und Tuben; auch in diesem Falle trat Heilung ein. — Anch Lodemann (37) hat in einem mit Placenta praevia complicirten Falle von Osteomalacie diese Methode befolgt, jedoch bei einer Patientin, bei der der osteomalacische Process schon vor 8 Jahren zum Stillstand kam.

Der Fall von Seeligmann (17) verdient auch aus dem Grunde besondere Beachtung, da er den Porro mit einer bis dahin noch nicht geübten Methode verband. Er applicirte nämlich am 6. Tage nach der Operation auf beide untere Extremitäten den Volkmann'schen Extensivverband mit Contraextension und constatirte nach 8 Wochen, bei Entfernung der Verbände, dass die Körperlänge der Pat. um 18 cm zunahm, dass sämmtliche pathologische Veränderungen der Knochen verschwunden und sogar die Configuration des Beckens sich in günstiger Weise veränderte.

Ausser diesen Fällen sind in der Literatur zahlreiche durch Castration und Kaiserschnitt geheilte Fälle veröffentlicht, unter vielen anderen in unseren heimischen Fachblättern aus der Klinik des Herrn Prof. v. Kézmarszky von Dr. Emil Polgár, weiters sehr viele Fälle von Prof. Velits aus Pressburg.

Bezüglich obiger Mittheilungen wollen wir nur auf das Vorgehen von Guéniot und Lodemann die Behauptung wagen, dass, trotzdem in ihren Fällen Heilung erfolgte, wir es doch nicht für angezeigt halten, weder in jenen Fällen, wo der Process schon längere Zeit zum Stillstand kam — wie im Falle Lodemann's —, und noch viel weniger dort, wo der Krankheitsprocess noch besteht, die Ovarien zurückzulassen, da wir die Patienten hierdurch bei eventuell erfolgender Gravidität nicht nur den Gefahren des abermaligen Kaiserschnittes aussetzen, sondern auch noch vielmehr dem erfahrungsgemäss sehr leicht eintretenden Recidiv der Osteomalacie; dass aber das Eintreten dieser Eventualitäten für die Patienten gewiss von schwereren Folgen sein wird, als die Castration, braucht nicht weiter erörtert zu werden. Es sind in der Literatur einige Fälle verzeichnet, wo beim Kaiserschnitt die Ovarien zufällig belassen wurden (Späth, Kleinwächter) und trotzdem vollkommene Genesung erfolgte, jedoch darf nach unserer Meinung dieser Zufall nicht zum System erhoben werden, da nach

Digitized by Google

der gegenwärtig mit dem grössten Rechte gangbaren Auffassung eben die Ovarien als jene Organe betrachtet werden müssen, durch deren Erkrankung der osteomalacische Process hervorgerufen und aufrecht erhalten wird.

Endlich soll an dieser Stelle noch der Fall von Dimmock (29) erwähnt werden; er führte nämlich bei einer Hindu-Frau wegen Osteomalacie die Symphyseotomie aus, da er es nicht wagte, die durch die langanhaltenden Wehen sehr erschöpfte Patientin dem Kaiserschnitte auszusetzen; auch in diesem Falle war der Erfolg günstig. Unseres Wissens ist dies der einzige Fall, wo bei Osteomalacie die Symphyseotomie ausgeführt wurde.

Bezüglich der Indicationsstellung bei Osteomalacie ist ebenfalls noch keine Vereinbarung getroffen, da die Erfolge nach den einzelnen Heilmethoden von noch zu geringer Anzahl und viel zu wenig einheitlich sind, als dass man aus ihnen die Richtigkeit einer oder der anderen Methode unmittelbar bestimmen könnte.

Wenn wir die Literatur der letzten Jahre in Betracht ziehen, stellen die einzelnen Autoren die Indicationen folgendermaassen auf:

Nach Schauta (15) sind jene weit vorgeschrittenen Fälle der Osteomalacie zur Castration geeignet, wo der Process nach einer Schwangerschaft noch lange Zeit besteht, und die Heilung auf anderem Wege nicht gelingt.

Nach Stern (22) kann jeder Patientin mit Bestimmtheit versprochen werden, dass sie durch die Castration geheilt wird, und auch Velits stellt die Castration als untrüglichen Heilfactor hin.

Harajewitz (23) ist auch kein Freund des conservativen Vorgehens, er räth vielmehr, die Castration bald vorzunehmen, da dieselbe nur dann von vollkommenem Erfolge begleitet sein kann, wenn im Knochensystem noch keine erheblichen Veränderungen erfolgt sind. — Am Ende der Schwangerschaft soll nach diesem Autor der Kaiserschnitt verbunden mit Castration ausgeführt werden.

Nach Preindlsberger (30) wird die Castration in all' jenen Fällen, wo noch die Möglichkeit der Conception vorhanden ist, ihre hohe Wichtigkeit behalten, und kann die medikamentöse Therapie in solchen Fällen nur als Versuch gelten.

Latzko (3) stellt die Indicationen folgendermaassen auf: Bei Nicht-Schwangeren ist die Castration gegenüber der Phosphor-, Chloralhydrat- und Chloroformtherapie vollkommen fallen zu lassen, ja sogar als Kunstfehler zu qualificiren; sie kann als ultimum Re-

Digitized by Google

fugium nur bei Frauen, die das klimakterische Alter überschritten haben und bei denen nach Versuchen mit den inneren Heilmitteln kein Erfolg aufzuweisen war, in Anwendung kommen.

Sternberg (40) fasst die Indicationen folgendermaassen zusammen: Wenn die Raumverhältnisse des Beckens sich in der Weise gestaltet haben, dass im Falle des Auftretens einer Schwangerschaft der Durchtritt einer ausgetragenen Frucht, bezw. vor dem normalen Ende der Schwangerschaft die erfolgreiche Ausführung der künstlichen Frühgeburt unmöglich erscheint, ist die Castration indicirt; die Phosphorbehandlung hingegen ist bei Frauen, die das klimakterische Alter erreicht haben oder sich demselben nähern, vorzunehmen, weiters bei sehr abgeschwächten Patientinnen, die aus diesem Grunde den Gefahren der Laparotomie nicht ausgesetzt werden können, wie auch bei solchen, die an schweren Complicationen, z. B. Tuberculose, leiden und endlich bei solchen, die den operativen Eingriff zurückweisen.

Rasch (25) hält bei sehr vorgeschrittenen Fällen, die Interessen der Frucht bei Seite lassend, den künstlichen Abort mit nachträglicher Castration für indicirt.

Labusquière (23) gruppirt die Indicationen folgendermassen:

1. Die innere medikamentöse Therapie hat auch in den schwersten Fällen Erfolge aufzuweisen.
2. Wenn dieselbe bei Nicht-Schwangeren erfolglos war, soll die Castration ausgeführt werden.
3. Wenn Schwangerschaft besteht, soll dieselbe nicht unterbrochen werden, sondern es soll am normalen Ende derselben der Porro, event. der conservative Kaiserschnitt mit Entfernung der Ovarien ausgeführt werden.

Nach Kleinwächter (10) sind für die Castration jene Fälle geeignet, die eine entschiedene Progression aufweisen, die lange Zeit nach der letzten Geburt noch bestehen und deren Heilung auf anderem Wege nicht gelingt.

In unseren eigenen Fällen waren die Erfolge nach den operativen Eingriffen, wie aus den Krankengeschichten zu entnehmen, folgende:

Fall I betrifft eine Pat. mit weit fortgeschrittener Osteomalacie und grossen Knochenverkrümmungen; nach der Castration schwinden die Schmerzen nur allmälig, und auch die Gehfähigkeit

Digitized by Google

kehrt sehr spät und unvollkommen zurück; 5 Wochen nach geschehener Castration sind die spontanen Knochenschmerzen zwar geschwunden, die Gehfähigkeit ist jedoch auch zu dieser Zeit noch unvollkommen; beim Gehen Schmerzen. — Nach 3 Jahren befindet sich Pat., trotzdem ihre Verhältnisse sehr ungünstig sind, verhältnissmässig wohl, die Knochenschmerzen sind überhaupt nicht mehr zurückgekehrt, Pat. kann sich mit Hilfe zweier Krücken sehr geschickt fortbewegen, ohne dieselben mühsamer; die Knochen sind fest, und Pat. versieht ihre häuslichen Arbeiten. Die Castration war demnach unzweifelhaft von günstigem Erfolg, insbesondere, wenn wir in Betracht ziehen, dass so weitläufige Knochenverkrümmungen vorhanden waren. Und wenn auch der unmittelbare Erfolg nicht so glänzend war, wie ihn zahlreiche Autoren verzeichnen, so müssen wir den Dauererfolg gewiss als günstig bezeichnen. — Dieser Fall kann übrigens zur Bekräftigung jener nur von sehr wenigen Autoren (Harajewitz) betonten Behauptung dienen, dass man bei rasch fortschreitender Osteomalacie durch lange Zeit sich fortziehende Versuche die Zeit nicht verlieren dürfe, sondern möglichst bald das erfahrungsgemäss heilkräftigste Verfahren: die Castration vornehme, denn durch das lange, nutzlose Experimentiren wird so viel Zeit verloren, dass inzwischen im Skelett solche Veränderungen zu Stande kommen, die die Arbeitsfähigkeit der Patientin, wenn auch später durch die Castration der Process zum Stillstande gebracht wird, in hohem Maasse zu beeinträchtigen vermögen.

Bei Fall II hatten wir es mit einem wahrhaft verzweifelten Fall zu thun, mit weitläufigen Knochenveränderungen, mit sehr hochgradiger Kachexie und mit den durch die Verkrümmungen des Thorax hervorgerufenen Veränderungen der Athmungsorgane; kurz nach ihrer Aufnahme macht die sonst auch schon sehr decrepide Kranke eine schwere Pneumonie durch, die sie jedoch glücklich übersteht, so dass wir später die Chloroformnarkose als Heilmittel zu versuchen wagten. Es wurden während 44 Minuten mit der grössten Vorsicht 15 g Chloroform verbraucht, und nach 7 Tagen konnte constatirt werden, dass sich das subjective Befinden der Pat., hauptsächlich in Bezug auf die Knochenschmerzen, besserte; jedoch dauerte dieser, möglicherweise auch durch den psychischen Einfluss gegebene Erfolg nur sehr kurze Zeit an, so dass wir alsbald die Castration vornahmen und nach derselben auch ein besseres

Digitized by Google

Resultat verzeichnen konnten, als nach der Narkose. — Die Gehfähigkeit jedoch kehrte auch in diesem Falle sehr spät und äusserst unvollkommen zurück; Pat. kann sich zwar etwas leichter und mit weniger Schmerzen bewegen, bleibt jedoch vollkommen arbeitsunfähig. — Wir wollen auf Grund dieses Falles die Wirkung der Chloroformnarkose nicht beurtheilen, schon aus dem Grunde nicht, da dies unser schwerster Fall war; was aber den Misserfolg der Castration betrifft, muss auch in diesem Falle hervorgehoben werden, dass die Verkrümmungen der Knochen bei der Pat. so hochgradig waren, dass wir von der Operation überhaupt nicht viel erwarten durften; leider blieb der Erfolg auch noch hinter diesen bescheidenen Erwartungen zurück. — Dieser Fall diene daher zum noch eklatanteren Beweise dessen, dass bei Osteomalacie, wenn es überhaupt Mittel und Wege giebt, der Krankheit beizukommen, dieselben möglichst bald, jedoch unbedingt noch zu einer Zeit in Angriff genommen werden sollen, da noch keine solche Veränderungen eingetreten sind, zufolge deren — wenn der Process auch später zum Stillstand gebracht werden kann — die Arbeitsfähigkeit der Patienten ausgeschlossen ist.

Auch das spätere Schicksal dieser Patientin ist das denkbar traurigste, wie dies in der Krankengeschichte übrigens ausführlich beschrieben ist.

Bei Fall III standen wir einem mässig schweren Krankheitsbilde gegenüber ohne erhebliche Knochenveränderungen; Pat. kann am 21. Tage nach der Operation das Bett verlassen und klagt über keine Knochenschmerzen. Wir konnten daher mit dem unmittelbaren Erfolg des Eingriffes vollkommen zufrieden sein. Bezüglich der Beurtheilung des Dauererfolges kann der Fall leider nicht verwerthet werden, da Pat. die Hauptstadt verliess und ihr Aufenthaltsort nicht ermittelt werden konnte.

Der IV. mittelst Castration behandelte Fall endlich betrifft auch einen ziemlich vorgeschrittenen, jedoch keineswegs so schweren Fall, wie No. I und II war; der unmittelbare Erfolg der Castration war vollkommen zufriedenstellend: die Schmerzen liessen rasch nach, Pat. konnte am 21. Tage die Klinik verlassen und ohne Stütze fast ganz normal gehen; der Dauererfolg kann sogar glänzend genannt werden, da Pat., die sich während des abgelaufenen Jahres mehreremal vorstellte, vollkommen gesund und arbeitsfähig ist. — Es soll hier erwähnt werden, dass auch in diesem Falle

Digitized by Google

nach der Castration längere Zeit hindurch Phosphor[1]) verabreicht wurde.

Aus den therapeutischen Ergebnissen dieser Fälle können wir vor allem jene Lehre ableiten, dass die Castration nicht in allen Fällen als vollkommenes und endgültiges Heilmittel der Osteomalacie gelten kann, und dass der unmittelbare Erfolg nicht so günstig bezeichnet werden kann, wie dies viele Autoren behaupten. Unserer Meinung nach besitzt letzterer Umstand bezüglich des Heilwerthes der Castration gegenüber dem der Chloroformnarkose eine grosse Bedeutung, da das allmälige und weniger rasche Eintreten des Erfolges dafür spricht, dass nicht die Chloroformnarkose — die infolge des Vernichtens der supponirten Mikroorganismen der Nitrification unmittelbar wirken müsste — es ist, die den Krankheitsprocess günstig beeinflusst, sondern einzig und allein die Castration. — Auf Grund unserer Erfahrungen glauben wir weiters als allgemeine Regel aufstellen zu dürfen, dass man bei osteomalacischen Patientinnen um so weniger berechtigt ist durch lange andauernde Versuche mit inneren Heilmitteln die Zeit zu verlieren, in je früherem Stadium sich die Krankheit befindet, denn die Restitutio ad integrum — das Ideal jeder Therapie — kann nur dann erreicht werden, wenn der Fortschritt des Processes in seinen frühesten Stadien, bevor noch weitläufigere Knochenveränderungen zu Stande gekommen sind, coupirt wird; wo hingegen die Krankheit schon grössere, durch gar keine Mittel corrigirbare Dimensionen erreicht hat, wird man durch die Castration mit wenigen Ausnahmen den Process zum Stillstande und die äusserst qualvollen Knochenschmerzen zum Schwinden bringen können, jedoch werden die Kranken im Verhältnisse zu den schon zu Stande gekommenen Verkrümmungen des Skeletts theilweise oder vollkommen arbeitsunfähig bleiben. In diesem unserem Princpe kann uns auch das neuestens von Seeligmann in einem Falle

1) Den in diesem und noch mehreren Fällen verordneten Phosphor dosirten wir in Form des Syrupus ferri albuminati phosph., der vom hiesigen Apotheker Hazlinszky zubereitet wird; tägliche Dosis 2 Kaffelöffel voll — enthaltend 0,002 g Phosphor; die Patienten haben das Präparat ohne Ausnahme gut vertragen, und es stellten sich keine unangenehmen Nebenerscheinungen ein.

Digitized by Google

mit auffallend gutem Erfolge befolgte Verfahren (Extension) vor der Hand nicht schwankend machen.

Die zweite Gruppe unserer Fälle bilden drei Patientinnen, wo am Ende der Schwangerschaft, bezw. nach Beginn der Geburtsthätigkeit der Kaiserschnitt ausgeführt wurde.

Fall V, wo die Operation bei schon erfolgter Uterusruptur ausgeführt wurde, ist weniger mit Bezug auf die Osteomalacie, als bezüglich der Uterusruptur von Interesse. Wir können daher in diesem Falle über den Einfluss des Porro auf die Osteomalacie, da Pat. schon in sehr schlechtem Zustande der Operation ausgesetzt wurde, der sich auch danach nicht besserte, keine Meinung abgeben und so den Fall weder bezüglich der Indicationen, noch des Heilerfolges verwerthen.

Fall VI betraf einen sehr schweren Fall; der unzweifelhaft indicirt gewesene Porro wurde ganz typisch ausgeführt; der Verlauf der Wundheilung war sehr günstig, der Erfolg bezüglich der Osteomalacie jedoch wenig zufriedenstellend, da die Knochenschmerzen nur sehr langsam abnahmen und die Reconvalescenz auch sonst sehr verzögert war; Pat. konnte auch am 50. Tage noch nur mit Hilfe einer Stütze gehen, und haben ihre Knochenschmerzen am 54. Tage, als sie entlassen wurde, noch nicht vollkommen aufgehört.

Fall VII betraf ebenfalls einen schweren Process; die Geburt war weit fortgeschritten: Muttermund im Verstreichen; auch in diesem Falle war unzweifelhafte Indication des Kaiserschnittes vorhanden, und da noch keine nachweisbare Infection der Gebärmutter bestand, wurde die Versenkung des Stumpfes, bezw. die subperitoneale Behandlung desselben nach Chrobak vorgenommen. — Bei dieser Methode haben wir, wie vor uns schon mehrere Autoren (Woertz [35], Runge [20]), constatiren können, dass dieselbe im Vergleiche zur extraperitonealen Behandlung des Stumpfes eine ausserordentliche Vereinfachung der Operation bedeutet, ganz abgesehen davon, dass sie die Nachbehandlung in unvergleichlichem Maasse erleichtert. — Als weitere, besondere Vorzüge dieser Methode sollen weiters hervorgehoben werden, dass sich der schon weiteröffnete Cervix prompt contrahirt, dass durch Unterbinden der Arteriae uterinae die Blutung sicher gestillt, bezw. der Gang der Operation durch grössere Blutung nicht gestört wird, und dass die zur Bedeckung des

Digitized by Google

Stumpfes dienenden peritonealen Lappen sehr leicht abgelöst werden können, viel leichter als bei der einfachsten wegen Fibromyom vorgenommenen Hysterotomie. — Bezüglich der Wirkung des operativen Eingriffes auf die Osteomalacie muss bemerkt werden, dass dieselbe auch in diesem Falle nicht so günstig und unmittelbar war, wie dies viele andere Autoren beobachteten. Die Knochenschmerzen schwanden zwar genügend rasch, und war der Verlauf in dieser Hinsicht nicht ungünstig beeinflusst, und obzwar Pat. am 19. Tage das Bett verliess, musste sie alsbald wegen der abermals aufgetretenen Schmerzen dasselbe wieder aufsuchen; es wurde ihr nun Phosphor verordnet, trotzdem aber ist Pat. am 27. Tage, als sie das Institut verliess, in noch ziemlich schlechtem Zustande; Pat. nimmt das Phosphorpräparat weiter fort; etwa zwei Wochen später wird uns berichtet, dass sich ihr Zustand zwar langsam, jedoch stetig bessert. — Im Januar 1895 wollten wir Pat. aufsuchen, sie ist jedoch vor Kurzem — unbekannt wohin — übersiedelt; ihre ehemaligen Nachbaren geben uns jedoch die Versicherung, dass sich Pat. ohne Stütze bewegen kann und ihre häuslichen Arbeiten ohne Mühe verrichtet.

Wie aus diesem Rückblick ersichtlich, haben auch unsere mit dem Kaiserschnitt behandelte Fälle nicht so glänzende Resultate ergeben, wie in der Literatur so oft erwähnt wird.. Insofern wir aus zwei Fällen urtheilen können (Fall V kann aus den schon oben erwähnten Gründen in dieser Hinsicht nicht verwerthet werden), dürfen wir daher die Wirkung der Operation auf die Osteomalacie weder für unmittelbar, noch für vollkommen erklären; unleugbar jedoch ist, dass in beiden Fällen entschiedene Besserung erfolgte.

Bei Fall VII können wir abermals die günstige Wirkung des Phosphors hervorheben, die gewiss auch zur rascheren Besserung der Krankheitssymptome viel beitrug.

Die letzte Gruppe unseres Materiales bilden zwei Fälle, wo in der zweiten Hälfte der Schwangerschaft — ohne Rücksicht auf die Frucht — wegen des osteomalacischen Processes die Entfernung der Gebärmutter und ihrer Anhänge ausgeführt wurde.

Fall VIII bot ein zwar ausgesprochenes, jedoch nicht weit vorgeschrittenes Krankheitsbild; mit Beginn der zweiten Hälfte der Schwangerschaft jedoch schreitet der Process so stürmisch fort, und die Kräfte der Patientin nehmen in so hohem Maasse ab, dass wir uns der Nothwendigkeit, im Interesse der Kranken radical

Digitized by Google

zu handeln, nicht verschliessen können. In diesem, wie auch in dem folgenden IX. Falle, wo wir uns ganz ähnlichen Verhältnissen gegenüber befanden, bestanden bezüglich der Indicationen folgende vier Möglichkeiten: 1. das Einleiten des künstlichen Abortes und darnach Castration; 2. Abwarten des Zeitpunktes der künstlichen Frühgeburt und darnach Castration; 3. Abwarten des normalen Schwangerschaftsendes und Lösung der ganzen Frage mit dem Kaiserschnitt, und endlich 4. sofortige Entfernung der Gebärmutter und ihrer Anhänge ohne Rücksicht auf das Leben der Frucht. — Wollten wir auf Letzteres Rücksicht nehmen, so hätten wir die 2. oder 3. Eventualität wählen müssen; die zweite mussten wir jedoch schon von vornherein ausschliessen, denn, vorausgesetzt, dass wir gegen das Interesse der Mütter jene Entwicklung der Früchte abgewartet hätten, wobei dieselben durch das enge Becken noch spontan hätten durchtreten können, hätten wir so schwach entwickelte Früchte gewonnen, deren Lebensfähigkeit unter den gegebenen Umständen sehr problematisch gewesen wäre. Aus diesem Grunde haben wir der Lösung der Frage auf dieser Weise entsagt.

Im Interesse der Früchte wäre natürlich die dritte Möglichkeit — der Kaiserschnitt am Ende der Schwangerschaft — die günstigste gewesen, jedoch trennten uns von diesem Zeitpunkte in beiden Fällen noch 4 Monate, die Knochenkrankheit aber schritt so stürmisch fort, dass das Abwarten dieses Zeitpunktes für die Mütter voraussichtlich von den schwersten Folgen gewesen wäre, der Zustand derselben hätte sich bis dahin so ungünstig gestaltet, dass es uns sehr unwahrscheinlich erschien, dass solche Mütter ihre auch gut entwickelten Kinder hätten auferziehen können. — Nach reiflicher Erwägung all' dieser Umstände haben wir uns endlich entschlossen, die Mütter ohne Rücksicht auf die Früchte, aus ihrer peinlichen Lage zu befreien. Zu diesem Zwecke standen uns abermals zwei Wege offen; entweder der künstliche Abort mit später nachfolgender Castration, oder aber die Exstirpation des schwangeren Uterus und seiner Adnexe durch die Laparotomie.

Bezüglich des ersteren Vorgehens steht es zwar fest, dass bei den heutigen Cautelen der künstliche Abort ein sehr einfaches, kaum gefährliches Verfahren bildet; in unserem Falle jedoch steht die Frage ganz anders. Wir hatten es mit sehr abgeschwächten Individuen zu thun, die jetzt dem künstlichen Aborte mit unberechenbarer Blutung, wie auch allen möglichen Gefahren des

Digitized by Google

Wochenbettes ausgesetzt werden sollten, um später — ohne dass sich der allgemeine Zustand der Patientinnen gebessert hätte — abermals einer, verhältnissmässig grossen Operation, der Castration unterworfen zu werden. All diese Umstände wären wahrhaftig nicht geeignet, zur Lösung der Frage diesen Weg zu wählen.

Es verblieb uns demnach keine andere Wahl, als die Exstirpation der Gebärmutter mit Aufopferung der Frucht vorzunehmen. Die Bedeutung dieser Operation in technischer Hinsicht ist um gar nichts ernster, als eine wegen Fibromyom oder aus anderen Gründen ausgeführte Hysterotomie, ja sie schien sogar, da weder Adhäsionen noch andere durch die Lage der Geschwulst gegebene Schwierigkeiten zu erwarten waren, noch um vieles leichter, und wir täuschten uns auch in dieser unserer Erwartung nicht. In beiden Fällen war der Gang der Operation glatt, typisch, die Blutung, das einzige, was in Anbetracht der schwangeren Gebärmutter grössere Schwierigkeiten hätte verursachen können, wurde durch die vor der Amputation des Uterus vorgenommene Umstechung der Arteriae uterinae auf eine Minimum reducirt. Wir können es nicht unterlassen als einen besonderen Vorzug der Operation — im Vergleiche zu gewöhnlichen Hysterotomien — hier abermals hervorzuheben, dass die peritonealen Lappen infolge der Succulenz der Gewebe sehr leicht abgelöst werden konnten.

Die Wundheilung war in beiden Fällen ungestört, jedoch war die Wirkung der Operation auf die Osteomalacie bei Fall VIII weder unmittelbar noch vollkommen; die Schmerzen liessen nur sehr langsam nach und es erfolgte auch ein kleines Recidiv, jedoch konnte Pat. trotzdem am 51. Tage in erheblich gebessertem Zustande das Institut verlassen. — Auch dieser Pat. wurde, wie je einer der beiden ersten Gruppen, Phosphor in der schon oben beschriebenen Form und Menge, mit sehr gutem Erfolge verabreicht. — Ueber das weitere Schicksal der Kranken haben wir trotz mehrfacher brieflicher Anfrage keine Nachricht erhalten. —

War auch der Erfolg der Hysterotomie bei Fall VIII kein vollständig zufriedenstellender, um so glänzender war er bei Fall IX, der bezüglich der Umstände der Erkrankung und der Indicationen dem ersteren vollkommen glich; die Schmerzen sind bei dieser Patientin nach der Operation so zu sagen mit einem Schlage geschwunden, Pat. verliess am 19. Tage das Bett und gewann nach kurzer Zeit ihre Gehfähigkeit vollkommen zurück. Auch bezüglich des Dauererfolges rechnet dieser Fall zu den denkbar

Digitized by Google

günstigsten, da Pat. heute — schon mehr als ein Jahr nach der Operation — sich der besten Gesundheit und vollkommener Arbeitsfähigkeit erfreut.

Die Lehren, die wir bezüglich der Indicationsstellung und der zu befolgenden Therapie bei der Osteomalacie aus unseren eigenen Fällen, wie auch aus den Erfahrungen Anderer ableiten, können in folgende Punkte zusammengefasst werden:

1. Weder die Castration, noch der Kaiserschnitt, noch aber die üblichen inneren Mittel können als sichere, endgültige Heilmittel der Osteomalacie betrachtet werden, denn wenn in der grossen Mehrzahl der Fälle mit einem derselben, besonders aber mit der Castration und dem Kaiserschnitt, auch vollkommene Heilung erzielt wurde, so bleibt noch immer eine Anzahl der Fälle übrig, wo durch all' diese Verfahren nur Besserung erfolgt, ja selbst diese ausbleibt.

2. Es ist unzweifelhaft, dass durch Verabreichung innerer Heilmittel Besserung erfolgen kann, jedoch ist es wahrscheinlich, dass diese Besserung nur jenen Erfolgen gleichgestellt werden kann, die man auch durch einfache Verbesserung der hygienischen und diätetischen Verhältnisse jedenfalls erreichen kann.

3. Eine ganz andere Bedeutung erhält die medikamentöse Therapie, beziehungsweise unseren Erfahrungen gemäss die Verabreichung von Phosphor, nach der Castration und dem Kaiserschnitt, wenn die Reconvalescenz sich verzögert oder nur sehr langsam fortschreitet; in solchen Fällen war der Gebrauch des Phosphors bei mehreren unserer Kranken von vorzüglichem Erfolge, da die Knochenschmerzen rascher abnahmen und auch die Gehfähigkeit schneller zurückkehrte.

4. Bei Nichtschwangeren, besonders wenn der Process noch keine grösseren Fortschritte zeigt, hat das längere Experimentiren mit inneren Heilmitteln nur bis zu einer gewissen Grenze Berechtigung. Hat man aber die Ueberzeugung gewonnen, dass nach längerer Verabreichung keine Besserung eintritt oder der Zustand sich sogar verschlimmert, dann soll, vorausgesetzt, dass die Diagnose unzweifelhaft ist, möglichst bald die Castration ausgeführt werden, denn je länger dieser für den osteomalacischen Process unleugbar wohlthuende Eingriff hinausgeschoben wird, um so grössere Dimen-

Digitized by Google

sionen wird die Krankheit annehmen, es werden um so grössere Verkrümmungen der Knochen zu Stande kommen, und wenn man durch die verspätete Operation die Krankheit auch zum Stillstand bringen kann, so werden in Folge der schon bestehenden Veränderungen, besonders durch die mit den Verunstaltungen des Thorax einhergehenden Störungen der Athmungs- und Circulationsorgane, die Patientinnen schon so herabgekommen sein, dass ihre Arbeitsfähigkeit kaum je mehr vollständig zurückkehren wird.

5. In sehr schwierigen Fällen wird auch die Castration nicht vermögen dem Fortschreiten des Krankheitsprocesses Einhalt zu tkun — wie dies Fall II beweist.

6. Ueber die Wirkung der Chloroformnarcose besitzen wir nur eine einzige Erfahrung und können wir folglich über den Werth derselben kein Urtheil abgeben. Wir halten dieselbe jedoch als für weitere Versuche geeignet, da sie in unserem schwersten Falle (II) das Allgemeinbefinden und die Kreuzschmerzen, wenn auch nur für kurze Zeit, wohlthuend beeinflusste.

7. Bei schwangeren osteomalacischen Kranken, wenn die Schwangerschaft noch nicht weit fortgeschritten ist und die Knochenerkrankung rasche Verschlimmerung aufweist, mit grossem Kräfteverfall und schwerem Leiden der Patientinnen, halten wir die Exstirpation des schwangeren Uterus und der Adnexe, d. h. die Hysterotomie mit Versenkung des Stumpfes nach der Methode Chrobaks, für das beste Verfahren, dem gegenüber der künstliche Abort mit nachträglicher Castration entschieden nur Nachtheile in sich birgt, da wir es für einen viel kleineren Eingriff halten, die Patienten durch eine einzige Operation endgültig zu heilen, als dieselben vorerst dem künstlichen Aborte mit unberechenbarer Blutung und Infectionsgefahr, wie auch den eventuellen Gefahren des Wochenbettes auszusetzen und dann erst die Castration auszuführen.

8. Am Ende der Schwangerschaft beziehungsweise nach Beginn der Geburt, wenn die Beendigung derselben durch die natürlichen Geburtswege unmöglich, oder aber nur mit Aufopferung der Frucht möglich wäre (relative Indication), soll der Kaiserschnitt vorgenommen werden, und zwar nicht der conservative, sondern mit Amputation der Gebärmutter, Entfernung der Adnexe und subperitonealer Behandlung des Stumpfes (nach der Methode von Chrobak). Die extraperitoneale Stumpfbehandlung wäre nur in solchen Fällen angezeigt, wo dies besondere Umstände, z. B. Ruptur

Digitized by Google

oder schon bestehende Infection des Uterus etc. unbedingt erfordern. Der Beginn der Geburt, d. h. die Eröffnung des Muttermundes kann nicht als Contraindication der subperitonealen Behandlung des Stumpfes gelten.

Endlich will ich noch ganz kurz der Verbreitungsverhältnisse der Osteomalacie in unserem Vaterlande gedenken.

Prof. Velits (18) hat in seiner letzten Zusammenstellung über 27 Rälle referirt, die bis zum Erscheinen seiner Arbeit gesammelt werden konnten. Seither wurde eine ganze Reihe neuer Fälle beobachtet, als: der Fall von Klein (40) aus Szegedin, ein neuerer bisher noch nicht veröffentlichter Fall des Prof. Mann, ebenfalls aus Szegedin, ein Fall von Wein (42) (zwei seiner Patientinnen waren nicht aus Ungarn), weiters 8 in gegenwärtiger Arbeit behandelte Fälle (Fall V wurde in die Arbeit Velits' bereits aufgenommen), unser poliklinischer Fall aus dem Jahre 1894, die fünf ambulanten Patientinnen unserer Klinik, wie auch 5 Fälle aus der Klinik des Prof. v. Kézmarszky, die in die Velits'sche Zusammenstellung noch nicht eingereiht wurden. Rechnen wir diesen Fällen noch einen Privatfall des Herrn Prof. Tauffer (beginnende Osteomalacie, steht unter Phosphorbehandlung), weiter jene beiden Fälle, die Prof. Pertik am Sectionstische beobachtete, und endlich den vor Kurzem an unserer Klinik mittelst Kaiserschnitt behandelten Fall hinzu, so beträgt die Zahl der in unserem Vaterlande beobachteten und zum grössten Theile veröffentlichten Fälle von puerperaler Osteomalacie 53, eine Zahl, die in Anbetracht dessen, dass dies Land noch vor kurzer Zeit für immun gegolten hat, als beträchtlich angesehen werden kann.

Literatur.

1. Fehling, Ach. f. Gynäk. Bd. 39.
2. Petrone, Ref. Centralbl. f. Gynäk. 1892. No. 17.
3. Latzko, Allgem. Wien. med. Zeitg. 1893.
4. Löhlein, Zeitschr. f. Geb. u. Gynäk. Bd. 29. S. 18. 1894.
5. Derselbe, Centralbl. f. Gynäk. 1894. H. 1.
6. Fehling, Zeitschr. f. Geb. u. Gynäk. Bd. 30. S. 471.

Digitized by Google

7. Neusser, Wien. klin. Wochenschr. 1892. No. 3 u. 4.
8. Neumann, Arch. f. Gynäk. Bd. L.
9. Chrobak, Zeitschr. f. Geb. u. Gynäk. Bd. 30. Discussion zu Orthmann's Vortrag.
10. Kleinwächter, Ebendas. Bd. 31. S. 77. 1895.
11. Orthmann, Ebendas. Bd. 30. 1894.
12. Kehrer, Ref. Centralbl. f. Gynäk. 1889. S. 731.
13. Truzzi, Ebendas. 1890. Beilage S. 6.
14. Derselbe, Ref. Ebendas. 1892. S. 574.
15. Schauta, Wien. med. Wochenschr. 1890. No. 19.
16. Thorn, Centralbl. f. Gynäk. 1891. S. 828.
17. Seeligmann, Berl. klin. Wochenschr. 1893. No. 44.
18. Velits, Ung. Arch. f. Med. Bd. II. H. 2.
19. Hofmeier, Centralbl. f. Gynäk. 1891. S. 225.
20. Runge, Arch. f. Gynäk. Bd. 41. S. 116.
21. Solowij, Centralbl. f. Gynäk. 1892.
22. Stern, Münch. med. Wochenschr. 1893. S. 128.
23. Harajewitz, Wien. med. Presse. 1893. S. 1057.
24. v. Winckel, Lehrbuch. 1892.
25. Rasch, Zeitschr. f. Geburtsh. u. Gynäk. Bd. 25. S. 271.
26. Latzko, Ref. Centralbl. f. Gynäk. 1894. No. 42.
27. Braun, Officielles Protokoll d. geburtsh. Gesellsch. in Wien. Sitzung vom 6. März 1894.
28. v. Winckel, Ref. Centralbl. f. Gynäk. 1894. No. 42. Discussion zu Latzko's Vortrag.
29. Runge, Lehrbuch der Geburtshilfe. 1894.
30. Preindlsberger, Wien. klin. Wochenschr. 1893. No. 21.
31. La Torre, Ref. Centralbl. f. Gynäk. 1894. No. 8.
32. Labadie, Lagrave et Pricklin, Ref. Frommel's Jahresber. Jahrg. VII. S. 569.
33. Labusquière, Ebendas.
34. Sippel, Centralbl. f. Gynäk. 1890. S. 584.
35. Woerz, Ebendas. 1892. S. 81.
36. Guéniot, Ref. Ebendas. 1892. S. 775.
37. Lodemann, Ebendas. 1893. S. 24.
38. Polgár, Orvosi hetilap. 1895.
39. Dümmock, Ref. Frauenarzt. 1891. S. 225.
40. Sternberg, Ref. Virch.-Hirsch's Jahresber. 1893. Bd. II. S. 403.
41. Klein, Orvosi hetilap. 1893. No. 33.
42. Weisz, Ibidem. 1894. No. 39.

Digitized by Google

Ueber das mikroskopische Verhalten des Myometriums bei pathologischen Vergrösserungen des Uterus mit besonderer Berücksichtigung der Muskelzellen.

Von

Richard Bertelsmann,

Volontärassistent am pathologischen Institut zu Göttingen.

Die Vergrösserungen, welche der menschliche Uterus bei verschiedenen krankhaften Veränderungen erleidet, sind so in die Augen springend und durch ihre diagnostische Verwerthbarkeit so in den Vordergrund gestellt, dass sie stets das Interesse der Gynäkologen und Pathologen erregt haben. Man findet deshalb in der Literatur Aeusserungen vieler Autoren über diesen Gegenstand. Genauere Angaben über das histologische Verhalten der hypertrophirten Uteruswand sind aber meines Wissens nur von zwei Autoren gemacht worden. Man beschränkt sich darauf festzustellen, ob bei dieser oder jener Art der Uterushyperthrophie die Vergrösserung auf Rechnung der Muskulatur oder auf die des Bindegewebes kommt. Ueber das macroscopische Verhalten haben wir aus älterer und neuerer Zeit mancherlei theilweise sehr genaue Angaben. Besonders sind die Fälle erwähnt, wo der hypertrophische Uterus dem schwangeren ähnlich sah.

So widmet Virchow in seinen „Krankhaften Geschwülsten" dem Gegenstande eine eingehende Besprechung, soweit die Uterushypertrophie durch Fibro-Myome herbeigeführt wird. Dieselbe kommt nach ihm bei interstitiellen und submucösen Fibro-Myomen vor, ist aber weder eine nothwendige Bedingung der Tumorbildung, noch zieht die Tumorbildung immer Hypertrophie nach sich. Es kann nach ihm auch Atrophie der Uteruswand bei Myombildung bestehen, doch ist diese Atrophie möglicherweise eine secundäre, erst im späteren Alter sich einstellende. Auch ist diese Atrophie nach Virchow sehr selten. Fast immer ist vielmehr bei submu-

Digitized by Google

cösem Fibro-Myom die Wand bis zu 2—3 cm verdickt. Ihr Aussehen sowohl als ihre Zusammensetzung gleicht in hohem Maasse der des schwangeren Uterus. Man sieht die Fleischbalken stark entwickelt. Die Gefässe besonders die Venen weit und die Arterien starkwandig; selten ist die Wand des Uterus hart, meist hat sie die weichere, wirklich fleischige Beschaffenheit des schwangeren Uterus.

Ungefähr dasselbe fand Virchow bei den interstitiellen Fibro-Myomen. Andere ältere Autoren sind bald geneigt der Uterusvergrösserung durch Bindegewebe eine grössere Bedeutung zuzusprechen, bald schliessen sie sich Virchow an. Im Allgemeinen sind ihre Ansichten folgende:

Eine Uterusvergrösserung, welche mehr auf einer Vergrösserung der Bindegewebsmasse beruht, findet bei entzündlichen Vorgängen in der Uteruswand, bei Stauungen, bei Lageveränderungen und bei sexuellen Excessen statt.

Ist das Uteruscavum durch Fibro-Myome, Blut, Schleim u. s. w. ausgefüllt und erweitert, dann tritt die Uterusvergrösserung ein, welche den Uterus dem schwangeren ähnlich macht und auf Zunahme der muskulären Elemente beruht.

Es äussern sich in dieser Weise Wenzel (Krankheiten des Uterus, Mainz 1816), Cruveilhier (in seinem Atlas der pathologischen Anatomie, Paris 1835), Foerster (Lehrbuch der pathologischen Anatomie, Leipzig 1855), Kiwisch (Klinische Vorträge über specielle Pathologie und Therapie der Krankheiten des weiblichen Geschlechts, Prag 1849), Scanzoni (Krankheiten der weiblichen Sexualorgane, Wien 1857), Oppolzer (Wiener medicinische Wochenschrift, Jahrgang 1858, p. 328), Rokitansky (Pathologische Anatomie, Wien 1861), Cornil und Ranvier (Pathologische Anatomie), Säxinger (Krankheiten des Uterus, Prager Vierteljahrsschrift für practische Heilkunde, Band 89, Jahrgang 1866), Gyon (Thèse de Paris, 1860. Des tumeurs fibreuses de l'utérus.) Birch-Hirschfeld (Lehrbuch der pathologischen Anatomie, Leipzig 1877).

Nirgends aber findet man ein genaueres Eingehen auf die Grösse der einzelnen Gewebselemente. Nur Klob (Pathologische Anatomie der weiblichen Sexualorgane, Wien 1864) stellt fest, dass, wenn man von einer echten Hypertrophie der Uteruswand sprechen wollte, die einzelnen Muskelzellen vergrössert sein müssten, und dass bei echter Hyperplasie der Uteruswand die einzelnen Gewebs-

Digitized by Google

elemente so vermehrt sein müssten, dass sie in gleichen Verhältnissen zu einander bleiben. Klob hält derartige Zustände für sehr selten und geht nicht weiter auf das Thema ein. Von neueren Gynäkologen waren mir die Lehrbücher von Schröder (Leipzig 1890), Braun von Fernwald (Wien 1880), Samuel Pozzi (Basel 1892), Fritsch (Frauenkrankheiten, Berlin 1892), Fehling (Wien 1893), Curty (Traité de maladies de l'utérus, Paris 1881) zur Hand. Die Anschauungen dieser Autoren, welche sich nicht wesentlich von den oben angeführten unterscheiden, sind im Allgemeinen folgende: Bei chronischer Metritis (chronischem Infarkt) beruht die Vergrösserung des Uterus auf Bindegewebswucherung, bei abnormem Inhalt der Uterushöhle tritt Vergrösserung und Umbildung der Uteruswände, ähnlich wie beim schwangeren Uterus, ein, doch ist auch Verdünnung der Wände des dann blasenförmig aufgetriebenen Uterus nicht selten. Subseröse Fibro-Myome verursachen Zerrungen der Gebärmutter, interstitielle und submucöse Vergrösserungen, welche den Vergrösserungen während der Schwangerschaft häufig sehr ähnlich sind. Bei interstitiellen Fibro-Myomen ist die Vergrösserung aber bald unregelmässig, bald beruht sie nicht auf wahrer Hypertrophie sämmtlicher Gewebselemente, sondern auf diffuser Bindegewebswucherung. Von einer nachgewiesenen Vergrösserung der Muskelfaserzellen des Uterus ist nirgends die Rede. Speciell mit den Uterusvergrösserungen beschäftigte sich in neuerer Zeit Ch. Labbé (in den Archives générales de Médicine, 1885).

An 10 Fällen beweist er, dass es eine totale idiopathische Hypertrophie des Uterus giebt. Er unterscheidet eine fibro-myomatöse und eine myo-teleangiektatische Hypertrophie. Bei der ersteren sind die Muskelzellen mässig vermehrt, das Bindegewebe viel weniger entwickelt. Das letztere ist regellos unter die Muskelzellen zerstreut, mit ihnen verfilzt. Bei der letzteren wird der Uterus zum cavernösen Gewebe.

Bei dieser Art der Uterusvergrösserung kann sich auch secundäre Cysten- und Tumorenbildung einstellen. Als solche idiopathische Hypertrophie mit secundärer oder accidenteller Bildung von kleinen Fibro-Myomen fasst Labbé auch einen von Tillaux der Societé de chirurgie demonstrirten Fall auf. (Gazette des hôpitaux, 1868, Nr. 144 und 146).

Bei einem meiner unten angeführten Fälle scheint mir, beiläufig gesagt, die gleiche Erklärung zulässig. Derselbe Autor führt über

Digitized by Google

Uterusvergrösserungen noch die Ansicht de Sinéty's an, dessen Werk mir leider nicht zugänglich war. Derselbe scheint sich den unten angeführten Ansichten Ziegler's zu nähern, aber auch keine Angaben über Grössenverhältnisse der Muskelzellen zu machen.

Ziegler nun geht in seinem Lehrbuch der pathologischen Anatomie (1890) etwas näher auf die histologischen Verhältnisse bei den nicht in Folge von Geschwülsten oder abnormem Inhalt entstandenen Vergrösserungen des Uterus ein. Ich führe seine Aeusserungen wörtlich an, weil sich meine Befunde ziemlich mit ihnen decken. Nach ihm findet man bei den Vergrösserungen, welche sich an das Puerperium anschliessen, also auf mangelhafter Involution beruhen, in einem Theil der Fälle Zunahme der Muskelmasse, ohne dass sich — wenigstens in späterer Zeit — entzündliche Veränderungen nachweisen liessen. In anderen Fällen sieht man, wenn die Individuen zur Section kamen, ehe der Entzündungsprocess abgelaufen ist, welcher sich in diesen Fällen nach der Entbindung eingestellt hatte, das Gewebe von zahlreichen in der Nähe der Gefässe und in der Nähe von grösseren Bindegewebssträngen gelegenen Rundstellen durchsetzt. Später entwickelt sich hier eine Zunahme der Bindegewebsmasse. Doch vergrössern sich die Muskelbündel ebenfalls. Zuweilen ist auch das innerhalb der Muskelzüge gelegene Bindegewebe verbreitert. Aehnliche Zustände sollen sich nach den übrigen Ursachen der Uterusvergrösserung: Endometritis, chronische Stauungen u. s. w. einstellen.

Eine weitere Aehnlichkeit zwischen dem Verhalten der Wand des schwangeren Uterus und der bei Anwesenheit von Fibro-Myomen verdickten fand Carl Ruge (Ueber die Contraction des Uterus in anatomischer und klinischer Beziehung. Zeitschrift für Geburtshülfe und Gynäkologie, Jahrgang 1880, Band 5).

Derselbe stellt fest, dass die Wand des schwangeren Uterus eine dem Peritoneum parallele Schichtung zeige; die Schichten sind durch Verbindungsbrücken von Uterusgewebe verbunden. Hört die Schwangerschaft auf, so verschwindet die Schichtung bald, auf hier nicht zu erörternde Weise. Dieselbe lamellöse Schichtung sah Ruge auch, wenn Fibro-Myome das Uteruscavum ausdehnten. Bei meinen Untersuchungen fanden sich diese Schichtungen häufig und jedesmal mit ihnen verbunden eine Vergrösserung der Muskelzellen.

Die einzige Angabe über die Grösse der Muskelfaserzellen aus älterer Zeit, welche ich erst an dieser Stelle des Zusammen-

Digitized by Google

hangs wegen einfüge, macht Dr. W. Finn, „Ueber die Veränderungen des Muskel- und Bindegewebes bei chronischer Metritis“ im Centralblatt für die medicinischen Wissenschaften, Jahrgang 1868, Nr. 36 in einer vorläufigen Mittheilung, welche leider nur eine vorläufige geblieben zu sein scheint, denn es war mir nicht möglich eine zweite Veröffentlichung desselben Autors in der Literatur aufzufinden. In dieser werden auf Grund von Zerzupfungspräparaten folgende Resultate angegeben:

1. In der chronisch entzündeten Gebärmutter wird die regelmässige Lagerung sowohl der einzelnen Muskelfasern als auch der Bündel derselben unverändert erhalten.

2. Die Muskelfasern verändern sich nicht in qualitativer Beziehung und die fettige Entartung derselben stellt keine wesentliche constante Erscheinung bei der bezeichneten Krankheit vor.

3. Die Muskelfasern sind immer ausgedehnt und zwar mehr in die Länge als in die Breite.

4. Die Zahl der Fasern ist constant und bedeutend vermehrt.

5. Die Menge des Bindegewebes im späteren Stadium der Krankheit ist stets relativ vermindert, absolut aber vermehrt, so dass die Zunahme des Volums der Gebärmutter durch die Hyperplasie der Muskelfasern bedingt wird und die Zunahme des Bindegewebes dabei einen sehr geringen Einfluss hat.

In neuerer Zeit schreibt Herr Professor Orth, mein hochverehrter Lehrer, welchem ich auch an dieser Stelle für die freundliche Anregung und Anleitung zu der vorliegenden Arbeit danke, über die pathologischen Uterusvergrösserungen folgendes: (Lehrbuch der pathologischen Anatomie. II. Band.) Es giebt muskuläre Hypertrophien und bindegewebige. Jene wird man vorzugsweise erwarten dürfen, wo eine Wirkung vermehrter Arbeit oder der immanenten Anlage vorliegt, diese sind vorzugsweise in den Fällen vorhanden, wo entzündliche Vorgänge mitgewirkt haben. Die hypertrophische Muskulatur kann in Bezug auf Grösse der Muskelzellen den gewöhnlichen Befund des ruhenden Uterus geben, ich habe aber auch bei Myomen Muskelzellen gesehen, welche in ihren Dimensionen jener des schwangeren Uterus kaum nachstanden.

Her Professor Orth hatte nun die Güte, mich mit der Untersuchung der genauen Grössenverhältnisse der Muskelzellen in vergrösserten Gebärmüttern zu beauftragen.

Es wurde von mir die Wand von 28 Gebärmüttern untersucht.

Digitized by Google

Unter diesen befanden sich zwei mit an Endometritis erkrankter Schleimhaut und metritisch veränderten Wandungen. In die Fundushöhle des einen ragte ein kleiner Schleimpolyp ein, dem Fundus des anderen sass ein haselnussgrosses subseröses Fibro-Myom auf. Ein dritter Uterus war nur an Endometritis und Metritis erkrankt, 4 Gebärmütter trugen Cervixcarcinome, 6 einfache, 3 multiple interstitielle und 5 submucöse Fibro-Myome. Unter den Gebärmüttern mit einfachen interstitiellen Myomen ist bei Nr. 14 ein Uterus aufgeführt, der ausserdem noch ein submucöses Fibro-Myom, bei Nr. 18 ein Uterus, der noch mehrere kleine Fibro-Myome trug. Es überwogen in diesen Fällen die interstitiellen Fibro-Myome so bedeutend an Grösse über die anderen und die letzteren waren im Verhältniss zur Uteruswand so klein, dass durch sie gewiss kein Einfluss auf die Vergrösserung des Uterus ausgeübt werden konnte. Dasselbe findet mutatis mutandis bei Nr. 20, 21 und 23 statt, welche unter den submucösen Myomen aufgeführt sind, obwohl sich noch ein oder mehrere kleine und bedeutungslose Fibro-Myome in den unter diesen Zahlen beschriebenen Organen befinden. Ein weiterer Uterus enthielt eine zuletzt in Eiter übergegangene Blutansammlung (Hämatometra resp. Pyometra), ein anderer ein in die Uterushöhle hineinragendes Deciduom, ein anderer ein eben solches Sarcom.

Als Vergleichsobjecte wurden ausserdem noch die Uteri dreier an Febris puerperalis gestorbener Frauen und ein ausgebildeter jungfräulicher Uterus untersucht.

Die Stücke zur microscopischen Untersuchung wurden möglichst immer aus der gleichen Gegend des Organs, nämlich aus der Mitte zwischen dem Scheitel des Fundus und dem inneren Muttermunde entnommen. An den frisch in meine Hände kommenden Organen wurden Messungen der Muskelzellen an Zerzupfungspräparaten gemacht, welche mit 33 pCt. Kalilauge hergestellt waren. Aeltere in Alkohol aufbewahrte Gebärmütter wurden untersucht, indem möglichst kleine Stücke derselben 1—2 Tage in 30 proc. Salpetersäure gelegt und dann in derselben zerzupft wurden. Es liessen sich auf diese Weise in den meisten Fällen die Muskelfaserzellen auch recht alter Präparate noch ganz gut isoliren.

Allerdings sahen die Muskelzellen eigenthümlich gewellt aus, auch sah ich häufig stärkere Körnungen im Zellleib, doch hatte ich bei Vergleichen mit den frisch zerzupften Präparaten den Eindruck, als seien die Grössenverhältnisse nicht wesentlich ver-

Digitized by Google

ändert. Der gewellte Verlauf der Muskelzellen hätte die Längemessungen hauptsächlich beeinträchtigen können, es zeigten sich aber — wie man unten sehen wird — so bedeutende Unterschiede, dass es auf einige Micromillimeter auf oder ab für meine Zwecke nicht ankam. Schnittpräparate von frischen Organen wurden in den Härtungsflüssigkeiten immer gleiche Zeiträume hindurch belassen, um sie nicht verschieden starke Schrumpfung veranlassenden Einflüssen auszusetzen.

Bei den älteren Präparaten war eine derartige Vorsicht nicht mehr möglich, da ich aber hauptsächlich solche alte Alkoholpräparate untersuchte, in denen Vergrösserungen der Muskelzellen festzustellen waren, so können die Resultate bei diesen nicht angezweifelt werden, man kann vielmehr sagen, dass mindestens diese Vergrösserungen vorhanden waren.

Vorgehärtet wurden die frischen Organe in Müller'scher Flüssigkeit oder Formalin, zuerst in den genannten Flüssigkeiten je ein Stück des gleichen Falls. Es zeigten sich hierbei keine Verschiedenheiten in den Querschnittsmaassen der Muskelzellen. Die älteren Präparate waren grossentheils in Müller'scher Flüssigkeit vorgehärtet, alle in Alkohol aufbewahrt. Sämmtliche Präparate wurden in steigendem Alkohol nachgehärtet und in Paraffin eingebettet.

Gefärbt wurde mit Methylenblau-Eosin- und Pikrolithioncarmin. Mit der letzteren Farbe erhielt ich die schönsten Differenzirungen zwischen Muskulatur und Bindegewebe. Die erstere wird gelb mit rothem Kerne, das letztere blassroth mit rothem Kerne. Bei stärkerer Vergrösserung sieht ausgebildetes Bindegewebe bei dieser Färbung weiss mit leicht röthlichem Schimmer aus. Die Präparate, an welchen ich Querschnittsmessungen an Muskelzellen machen wollte, brachte ich, nachdem sie in Salzsäurealkohol wie die anderen differenzirt waren, für 3—5 Minuten in concentrirte alkoholische Pikrinsäurelösung.

Hierdurch geht zwar in manchen Fällen der deutliche Farbenunterschied zwischen Muskulatur und Bindegewebe verloren, indem das letztere auch einen gelben Farbenton annimmt, aber die Muskelzellen färben sich so intensiv, dass man ihre Grenzen deutlich erkennen und ihre Dimensionen in den meisten Fällen leicht auch an Schnittpräparaten messen kann. Die Untersuchung und Messung auch an Schnittpräparaten vorzunehmen halte ich für werthvoll, da man einerseits sich nur so über all-

Digitized by Google

gemeine Verhältnisse, die Menge und Art des Bindegewebes, das Verhalten der Gefässe u. s. w. klar werden kann; andererseits man sehen kann, ob es sich um allgemeine Hypertrophien handelt, oder ob sich nur hier und da ein einzelnes hypertrophisches Muskelbündelchen findet, was, da die Histogenese der Fibro-Myome noch nicht aufgeklärt ist, ebenso gut Anfang eines Myoms wie der Anfang einer wahren muskulären Hypertrophie sein kann. Bei den Zerzupfungen liegt auch in meinen Fällen die Gefahr vor, ein kleinstes Fibro-Myomknötchen zu zerzupfen, welches, obwohl schon eine ausgebildete Geschwulst, sich dem blossen Auge entzieht und, wie ich nebenbei sah, kamen in Fibro-Myomen kolossale Muskelzellen vor. Diese Gefahr wird durch die Combination von Zerzupfungspräparaten mit Schnittpräparaten vermieden. Bei den Messungen an Querschnitten ging ich von der Ueberlegung aus, dass auch, wenn man reine Querschnitte erhalten hat, nicht sämmtliche Muskelzellen in ihrer Mitte, also, da sie spindelförmige Gebilde sind, an ihrem grössten Umfang getroffen sein könnten, dass vielmehr jedes Muskelbündelchen, da die Muskelzellen keineswegs alle in gleicher Höhe liegen, Muskelzellquerschnitte zeigen wird, deren Dimensionen sich von den grössten bis zu den kleinsten abstufen, je nachdem die Muskelzellen in der Mitte oder an einem der Enden getroffen sind. Liegt nun eine wahre Hypertrophie der Muskelzellen vor, so müssen sich in vielen Muskelbündelchen den normalen gegenüber vergrösserte Muskelzell-Querschnitte zeigen. Meistens wird jedes Muskelbündelchen mehrere solche vergrösserte Querschnitte haben, manchmal sind auch fast alle vergrössert, dies wird stattfinden, wenn die Muskelzellen sehr lang sind, und, was in diesem Falle häufig ist, in der Mitte lange Zeit parallel verlaufende Grenzen haben. Findet man in einem Schnitt, der sonst bedeutende Querschnittsvergrösserungen enthält, ein oder mehrere Muskelbündelchen, welche keine Vergrösserungen aber viele Muskelzellen ohne Kerne zeigten, so wird man ein Muskelbündel an seinem Ende durch den Schnitt getroffen haben und dieser Befund ist kein Gegenbeweis gegen eine allgemeine Hypertrophie der Muskelzellen. Um zu verhüten, dass Schrägschnitte anstatt Querschnitte gemessen und so unrichtige Zahlen erzielt würden, maass ich nur solche Muskelzellen, deren Kerne ohne sich seitlich zu verschieben — zu wandern — bei der Drehung der Micrometerschraube verschwanden. Ein Hülfscriterium um hyper-

Digitized by Google

trophische Degenerations- und Wucherungsvorgänge zu erkennen, ist die Zahl und die Gestalt der Kerne.

Dieselben werden bei kleinen Muskelzellen in grosser Anzahl dicht bei einander liegen, was man am ersten bei längsgetroffenen Muskelbündelchen sehen kann; handelt es sich um lebenskräftige Muskelzellen, so wird man nach Stilling und Pfitzner's Untersuchungen in ihnen ein Chromatingerüst sehen, dessen einzelne sehr feine Fäden man deutlich unterscheiden kann. Kerne kurz vor der Theilung werden ein ebenfalls deutliches Chromatingerüst zeigen mit feinen Fäden, aber sehr lang sein. Liegt eine Neubildung von Muskelzellen vor, so sieht man zwischen langen Kernen, kurze dicht neben einander liegende im Verhältniss zur Länge breite Kerne. Kerne in ihrer Ernährung gestörter vergrösserter Muskelzellen sind lang, schmal, bei Methylenblaufärbung lässt sich überhaupt kein Chromatingerüst, bei Pikrolithioncarminfärbung ein solches nur sehr schwer erkennen. Dasselbe ist „verklumpt". Die Kerne geschwächter und nicht hypertrophischer Muskelzellen sind kurz, schmal und lassen kein deutliches Chromatingerüst erkennen. Da es sich nicht um gleich frisches Material handelte sind Schlüsse aus dem Verhalten des Chromatins in den Kernen nur mit Vorsicht zu machen.

Von diesen Gesichtspunkten aus lassen sich die Verhältnisse der Gewebselemente in der Uteruswand gut beurtheilen. Für Dickenmessungen an den Muskelzellen war die Untersuchung an Zerzupfungspräparaten zur Controle sehr erwünscht, für Längenmessungen unerlässlich. Die Länge und Breite wurden immer für je eine Muskelzelle festgestellt, um das Verhältniss der beiden zu erhalten. Die Zerzupfungspräparate wurden so hergestellt, dass ganz kleine Theilchen, eins aus der Nähe der Serosa, eins aus der Nähe der Mucosa und eins aus der Mitte der Uteruswand entnommen wurden. Diese wurden zerzupft und das Zerzupfte gemischt. Es wurden dann in den zufällig eingestellten Gesichtsfeldern alle gut isolirten Muskelzellen gemessen, um Maasse aller vorkommenden Grössen zu erhalten. Bei den Organen, welche Carcinome enthielten, wurde von dieser Regel abgewichen, da dort kleinere Muskelzellen in den Gesichtsfeldern in einer Anzahl erschienen, welche dem Befund an Schnittpräparaten nicht entsprach. Es wurden hier die grössten und die kleinsten Muskelzellen — von jeder Art sechs — gemessen und hieraus der Durchschnitt gezogen.

Digitized by Google

Angaben aus den Krankengeschichten sind nur gemacht worden, wenn sie von Belang erschienen. Gravidität wurde natürlich stets ausgeschlossen.

1. Uterus von einer 40jährigen, an Pneumonie gestorbenen Frau:

Das vorliegende Organ ist mässig vergrössert, seine Wände sind in der Mitte zwischen innerem Muttermunde und dem Scheitel des Fundus gemessen $1^1/_4$ cm dick, die Farbe ist auf dem Durchschnitt grauweiss, die Consistenz fest.

Die Schleimhaut des Uterus ist endometritisch verändert, in der Fundushöhle befindet sich ein kleinbohnengrosser Schleimpolyp.

Die mikroskopische Untersuchung ergiebt, dass reichliches, zellarmes, ausgebildetes Bindegewebe, welches besonders in der Nähe der Gefässe in breiten Zügen hervortritt, die Muskelbündelchen umgiebt und sich auch im Innern derselben stark entwickelt hat. Hier und da, besonders in der Nähe der Schleimhaut, sieht man kleine Rundzellen in kleinen Häufchen.

In den Muskelbündelchen sieht man sehr viele kurze Kerne, welche ein undeutliches Chromatingerüst zeigen und, wo die Muskelzellen nicht sichtlich durch Bindegewebe auseinandergedrängt sind, eng stehen. Vereinzelt sieht man auch Muskelbündelchen, in welchen etwas längere Kerne weiter von einander entfernt liegen.

Messungen an Querschnitten waren sehr schwer zu machen, doch konnte festgestellt werden, dass der Durchschnitt von 6 Querschnittsmessungen 4,4 μ betrug. An Zerzupfungspräparaten erhielt ich folgende Werthe:

Länge	39	$34^2/_3$	43	39	83	$55^1/_3$
Breite	$6^1/_3$	$4^1/_3$	5	4	$4^1/_3$	3
Länge	39	26	30	$34^2/_3$	$30^1/_3$	43
Breite	3	3,9	2,6	3,1	$4^1/_3$	5 μ

Durchschnittliche	Länge	$41^5/_{12}$ μ,	Breite	$4^1/_{12}$ μ
Höchste Zahl	„	83 „	„	$6^1/_3$ „
Niedrigste Zahl	„	26 „	„	2,6 „
Differenz	„	57 „	„	3,7 „

2. Uterus von einer 60jährigen, an Mamma-Carcinommetastasen gestorbenen Frau.

Dieser Uterus ist ebenfalls etwas vergrössert; seine Länge beträgt 8 cm, der grösste frontale Durchmesser am Fundus 4 cm, die Dicke der Wand ist nicht vergrössert, sie beträgt nur $^3/_4$ cm. Die Zunahme der äusseren Maasse muss also auf Erweiterung der Fundushöhle beruhen. Dem Fundus sitzt ein haselnussgrosses subseröses Fibromyom auf. Die Schleimhaut zeigt endometritische Veränderungen.

In der Fundushöhle inserirt sich oben in der Mittellinie ein Schleimpolyp von der Grösse des Nagelgliedes eines kleinen Fingers. Die Farbe ist auf dem Wunddurchschnitt grauweiss. Die Wand fühlt sich hart an.

Mit dem Mikroskop sieht man, dass das Bindegewebe sehr reichlich entwickelt und zellarm, faserig ist. Breite Züge mit spärlichen Rundzellen durchsetzt sieht man besonders in der Nähe der Gefässe. In den Muskelbündeln selbst ist keine reichlichere Bindegewebsentwickelung eingetreten, diese selbst sind schmal. Die Kerne liegen in ihnen dicht

Digitized by Google

bei einander, sind kurz und schmal und lassen ein Chromatingerüst nur undeutlich erkennen. Messungen an Muskelzellquerschnitten waren wegen der Kleinheit und dichten Aneinanderlagerung der Muskelzellen sehr schwierig und ergaben kein sicheres Resultat. An Zerzupfungspräparaten ergaben sich folgende Zahlen:

Länge:	$8^2/_3$	7,8	13	17,3	13	13
Breite:	$4^1/_3$	2,3	3,1	3,1	2,3	3,9
Länge:	13	$15^1/_6$	13	13	$30^1/_3$	$17^1/_3$
Breite:	2,3,	2,3	4,3	2,3	3,9	3,1

Durchschnittliche	Länge	$14^1/_2$ μ,	Breite	3,1 μ,
Höchste Zahl	„	30,3 „	„	4,3 „
Niedrigste Zahl	„	7,8 „	„	2,3 „
Differenz	„	22,5 „	„	2,0 „

3. Uterus von einer 42jährigen Frau, welche seit einem Jahre an Endometritis behandelt wurde. Das Organ wurde durch Operation entfernt.

Die Länge dieses Uterus beträgt 10 cm; die Dicke der mittelfesten Wand 2 cm; die Breite des Organs am Fundus 6 cm. An der Schleimhaut wird eine proliferirende Endometritis festgestellt. Die Farbe der Wände ist auf dem Durchschnitt grauröthlich; das ganze Organ ziemlich blut- und saftreich. Schichtungen sind an der Wand nicht zu erkennen.

Zunächst der Schleimhaut sieht man vorwiegend Bindegewebe, welches hier und da Züge, welche nach der Schleimhaut zu vordringen und weit in sie hineinreichen, entsendet und hier und da entzündlich infiltrirt ist. Zwischen diesem, näher der Serosa zu, treten Bündelchen von 2—3—4 Muskelzellen auf, welche, je mehr man der Serosa nahe kommt, desto zahlreicher und umfangreicher werden, das Bindegewebe ist zum Theil sehr zellreich, hauptsächlich aber in der Schleimhautnähe, wo es oft nur schwer vom ovalzelligen Stroma der Schleimhaut unterschieden werden kann, mehr der Serosa zu wird es zellärmer, faseriger und umzieht die Muskelbündel in breiten, weisslich-röthlich glänzenden Zügen. Auffällig ist hier, wie die grösseren Muskelbündel von Bindegewebe durchflochten sind. Dieselben täuschen oft bei schwacher Vergrösserung eine rein muskuläre Hyperplasie vor. Bei starker Vergrösserung sieht man dann bei Pikrolithionkarmin-Färbung besonders gut, dass die einzelnen Muskelzellen von verbreitertem weiss-röthlichem Bindegewebe umgeben sind, so dass es den Eindruck macht, als seien viele kleine Räume für die Muskelzellen in der Bindegewebsmasse ausgespart. Was also anfänglich muskuläre Hyperplasie zu sein schien, erweist sich als theilweise Bindegewebshyperplasie.

Nahe der Serosa sind auch Muskelbündel, welche wenig Bindegewebe enthalten und in denselben Muskelzellen, welche 6—9,6 μ im Durchmesser haben, während in den übrigen Theilen des Schnitts sich nur Dimensionen unter oder bis 4 μ zeigen. Die Kerne der Muskelzellen sind lang und breit, sie zeigen deutliches Chromatingerüst. Besonders in der Nähe der Serosa liegen sie ziemlich weit von einander entfernt. In Schnitten von Stücken, welche $^1/_2$ Stunde nach der Operation in Zenker'sche Fixationsflüssigkeit gelegt wurden, sieht man oft zwei kurze, breite Kerne so nahe zusammenliegen, dass man an eine

Digitized by Google

eben abgelaufene Kerntheilung denken kann. An Zerzupfungspräparaten wurden folgende Grössen gemessen:

Länge	$30^1/_3$	$32^1/_3$	$30^1/_3$	$72^1/_3$	$86^2/_3$	65
Breite	$4^1/_3$	$4^1/_3$	3,04	3,04	$6^1/_2$	$8^2/_3$
Länge	39	52	$30^1/_3$	74	$17^1/_3$	$17^1/_3$
Breite	3,9	3,9	3,9	3,1	2,1	6,24

Durchschnittliche	Länge	$45^{11}/_{18}$,	Breite $4^5/_{12}$ μ
Höchste Zahl	„	$86^2/_3$,	„ 8,6 „
Niedrigste Zahl	„	$17^1/_3$,	„ 2,1 „
Differenz	„	$69^1/_3$,	„ 6,5 „

Es ist nun die Zahl der untersuchten Organe zu gering, um ein abschliessendes Urtheil über das Verhalten der Uterusmuskulatur bei entzündlichen Vorgängen zu erhalten, und es ist auch einigermaassen störend, dass in dem einen Falle ein Schleimpolyp im Fundus sass, im anderen zu dem Schleimpolypen noch ein kleines subseröses Myom kam. Doch glaube ich nicht, und die bisherigen Erfahrungen bestätigen dies, dass ein haselnussgrosses ganz subseröses Fibromyom von Einfluss auf die Uteruswand ist. Endometritisch veränderte Schleimhaut und ein Schleimpolyp sind aber nahe verwandte Dinge. Immerhin müsste zugegeben werden, dass auch der kleinste Fremdkörper im Uteruscavum den auslösenden Reiz für das Inkraftreten der immanenten Anlage des Organs werden könnte, da ja auch in den ersten Monaten der Schwangerschaft das Verhältniss zwischen Fruchtgewicht und Uterusgewicht ein anderes ist als später. Die Wirkung von im Uteruscavum befindlichen Fremdkörpern wird später eingehend besprochen werden. Ich würde, wenn Vergrösserungen der Muskelzellen in diesem Uterus mit Schleimpolypen nachgewiesen wären, keine Schlüsse ziehen dürfen, da dies aber nicht der Fall ist, können die Schleimpolypen unberücksichtigt bleiben.

Es ist nach den vorstehenden Untersuchungen wahrscheinlich, dass die Grösse der Muskelzellen je nach dem Stadium der entzündlichen Veränderung in der Uteruswand wechselt. Auch kommt wohl das Alter und der allgemeine Körperzustand der erkrankten Frau in Betracht. Leider fehlt ein Fall im Anfangsstadium. Uterus 3 stellt den Uebergang vom akuten Stadium zum chronischen dar.

Die Trägerin dieses Uterus war vor der Exstirpation ein Jahr lang krank. Uterus 1 enthält schon kein zellreiches Bindegewebe mehr, doch ist die eigentliche narbige Verhärtung desselben noch nicht eingetreten. Im Uterus 2 hat das sich retrahirende Binde-

Digitized by Google

gewebe eine Umschnürung der Muskelzellen und ihrer Gefässe bewirkt, sodass Atrophie der muskulären Elemente, d. h. Verkleinerung der einzelnen, eingetreten ist. Mitgewirkt wird aber auch wohl die Krebskachexie der Patientin zur Verkleinerung der Muskelzellen haben. Vergleicht man die erhaltenen Zahlen mit den im normalen Uterus gefundenen, so tritt die Schwierigkeit hervor, dass die Grösse dieser auch nicht als völlig festgestellt betrachtet werden darf. Es kommen auch hier offenbar Schwankungen sowohl in Bezug auf das Individuum, wie auf die einzelne Muskelzelle vor.

Sänger giebt in der Festschrift für E. L. Wagner für den ruhenden, normalen Uterus zweier Frauen, die geboren hatten, folgende Zahlen:

1. Uterus.	Länge:	Breite:
Höchste Zahl . . .	49,4 μ	6,5 μ
Niedrigste Zahl . . .	15,6 μ	2,6 μ
Durchschnitt aus je 10 Zahlen	29,9 μ	4,4 μ
2. Uterus.		
Höchste Zahl . . .	46,8 μ	6,5 μ
Niedrigste Zahl . . .	20,8 μ	3,9 μ
Durchschnitt aus je 10 Zahlen	38,3 μ	5,7 μ

Kölliker giebt an, dass die Länge der Muskelzellen im ruhenden Uterus 44—68 μ, ihre Breite 4,5 μ beirage, das Mittel aus 44 und 68 beträgt 51 μ, doch ist diese Zahl wohl kaum so zu verwerthen.

Ich fand im jungfräulichen Uterus folgende Zahlen:

	Länge:	Breite:
Höchste Zahl . . .	74,3 μ	4,3 μ
Niedrigste Zahl . . .	21,3	2,3
Durchschnitt aus je 12 Zahlen . . .	38,41	3,62

Vergleicht man diese Zahlen mit den bei den erkrankten Organen erhaltenen, so stellt sich heraus, dass bei Uterus 2 eine wesentliche Verkleinerung stattgefunden hat, doch muss man hier die vorhandene Krebskachexie in Rechnung ziehen. Uterus 1 scheint sich in der Grösse der Muskelzellen nicht besonders vom normalen Uterus zu unterscheiden. Uterus 3 zeigt eine geringe Verlängerung der Muskelzellen, sie haben durchschnittlich

Digitized by Google

	$45^{11}/_{18}$	μ Länge,		$4^{5}/_{13}$	μ Breite,
gegen	29,9	" "		4,4	" "
	38,3	" "		5,7	" "
	38,41	" "		3,62	" "

nach Sänger's und nach meinen Messungen.

Zu berücksichtigen ist ferner, dass im Uterus 3 ein grosser Unterschied zwischen den einzelnen Muskelzellen hervortritt. Es wurden in ihm sowohl sehr kleine wie sehr grosse Muskelzellen gemessen, die Differenz zwischen der längsten und kürzsten betrug 69,3 μ, zwischen der breitesten und schmalsten 6,5 μ; combinirt man diese Zahlen mit den an Schnittpräparaten gefundenen Verhältnissen, so wird es wahrscheinlich, dass hier folgendes vorliegt: Neben der Bildung neuen Bindegewebes geht eine Neubildung von Muskelzellen einher; die Muskelzellen sind zum Theil, und zwar da, wo sie noch nicht von Bindegewebe umschnürt werden, hypertrophisch, d. h. im einzelnen vergrössert, wo sie von später sich bildendem festen Bindegewebe umgeben worden sind, sind sie normal oder verkleinert.

Im Uterus 2 scheint mir bei Vergleich mit einem jungfräulichen Uterus eine Verminderung der Muskelsubstanz zu Gunsten des Bindegewebes, im Uterus 3 eine theilweise Vermehrung und Vergrösserung der Muskelzellen, im Uterus 1 insofern ein eigenthümliches Verhältniss vorzuliegen, als bei normal grossen Muskelzellen einzelne Bündel durch Bindegewebe auseinander gedrängt, andere normal geblieben sind. Darnach würde sich die Beurtheilung der Zustände richten, wenn man, wie oben ausgeführt, Uterus 2 als Beispiel einer abgelaufenen chronischen Metritis, Uterus 1 als Beispiel einer chronischen Metritis und Uterus 3 als Beispiel einer subacuten chronischen Metritis auffasst. Eine Vermehrung der Muskulatur im Verhältniss zum Bindegewebe liegt nirgends vor, eine absolute Vermehrung nur im Uterus 3.

Ich gehe jetzt zur Mittheilung meiner Untersuchungen über das Verhalten der Uterusmuskulatur bei krankhaften Geschwülsten destructiven Charakters, also Carcinomen, Sarcomen, Deciduomen über.

4. Uterus von einer 47jährigen Frau.

Dieses Organ wurde wegen eines Cervixcarcinoms exstirpirt. Die Cervix ist durch Zerfall von Tumormassen ganz verschwunden, die Schleimhaut weit hinauf krebsig verändert. Der Rest des Uterus besitzt 11 cm Länge, seine Wände sind 2 cm dick, grauroth auf dem Durchschnitt und fühlen sich fest an. Eine Schichtung ist nicht in ihnen zu

Digitized by Google

erkennen, ihr Gewebe erscheint als ein gleichmässiges Filzwerk. Die mikroskopische Untersuchung ergiebt, dass an der gewöhnlich zur Untersuchung benutzten Stelle krebsige Veränderungen schon in die Muskulatur eindringen, dass spärliche, zum Theil schlecht gefärbte Muskelbündel von straffem Bindegewebe überwuchert wurden. Hier und da sieht man Rundzelleninfiltration. Auch hier ist die Messung an Querschnitten sehr schwierig, doch lässt sich feststellen, dass keine Vergrösserung sondern eher eine Verkleinerung der Muskelzellquerschnitte besteht. Die höchste gemessene Zahl beträgt 4 μ, die kleinste 2 μ. An Zerzupfungspräparaten wurden an einer Stelle folgende Zahlen ermittelt:

Länge:	52,	52,	$51^2/_3$,	43,	65,	65,
Breite:	4,3,	3,5,	3,0,	4,3,	4,3,	6,5,
Länge:	$21^2/_3$,	$21^2/_3$,	$21^2/_3$,	26,	$21^2/_3$,	26,
Breite:	2,3,	3,4,	3,1,	3,9,	2,3,	3,4 μ.

Durchschnittliche	Länge	$39^7/_{12}$ μ,	Breite:	3,7 μ
Höchste Zahl	„	65 „	„	6,5 „
Niedrigste Zahl	„	$21^2/_3$ „	„	2,3 „
Differenz	„	$43^1/_3$ „	„	4,2 „

An anderen Präparaten, welche durch Zerzupfung höher gelegener Partien hergestellt waren, fanden sich neben kleineren auch Muskelzellen von 90—108 μ Länge und 6—8 μ Breite, das Durchschnittsmaass betrug hier 50—60 μ in der Länge und 5 μ in der Breite. Schnittpräparate von dieser Stelle ergaben, dass die Wand hier zum grossen Theil aus Muskelbündeln zusammengesetzt war, innerhalb derer aber die Bindegewebsscheiden verbreitert waren, sodass an manchen Stellen die Muskelzellen in festes Bindegewebe eingelagert erschienen.

Durchmesser an Querschnitten, welche bis zu 8 μ betrugen, wurden besonders da gemessen, wo die Verbreiterung der Bindegewebsscheiden weniger hervortrat. Frische entzündliche Veränderungen sind hier nicht zu sehen.

5. Uterus von einer 40jährigen Frau.

Dieser Uterus wurde wegen eines papillären Portiokrebses exstirpirt. Die Veränderung durch den Krebs reicht auf der Hinterfläche des Organs bis 3 cm unterhalb der Tubenansätze, mehr nach vorn und seitlich ist sie auf die Portio beschränkt. Der Uterus hat eine Länge von 10 cm und eine Wanddicke von 3 cm.

Die Wände sehen in der Nähe der Schleimhaut gleichmässig verfilzt aus. Nahe der Serosa ist bei einem grossen Theile des Organs auf $^1/_2$ cm Breite deutliche Schichtung zu sehen.

Die mikroskopische Untersuchung ergiebt an verschiedenen Stellen verschiedene Resultate. An einem Theil der Schnitte sieht man reichliche engliegende Muskelbündel, die sich durch grossen Kernreichthum und verschiedene Länge ihrer Kerne auszeichnen, in der Umgebung derselben und in ihnen selbst kernreiches hyperplasirendes Bindegewebe. Auch in der Nähe der Gefässe sieht man kernreiches Bindegewebe. Rundzelleninfiltrationen sind mit Sicherheit nirgends zu erkennen. An anderen Stellen ist das Bindegewebe sowohl in der Nähe der Gefässe, wie in der Umgebung der Muskelbündel und in diesen selbst ärmer an Zellen und macht mehr einen homogenen Eindruck. An einer dritten Stelle ist die Wand aufgelockert. Zwischen Muskelbündeln, in denen

Digitized by Google

die durchschnittliche Dicke der Muskelzellen 5—6 μ beträgt, sieht man lockeres, sehr zellreiches Bindegewebe, die Auflockerung des Gewebes und die Vergrösserung der Muskelzelldurchmesser tritt besonders in der mittleren Schicht hervor. Die Messungen an Zerzupfungspräparaten ergeben demgemäss sehr verschiedene Resultate. Ich führe deshalb hier nur Messungen der 6 grössten und 6 kleinsten Muskelzellen an.

Länge:	$87^1/_3$,	$108^1/_3$,	$108^1/_3$,	$108^1/_3$,	130,	$99^2/_3$ μ
Breite:	8,6,	4,3,	6,5,	4,0,	5,0,	4,3 „
Länge:	$17^1/_2$,	$21^1/_3$,	$17^1/_3$,	$30^1/_3$,	$21^1/_3$,	26 „
Breite:	8,2,	4,0,	2,6,	3,2,	3,9,	2,34 „

Höchste Zahl Länge	130 μ,	Breite	8,6 μ
Niedrigste Zahl	$14^1/_3$ „	„	2,6 „
Differenz	$112^2/_3$ „	„	6,0 „

6. Uterus von einer 44jährigen Frau.

Auch dieser Uterus wurde wegen Cervixcarcinoms entfernt. Der Rest des Organs — die Portio war durch Zerfall der Neubildung und ärztliche Eingriffe ganz verschwunden — misst 9 cm in der Länge und seine Wanddicke beträgt 2—$2^1/_2$ cm. Die Wand sieht grauröthlich aus und fühlt sich fest an. Eine Schichtung der Muskelsubstanz ist nicht zu bemerken. An der Schleimhaut reicht die Neubildung, welche sich als Adenocarcinom bei der Untersuchung erwies, bis dicht unter die Tubenmündungen, doch hat sie hier nur oberflächliche Zerstörungen gemacht.

An Schnittpräparaten ist die Wand, mit Ausnahme der Umgebung grösserer Gefässe, überwiegend aus Muskulatur zusammengesetzt, welche sich aber dadurch von der normalen unterscheidet, dass innerhalb der Muskelbündelchen und um dieselben herum die Bindegewebszüge verbreitert und homogen erscheinen. Auch in der Nähe der grösseren Gefässe sieht man verbreitertes Bindegewebe mit kaum erkennbarer Faserung. Hier und da ist noch geringfügige, frische Bindegewebswucherung zu erkennen. Schnitte von verschiedenen Stellen zeigen hier eine grössere Gleichmässigkeit. An manchen ist aber auch in diesem Falle noch frische Bindegewebswucherung innerhalb der Muskelbündel und um diese herum zu sehen. Frische entzündliche Veränderungen sind nicht vorhanden, Rundzellenhaufen sind nicht mit Sicherheit nachweisbar. An einigen Stellen ist auch eine Vergrösserung der Muskelzellen geringeren Grades eingetreten. Dort ist weniger Bindegewebe als normal. Die Querschnitte reichen an diesen Stellen in seltenen Fällen bis an 8 heran. An Zerzupfungspräparaten, welche auch nicht ganz gleichmässige Resultate ergeben, erhielt ich folgende Zahlen.

Länge:	52,	65,	$87^1/_3$,	$108^1/_3$,	43,	52,	μ
Breite:	4,68,	5,2,	6,5,	6,5	8,2,	3,9	„
Länge:	$19^1/_2$	$21^1/_3$,	26,	$21^2/_3$,	$19^1/_2$,	$21^2/_3$	„
Breite:	3,1,	3,2,	2,1,	2,1	3,9,	4,3	„

Höchste Zahl, Länge	$108^1/_3$,	Breite	8,2 „
Niedrigste Zahl „	$21^1/_3$,	„	2,1 „
Differenz „	$97^1/_3$,	„	6,1 „

7. Uterus von einer 38jährigen Frau.

Dies Organ wurde wegen malignen Cervix-Adenoms exstirpirt. Die Cervix an demselben war fast ganz verschwunden. Der Rest des Organs

Digitized by Google

maass 10cm in der Länge, seine Wände waren 2cm dick, grauroth, fest und zeigten keine Schichtung.

Die mikroskopische Untersuchung der theils verdickten, theils mit übelriechenden Zerfallsmassen bedeckten Schleimhaut des Fundus ergab, dass Drüsenwucherungen mit die Umgebung infiltrirendem Charakter auch an der gewöhnlich zur Untersuchung benutzten Stelle noch vorhanden waren. An Schnittpräparaten sieht man, dass die Wand überwiegend aus Muskulatur besteht, mit Ausnahme der Stellen, wo grössere Gefässe verlaufen, ist das Bindegewebe vermehrt. Innerhalb der Muskelbündelchen, welche sehr zellreich sind und verschiedene lange Kerne enthalten, sieht man bedeutende Zellvermehrung im Bindegewebe, ohne dass infiltrirende Rundzellen deutlich als solche zu erkennen wären. Näher der Serosa ist dieses Bindegewebe weniger zellreich und etwas breiter als normal. An mehreren Stellen sind die Durchmesser der Muskelzellquerschnitte vergrössert, sie halten 6—8 μ in einzelnen Fällen. Zerzupfungspräparate ergeben mit ziemlicher Regelmässigkeit folgende Maasse.

Länge:	52,	65,	43,	$86^1/_2$,	$47^2/_3$,	78 μ
Breite:	4,0,	4,3,	4,0,	6,5,	6,8,	4,3 „
Länge:	$21^2/_3$,	26,	21,	$17^1/_3$,	$21^2/_3$,	$27^2/_3$ „
Breite:	6,96,	3,9,	5,5,	3,9,	6,2,	3,9 „

Durchschnittliche Länge:	$42^1/_3$,	Breite	5,5 „
Höchste Zahl „	$86^1/_3$,	„	6,96 „
Niedrigste Zahl „	$17^1/_3$,	„	3,9 „
Differenz „	69,	„	3,06 „

Die vorliegenden Untersuchungen ergaben, dass im Uterus bei Carcinomen sehr verschiedene Veränderungen stattfinden können. Als allgemeingültig kann aber der Satz aufgestellt werden, dass in erster Linie eine Hyperplasie der sämmtlichen Gewebselemente stattfindet, ohne dass überall frische entzündliche Veränderungen nachzuweisen sind. Es wuchert Bindegewebe und Muskulatur gleichzeitig, das Ergebniss dieser Wucherung ist später ein Gewebe, welches dem normalen häufig nicht unähnlich ist, nur ist das Bindegewebe homogener, weniger faserig als im normalen Uterus. Auch ist es meistens sowohl innerhalb der Muskelbündelchen wie um die Gefässe herum verbreitert. Dort wo man frische Wucherungen fand, findet man, wie im Falle 3, auch sehr verschieden grosse Muskelzellen, unter denen einige immer bedeutende Dimensionen erreichen. Endlich kommt auch neben den hyperplastischen Vorgängen und sich mit diesen an derselben Stelle vereinigend eine Veränderung des Uterus vor, welche sich durch Auflockerung und Schichtung des Gewebes den Veränderungen nähert, welche der Uterus bei Schwangerschaft eingeht, wenn auch die Grössenmaasse hinter denen bei Gravidität gefundenen zurückbleiben. Es lässt sich dies vielleicht dadurch erklären, dass das

Digitized by Google

Cervixcarcinom ähnlich wie ein Pyloruskrebs durch Stenosirung des Ostiums das Abfliessen des bei Krebs ja reichlicher abgeschiedenen Blutes und Schleimes verhindert oder erschwert. Der Uterus würde dann Contractionen machen müssen, um sich seines Inhaltes zu entledigen und dadurch eine Arbeitshypertrophie eingehen. Analog den übrigen Organen mit glatter Muskulatur würde sich dann der Uterus durch Vergrösserung der einzelnen Muskelzellen den erhöhten Anforderungen anpassen. So erklären sich die Ergebnisse der Zerzupfungspräparate. Um definitiv zu entscheiden, was von den besprochenen Veränderungen auf die Einwirkung des Tumors selbst und was auf die durch den Tumor secundär veranlasste Secretretention zu schieben ist, müsste man klinisch genau in dieser Hinsicht beobachtete Fälle haben. Ich glaube aber, dass wahrscheinlich die oben ausgesprochenen Vermuthungen sich als richtig erweisen werden.

Das Verhältniss von Bindegewebe zu Muskulatur ist an verschiedenen Stellen und in verschiedenen Organen ein sehr verschiedenes, so dass es unmöglich ist, zu sagen, welches von beiden Gewebselementen bei den hyperplastischen Vorgängen in vorwiegender Weise gebildet wird. Bei jüngeren Frauen ist im Allgemeinen die Entwicklung der Muskelsubstanz bedeutender, wenn man das Verhältniss im ganzen Organ in Betracht zieht. Wenn man einzelne Stellen ins Auge fasst, so ist, wo frische Wucherung besteht, die Muskulatur meistens vorwiegend, während in späteren Stadien dieselbe innerhalb des homogen werdenden, sich retrahirenden Bindegewebes an Masse geringer wird.

Bei den bis jetzt untersuchten Fällen handelt es sich um entzündlichen Reizzustand, wenn ich die durch ein ulcerirendes Carcinom für die Umgebung gesetzten Veränderungen mit unter diesen Begriff fassen darf, bei welchem angenommen werden darf, wenn man von den Folgezuständen der Stenosirung des Cervicalkanals absehen will, dass theils durch die Entzündung selbst, theils durch die von ihr hervorgerufene Congestionshyperämie auch in der näheren Nachbarschaft, die Vergrösserung und Vermehrung der Gewebselemente verursacht wird.

Ich füge zwei Fälle an, bei denen am Uterus ein Tumor war, der ebenso wie das Carcinom maligne Natur hatte, aber durch seinen Sitz und seine Gestalt im Stande war, andere als entzündliche Reize auszuüben, nämlich den auslösenden Reiz zur Bethätigung der immanenten Anlage zur Schwangerschaftsvergrösserung.

Digitized by Google

Dieselbe d. h. die Anlage tritt in Kraft, wenn ein befruchtetes Ei sich im Uterus festgesetzt hat, dann vergrössert sich der Uterus, durch welche mechanische oder nervöse Reize ist nicht aufgeklärt.

Ein ähnlicher Reiz muss ausgeübt werden, wenn im Uterus sich ein in die Uterushöhle, ähnlich wie die Frucht hineinwachsender Tumor befindet, oder ein Fremdkörper, wie Blut u. s. w., der sich langsam vergrössert. Solche Verhältnisse bieten die beiden folgenden Fälle.

8. Uterus. Sammlungspräparat, eingelegt 1882 in Alkohol. Alter der Patientin 58 Jahre.

Der vorliegende Uterus ist im Orth'schen Lehrbuch Seite 486 abgebildet.

Von der Hinterwand des Fundus ragt ein knabenfaustgrosses Sarkom bis zum inneren etwas dilatirten Muttermund herab; der Uterus selbst misst 13 cm in der Länge, seine Wand ist $1^1/_2$—2 cm dick, diese zeigt eine zwar nicht sehr ausgeprägte, aber deutlich erkennbare Schichtung und fühlt sich ziemlich hart an, was wohl durch den langen Aufenthalt in Alkohol erklärt wird. Leider liess sich an dem alten Präparat keine gute Kernfärbung mehr erzielen, doch ist gut erkennbar, dass die Wand ihre vermehrte Dicke der Vermehrung der Muskelsubstanz verdankt. Besonders sind die der Serosa nahe gelegenen Schichten fast rein muskulär, hier finden sich auch deutlich hypertrophische Muskelzellen, welche in verschiedenen Bündelchen bei weitem die Mehrzahl bilden. Es wurden in grosser Anzahl Muskelzellen von Durchmessern zwischen 8—13 μ, in geringer Anzahl solche von 17 μ gemessen. Je näher man der Schleimhaut kommt, desto kleiner werden die Durchmesser und schliesslich kommen keine Durchmesser über 3—4 μ mehr vor. Zerzupfungspräparate gelangen, wohl wegen des Alters des Präparates, leider nicht. Es kann aber auch so festgestellt werden, dass es sich um eine muskuläre Hypertrophie mit gewaltiger Dickenzunahme der Muskelquerschnitte handelt.

9. Uterus von einer 33jährigen Frau.

Die Patientin hatte im October 1894 einen Abort durchzumachen, litt seither an starken Blutungen, wegen deren sie im Anfang des Jahres 1895 in der Klinik behandelt, vorläufig entlassen und später wieder aufgenommen wurde.

Am 29. 5. ist ihr Uterus exstirpirt. Derselbe enthielt im Fundus einen Hühnerei grossen Tumor, welcher sich als Deciduom erwies, das Organ hat eine Länge von 13 cm, seine Wand ist 2 cm dick, dieselbe ist grauroth und zeigt auf dem Durchschnitt eine feine Streifung. Die Consistenz des Organs ist eine mittelweiche. An Schnittpräparaten erkennt man, dass die Wand des Organs vorwiegend durch Muskulatur gebildet wird, dieselbe ist zu zahlreichen längsgetroffenen, parallel verlaufenden Muskelbündeln angeordnet, zwischen welchen man aber auch in grosser Anzahl schräg und quer getroffene Muskelbündel sieht. Die Muskelbündel sind durch geringere Mengen lockeren sehr zellreichen

Digitized by Google

Bindegewebes mit einander verbunden und in diesem, besonders um die vielen Gefässe herum, liegen grössere Mengen von Rundzellen. Die Musculatur ist hypertrophisch.

An Querschnitten werden Durchmesser bis zu 11 μ gemessen. Im Allgemeinen scheint die Dicke der Muskelzellen 7—8 μ zu betragen.

An Zerzupfungspräparaten erhielt ich folgende Zahlen.

Länge:	43,	$99^2/_3$,	130,	$134^1/_3$,	$99^2/_3$,	65 μ
Breite:	8,6,	5,0,	11,0,	8,6,	6,7,	7,8 „
Länge:	$87^2/_3$,	130,	65,	$108^1/_3$,	$73^1/_3$,	130 „
Breite:	7,8,	8,0,	8,6,	6,5,	6,16,	13,0 „

Durchschnittliche Länge	97,1,	Breite	8,1 „
Höchste Zahl „	$134^1/_3$	„	13 „
Niedrigste Zahl „	43	„	5,0 „
Differenz „	$91^1/_3$	„	8 „

Von den vorliegenden zwei Fällen von polypöser maligner Tumorbildung bietet der erste ein gutes Beispiel einer muskulären wahren Hypertrophie in Folge eines abnormen Inhalts der Uterushöhle, denn trotz des zerstörenden Characters des Sarcoms haben sich die Muskelzellen auf den Reiz hin, welchen das Sarcom ausübte, vergrössert.

Der zweite kann ebenfalls als Beispiel einer muskulären Hypertrophie durch fremdartigen Inhalt in der Uterushöhle veranlasst betrachtet werden. Es gesellen sich hier noch Reize entzündlicher Art hinzu, welche durch die Malignität des Tumors bedingt werden. Auf dieselben lassen sich die hyperplasirenden Vorgänge im Bindegewebe zurückführen. Doch ist auch die Erklärung zulässig, dass die Involution durch Zurückbleiben von Placentarresten in diesem Falle verhindert worden sei, oder dass die Wucherung der Decidua an sich, ohne dass der Fremdkörperreiz hinzukäme, einen nahezu physiologischen Reiz auf die Uteruswand ausgeübt habe.

Man könnte die vorliegende Hypertrophie also auch entweder als abnorme Erhaltung eines physiologischen Zustandes oder als abnorme Entstehung des physiologischen Zustandes durch Wucherung von Eihäuten auffassen.

Ich komme jetzt zur Untersuchung der Uteruswand bei interstitiellen und submucösen Fibro-Myomen. Besonders erscheinen von vornherein die submucösen Myome geeignet, durch ihre eigenthümliche Lage zum Uterus Einflüsse auszuüben, welche den in der Schwangerschaft das Organ treffenden Erregungen ähnlich sind. Ebenso ist es mit den interstitiellen Myomen, sobald sie einige Grösse erlangt haben und dann eine dünne Schicht Mus-

Digitized by Google

kulatur nebst Schleimhaut vor sich herschiebend, den submucösen Myomen bis auf die dünne sie überziehende Schicht Muskulatur durchgehends gleiche Verhältnisse setzend in die Fundushöhle hineinragen. Ganz andere Verhältnisse bieten die interstitiellen multiplen Myome dar, welche sich in grossen Mengen im gleichen Organ entwickeln und so viel Raum für sich in Anspruch nehmen, dass die Uteruswand oft nur aus Myomen, welche durch kurze Verbindungsbrücken von Uterussubstanz verbunden sind, besteht. Derartige Fälle wurden drei untersucht.

10. Uterus. Stammt von einer 47jährigen Frau.

Es handelt sich hier um eine Combination von Carcinom und multiplen Myomen. Ein Cervixcarcinom hat die ganze Portio umgriffen. Der Rest des Organs ist 12 cm lang, seine Wand da, wo sie nicht durch Fibro-Myome verändert ist, $2^1/_2$ cm Dick. In der Wand des Fundus befinden sich zwei hühnereigrosse Fibro-Myome, ein mehr nach der Serosa zu sich entwickelndes und ein in die Fundushöhle hineinragendes; 4 kleinere Tumoren theilen sich in die übrigen Gegenden der Wand. An gefärbten Schnitten sieht man, dass die Entwickelung des Bindegewebes in der Wand eine sehr bedeutende gegenüber der der Muskulatur ist. Um die Gefässe herum lagern sich breite bindegewebige Massen, während die schmalen Muskelbündelchen von zarteren Bindegewebssträngen umschlossen sind. Das Bindegewebe ist ein faseriges, zellarmes. An einigen Stellen sieht man vereinzelt Rundzellen, Mastzellen nirgends. Von dem die Muskelbündel umschliessenden Bindegewebe aus ziehen sich reichliche feinere Bindegewebsfasern in die Muskelbündel hinein und trennen die Muskelzellen, so dass sie an manchen Stellen nur zu zweien und dreien zusammenliegen, manchmal ganz isolirt sind. An Muskelzellquerschnitten wurden durchschnittlich 4 μ als Durchmesser gemessen; vereinzelt kamen solche bis zu $6^1/_2$ μ vor. Die Kerne stehen mittelweit, sind lang und schmal und haben ein kaum sichtbares Chromatingerüst. An Zerzupfungspräparaten erhielt ich folgende Zahlen.

Länge:	99,	$20^2/_3$,	26,	43,	43,	$21^2/_3$	μ
Breite:	$4^1/_3$,	5,	$6^1/_2$,	$6^1/_2$,	5,	5	„
Länge:	$30^1/_3$,	26,	$82^1/_3$,	$21^2/_3$,	39,	52	„
Breite:	$2^1/_6$,	$2^1/_6$,	$2^1/_6$,	3,	$6^1/_2$,	3	„

Durchschnitt,	Länge	$42^1/_{36}$,	Breite 4,26 „
Höchste Zahl	„	99	„ $6^1/_2$ „
Niedrigste Zahl	„	$21^2/_3$	„ $2^1/_6$ „
Differenz	„	$77^1/_3$	„ $4^1/_3$ „

11. Uterus von einer 40jährigen Frau.

Das Organ ist 14 cm lang und 7 cm breit. Seine Wand ist so von 7 ungefähr hühnereigrossen und verschiedenen kleineren Myomen durchsetzt, dass kaum eine Stelle zwischen den Tumoren übrig bleibt, um ein Stück zur Untersuchung zu entnehmen. Wo die Wand erhalten ist, ist sie gefässreich, weich und von graurother Farbe.

Unter dem Mikroskop sieht man an Schnittpräparaten nichts von der gewöhnlichen Abgrenzung der Muskelbündel durch Bindegewebe.

Digitized by Google

Die Muskelzellen selbst erscheinen regellos durcheinander geflochten, hier und da sieht man zwischen ihnen zahlreiches Bindegewebe. Rundzellen und Mastzellen finden sich ebenfalls vor.

Messungen an Muskelquerschnitten geben kein sicheres Resultat. An Zerzupfungspräparaten wurden folgende Dimensionen gemessen.

Länge:	27,	27,	43,	$21^2/_3$,	43,	$108^1/_3$	μ
Breite:	$2^1/_6$,	$2^1/_6$,	$4^1/_3$,	$4^1/_3$,	$4^1/_3$,	$4^1/_3$	„
Länge:	165,	$82^1/_3$,	162,	108,	$82^1/_3$,	$86^2/_3$	„
Breite:	$6^1/_2$,	$6^1/_2$,	$6^1/_2$,	$4^1/_3$,	$4^1/_3$,	$8^2/_3$	„

Durchschnitt,	Länge	74,7,	Breite	4,83 „
Höchste Zahl	„	162	„	$8^2/_3$ „
Niedrigste	„	27	„	$2^1/_6$ „
Differenz	„	135	„	$6^1/_2$ „

12. Uterus von einer 44jährigen Frau.

Dieser Uterus bietet schon makroskopisch eigenthümliche Verhältnisse. Er hat Mannskopfgrösse, höckrige Oberfläche und seine Wände enthalten 11 Fibro-Myome bis zu Hühnereigrösse und darüber und viele kleine, welche sämmtlich nach allen Seiten von Muskulatur umgeben sind. Die Muskulatur ist, wo für sie zwischen den Tumoren ein Raum ausgespart ist, verdickt, sie misst 2—$2^1/_2$ cm, zeigt eine deutliche Schichtung, ist gefässreich und fühlt sich weich an. An der dicksten Stelle der Wand wurde ein Stück zur mikroskopischen Untersuchung entnommen, welches folgende Verhältnisse zeigt:

Die Schichtung der Muskellagen ist deutlich zu erkennen. Jede Schicht besteht aus einem Muskelbündel, welches zu beiden Seiten lockeres Bindegewebe hat. In diesem bemerkt man hier und dort bald kleinere bald grössere Haufen von Rundzellen. Im Bindegewebe wie in der Muskulatur sieht man grosse Mengen von Mastzellen, welche im Bindegewebe rundliche, innerhalb der Muskulatur längliche Form haben. Bei Färbung mit polychromem Methylenblau sind diese letzteren Kerne, welche sonst bei Pikrolithionkarminfärbung Aehnlichkeit mit Muskelzellkernen haben, durch die intensiv violette Färbung, welche sie ebenso wie die in der Zelle liegenden Körner bekommen, deutlich unterscheidbar. Die Kerne der Muskelzellen sind gross und zeigen deutliches Chromatingerüst. Messungen an Querschnitten ergaben, dass die Durchschnittsbreite der Muskelzellen 7—8 μ beträgt. An Zerzupfungspräparaten wurden folgende Zahlen gefunden.

Länge:	141,	113,	213,	156,	$127^2/_3$,	189,	$158^1/_3$	μ
Breite:	70,	11,0,	10,9,	71,6,	7,8,	7,8	8,3	„
Länge:	$156^2/_3$,	$151^1/_3$,	$151^1/_3$,	89,	90,	$86^1/_3$		„
Breite:	7,8,	7,8,	7,8,	7,8,	7,5			„

Durchschnitt,	Länge	$147^2/_3$,	Breite	8,27 „
Höchste Zahl	„	213	„	110 „
Niedrigste	„	86	„	7,6 „
Differenz	„	127	„	4,0 „

Die vorstehende Untersuchung der letzten drei Uteri mit multiplen interstitiellen Myomen ergab also, dass eine bestimmte Regel für das Verhalten der Uteruswand nicht aufzustellen ist. In dem Falle 10 war die Gesammtmenge der Uterussubstanz

Digitized by Google

vermehrt, gegenüber der Gesammtmenge des normalen. Die Zahl und das Gesammtvolumen der Myome geringer als in den beiden folgenden Fällen. Eine Vermehrung der Wandsubstanz hatte auch im Fall 12 sich eingestellt. Im Fall 11 aber war es eine Verminderung. In allen Fällen war aber, dasjenige was zwischen den Myomen von Wand übrig geblieben, mächtig verdickt. Diese Verdickung kann man erstens als einen Zustand auffassen, wie ihn Labbé als „Hypertrophie Fibroso-myomateuse" beschreibt, wobei in zwei von diesen Fällen abweichend von den durch Labbé beschriebenen die Hypertrophie hauptsächlich eine myomatöse wäre. Damit würde auch das Vorwiegen des Muskelgewebes und die Vergrösserung der Muskelzellen gut übereinstimmen. Denn es kann wohl kein Zweifel sein, dass es sich, wenn ein Uterus von vielen Myomen durchsetzt ist, mehr um eine allgemeine Erkrankung des ganzen Organs, welche stellenweise stärker auftritt, als um eine mehrfach localisirte Hypertrophie, die man sonst wohl angenommen hat, handelt. Es bietet auch die Wand des Uterus 11 durch ihre filzartige Verflechtung von Muskelzellen untereinander und mit Bindegewebe ganz den Anblick eines Myoms dar. Natürlich könnte dieses fibro-myomatöse Hypertrophie auch eine mehr fibröse als muskuläre sein, was den Befund bei Uterus 10 ebenfalls erklärte. Anders liegt es aber bei Uterus 12, wo die regelmässig geschichtete Wand hypertrophische Muskelzellen zeigt. Hier muss man eine Arbeitshypertrophie durch Contractionen oder eine Erregung der immanenten Anlage zur Vergrösserung des Uterus wie in der Schwangerschaft durch die Tumoren zur Erklärung annehmen. Auch erscheint dies besonders in Fall 12 nicht von der Hand zu weisen, da die Tumoren nach ausserhalb überall von Muskulatur umgeben waren und nach innen zum Theil vorragten, wenn auch noch von einer dünnen Muskelschicht überzogen, also der Muskulatur sowohl einen Angriffspunkt boten, wie durch ihr Hineinragen in die Uterushöhle die immanente Anlage zur Bethätigung reizen konnten.

Es folgen jetzt die Resultate der Untersuchung der Uteruswand bei einfachen interstitiellen und submucösen Myomen und bei Hämatometra.

13. Uterus von einer 40 jährigen Frau.

Der Rest des durch supravaginale Amputation entfernten Organs misst vom Ansatz des Scheidengewölbes bis zum Fundus 10,5 cm, seine Wand hat eine Dicke von 3—4¼ cm. In der Hinterwand etwas seit-

Digitized by Google

lich von der Mittellinie befindet sich ein 6 cm im Durchmesser haltendes sehr hartes Fibro-Myom. Die Wände fühlen sich fest an und zeigen auf dem Durchschnitt eine gleichmässig verfilzte Structur. Bei mikroskopischer Untersuchung erweist es sich, dass diese Wände zum grossen Theil aus Bindegewebe bestehen. Schmale Muskelbündelchen von breiten Bindegewebszügen umgeben, werden selbst noch von verbreiterten Bindegewebsfasern durchzogen. Das Bindegewebe hat noch ziemlich viel Zellen, ist aber kein junges Bindegewebe mehr. In der Nähe der Gefässe sieht man hier und da entzündliche Infiltrationen und einzelne Mastzellen. Die Muskelzellen sind auf Querschnitten schmal, ihre Durchmesser betragen nicht über 4,5 μ, ihre Kerne sind klein und zeigen undeutliches Chromatingerüst. Zerzupfungspräparate geben folgendes Resultat.

Länge:	$34^2/_3$,	$17^2/_3$,	$21^2/_3$,	$34^2/_3$,	$82^1/_3$,	78	μ
Breite:	2,34,	3,5,	3,12,	4,0,	2,34,	3,7	„
Länge:	$21^2/_3$,	26,	$47^1/_3$,	26,	60,	$34^1/_3$	„
Breite:	3,9	3,1,	3,9,	3,9	3,9	4,3	„

Durchschnittliche Länge		$40^1/_3$,	Breite 3,49	„
Höchste Zahl	„	$82^1/_3$,	„ 3,4	„
Niedrigste „	„	$17^2/_3$,	„ 2,34	„
Differenz	„	$64^2/_3$,	„ 1,96	„

14. Uterus von einer 44 jährigen Frau.

Die Länge des amputirten Stücks des durch supravaginale Amputation entfernten Organs betrug 25 cm. Die Wanddicke betrug an der dicksten Stelle $2^1/_2$ cm. In der hinteren Wand vom Fundus entspringend befindet sich durch eine ziemlich schmale Muskelschicht von der Uterushöhle getrennt ein 13 cm im Durchmesser haltendes Fibro-Myom, etwas unterhalb desselben und mehr seitlich ein kleines submuköses Myom von 4 cm Durchmesser, welches aber nicht in die Fundushöhle einragt, sondern ungefähr in der Höhe des inneren Muttermundes sich entwickelnd das untere Uterinsegment ausdehnt. Die Wand sieht auf dem Durchschnitt gleichmässig verfilzt aus, ist grauröthlich und ziemlich hart. Mit dem Mikroskop erkennt man, dass dieselbe aus Muskulatur zu gleichen Theilen gemischt mit zellarmem Bindegewebe besteht, welches sowohl die einzelnen Bündel umschliesst, als auch sich innerhalb derselben verbreitert hat. Die Querschnitte der Muskelzellen sind hier ziemlich gross, sie messen durchschnittlich 6 μ, ganz vereinzelt sieht man auch solche, welche 10 μ in die Breite messen. Frische Wucherungen, kleinzellige Infiltrationen und Mastzellen sind nicht vorhanden. Die Muskelzellkerne sind ziemlich schmal und zeigen ein erkennbares aber nicht sehr deutliches Chromatingerüst. Zerzupfungspräparate geben folgende Zahlen.

Länge:	39,	42,	$55^1/_3$,	60,	$30^1/_3$,	$42^1/_2$	μ
Breite:	7,5,	10,0,	8,9,	4,3,	7,8,	5,45	„
Länge:	$30^1/_3$,	$57^2/_3$,	$86^2/_3$,	39,	$72^1/_3$,	$36^1/_3$	„
Breite:	5,5,	6,2,	4,3	4,3	7,9	8,9	„

Duchschnittliche Länge		$49^1/_4$,	Breite 6,6	„
Höchste Zahl	„	$86^2/_3$,	„ 10,0	„
Niedrigste „	„	$39^1/_3$,	„ 4,3	„
Differenz	„	$47^1/_3$,	„ 5,7	„

Digitized by Google

15. Uterus von einer 42 jährigen Frau.

Dieses Organ, welches vom Ansatz des Scheidengewölbes bis zum Fundus 18 cm maass, trug in der hinteren Wand ein interstitielles Fibromyom von 8 cm Durchmesser, welches fast ganz in die Fundushöhle hineinragte und an seiner vorderen Fläche ausser von der Schleimhaut nur von einer ziemlich dünnen Schicht Muskulatur überdeckt wurde. Im übrigen waren die Wände des Uterus 2—$2^3/_4$ cm dick und ziemlich hart. Eine Schichtung war nicht zu erkennen, die Farbe weisslich- oder hell-grau-roth.

Am gefärbten Schnitt sieht man, dass nach der Schleimhaut zu schmälere, nächst der Serosa breiter werdende Muskelbündel von reichlich entwickeltem, zellarmen, straffen, faserigen Bindegewebe durchzogen werden. In der Nähe der Gefässe befinden sich zahlreiche Rundzellen im Gewebe, die grössten Durchmesser von Muskelzellen betrugen $8^2/_3$ μ, die Mehrzahl ging aber über 4—5 μ nicht hinaus. Auch hier sind die Kerne schmal, sie haben undeutliches Chromatingerüst. An Zerzupfungspräparaten maass ich folgende Zahlen.

Länge:	51,	61,	$32^1/_3$,	65,	32,	56	μ
Breite:	4,3,	6,5	4,3,	4,3,	4,3,	4,3	„
Länge:	30,	52,	$21^2/_3$,	61,	31,	$30^1/_3$	„
Breite:	2,5,	6,5,	4,3,	8,9,	6,5,	3,0	„

Durchnittliche	Länge:	$44^1/_3$,	Breite	4,97 „
Höchste Zahl,	„	65,	„	8,9 „
Niedrigste „	„	$21^2/_3$,	„	2,5 „
Diflerenz	„	$43^1/_3$,	„	6,4 „

16. Uterus von einer 50 jährigen Frau.

In der Hinterwand des vom Ansatze des Scheidengewölbes bis zum Fundus 25 cm in der Länge messenden Organes befindet sich ein mannskopfgrosses Fibro-Myom, welches die vor ihm liegende Schicht der Hinterwand vor sich her in die Fundushöhle hinein verschoben hat. Diese Schicht ist sehr dünn. Die Schleimhaut über ihr zeigt eine ungleichmässige, geschwulstartige Verdickung, von welcher die mikroskopische Untersuchung ergiebt, dass sie auf Endometritis proliferans zurückzuführen ist. Die Wand des Uterus ist 2—$2^1/_2$ cm dick, zeigt keine Trennung und Auflockerung in einzelne Schichten und fühlt sich ziemlich fest an. Die Farbe ist weisslich-roth. Mit dem Mikroskop sieht man, dass sie aus Muskelbündeln, welche keine vergrösserten Muskelzellen enthalten und welche von vermehrtem Bindegewebe umgeben werden, besteht. Das Bindegewebe ist zellarm, faserig. Hier und da sieht man in den mit Pikrolithionkarmin gefärbten Schnitten bei schwacher Vergrösserung auffallend gelb gefärbte Stellen in der Muskulatur, welche, bei starker Vergrösserung, als umschriebene deutlich abgrenzbare hypertrophische Bezirke in der Muskulatur sich erweisen. Manchmal ist ein ganzes Bündel, manchmal nur ein kleiner Theil desselben von dieser Vergrösserung seiner Muskelzellen betroffen. Ausserdem sieht man bald quer bald schräg getroffene Hohlräume, welche in mit Müller'scher Flüssigkeit gefärbten Schnitten kleine Mengen hyaliner Massen ohne Kernfärbung, hier und da auch rothe Blutkörperchen enthalten. Diese Hohlräume haben in ihren Wänden Verdickungen, welche aus Muskelbündeln bestehen, die wie die oben beschriebenen hypertrophisch sind. Manchmal geht um die dicken Wände, wenn der

Digitized by Google

längliche Hohlraum und die hypertrophischen Muskelzellen in seiner Umgebung quer getroffen sind, aussen ein Gewebsring herum, dessen längsgetroffene Zellen Mediazellen ähnlich sind; manchmal scheint dieser Ring durchbrochen oder selbst in Wucherung übergegangen zu sein, sodass die vergrösserten Muskelwülste direct in die Umgebung einragen, an noch anderen Stellen sieht man folgendes Bild:

Die Hohlräume sind von graurother Intima ausgekleidet, auf diese folgt ein dicker der Media entsprechender Gewebsring mit längsgetroffenen Zellen, das Ganze wird im weiteren Umkreise von 1 bis 2 Reihen quergetroffener, also zum Hohlraum längsverlaufender hypertrophischer Muskelbündel umgeben. Die Muskelzellen in den hypertrophischen Bezirken messen 6—8—9 μ, die in den normal gebliebenen 3—4 μ.

Die beschriebene Veränderung fand sich in Schnitten, welche von 4 verschiedenen Stellen des Organs angefertigt waren.

Muskelzellmessungen an zerzupften Wandstückchen gaben das erwartete Resultat, dass vergrösserte und normale oder verkleinerte Muskelzellen, zwischen denen es wenig mittelgrosse gab, gemessen wurde. Auf eine Berechnung der durchschnittlichen Grösse wurde deshalb verzichtet.

Länge:	52,	43,	$26^1/_2$,	$34^2/_3$,	78,	$99^2/_3$ μ
Breite:	$6^1/_2$,	4,3,	3,0,	3,0,	4,5,	6,5 „
Länge:	$87^1/_3$,	52,	$87^1/_3$,	$108^1/_3$,	$26^1/_6$,	$26^1/_6$ „
Breite:	8,9,	4,5,	8,9,	4,5,	2,2,	3,9 „

Höchste Zahl, Länge	$108^1/_3$,	Breite	8,9 „
Niedrigste „ „	$26^1/_6$,	„	2,3 „
Differenz „ „	$82^1/_6$,	„	6,6 „

17. Von einer 38 jährigen Frau.

Dieser Uterus wurde durch supravaginale Amputation entfernt. Die Länge vom Fundus bis zum Ansatz des Scheidengewölbes betrug 18 cm, die Wanddicke 2 cm. Die Hinterwand enthielt ein 15 cm im Durchmesser haltendes Fibro-Myom, welches die Muskulatur der mittleren und seitlichen Partien des Uterus stark nach der Fundushöhle zu vorgedrängt hatte, aber allseitig von Muskulatur umgeben war. Die Wand fühlte sich ziemlich fest an, zeigte eine Schichtung nur etwas angedeutet, sie sieht weisslich-roth aus. Im Tumor ist ausgedehnte fettige Degeneration nachzuweisen. Die mikroskopische Untersuchung ergiebt, dass die Wände aus Muskulatur gleichmässig gemischt mit Bindegewebe bestehen. Die erstere ist zu Bündeln angeordnet, in welche das Bindegewebe in verbreiterten Zügen hineindringt, sodass bei schwacher Vergrösserung wie muskulär aussehende Bündel sich mit starker Vergrösserung in Muskelzellen, von denen jede einzelne von verbreitertem Bindegewebe umgeben ist, auflösen lassen. Das Bindegewebe ist dicht, zellarm und von einer Auflockerung der Wand und Schichtung der Bestandtheile ist nichts zu sehen. Entzündliche Veränderungen fehlen. Messungen an Muskelquerschnitten sind in dem straffen Gewebe nicht leicht zu bewerkstelligen. Die Durchschnittsmaasse scheinen 5—6 μ zu betragen. Hier und da misst man auch Muskelzellen von 8—9 μ Durchmesser. An Zerzupfungspräparaten erhielt ich folgende Werthe.

Digitized by Google

Länge:	82,	$61^2/_3$,	43,	$35^2/_3$,	40,	$21^2/_3$	μ
Breite:	4,3,	8,9,	4,5,	4,8,	8,6,	6,5	„
Länge:	140,	26,	$30^1/_3$,	26,	26	$44^1/_2$	„
Breite:	8,5,	4,3,	8,9,	4,3,	2,2	5,5	„

Durchschnittliche Länge	$44^1/_2$,	Breite 5,5	„
Höchste Zahl, „	140,	„ 8,9	„
Niedrigste „ „	$21^2/_3$,	„ 2,2	„
Differenz „ „	$118^1/_3$,	„ 6,7	„

18. Von einer 42 jährigen Frau.

Dieses Organ ist 25 cm lang, vom Ansatz des Scheidengewölbes bis zum Fundus gemessen. Seine Wanddicke beträgt in der vorderen Wand bis zu 3, in der hinteren bis zu 4 cm. In der hinteren Wand hat sich ein 12 cm im Durchmesser haltendes Fibro-Myom gebildet, welches den vordern Theil der Wand weit nach vorn und unten gedrängt hat. Die Schleimhaut ist endometritisch verändert, die vordere Wand ist ziemlich fest ohne deutliche Schichtung und Auflockerung und weisslichroth gefärbt; die hintere Wand ist ganz aufgelockert und zeigt sehr auffallende Schichtung in dicke Muskellagen, zwischen denen sich lockeres Bindegewebe und weite Gefässe befinden. Die Uterushöhle ist verhältnissmässig wenig erweitert; sie liegt gewissermaassen dem Tumor auf. In der hinteren Wand finden sich noch verschiedene erbsengrosse und noch kleinere Myome. Auf Querschnitten durch die hintere Wand sieht man, dass die Schichtung bei schwacher Vergrösserung noch deutlich zu erkennen ist. Längsgetroffene Muskelbündel, zwischen denen sich einige quergetroffene befinden, werden von lockerem, gefäss- und zellreichem Bindegewebe zusammengehalten. Bei etwas stärkerer Vergrösserung erkennt man leicht, dass eine allgemeine Vergrösserung der Muskelzellen vorliegt. Messungen an Querschnitten ergaben, dass die Durchschnittsgrösse der Muskelzellen 6—9 μ beträgt, doch kann man auch hier und da Dimensionen bis zu 13—15 μ messen.

Zerzupfungspräparate ergaben für die hintere Wand folgende Zahlen.

Länge:	195,	195,	195,	$87^1/_3$,	108,	$173^1/_3$	μ
Breite:	13,	6,5,	8,9,	17,3,	13,	6,5,	„
Länge:	$216^2/_3$,	$173^1/_3$,	$186^1/_3$,	104,	39,	130	„
Breite:	8,9,	8,9,	5,6,	10,5,	14,5	10,5	„

Durchschnittliche Länge	$150^1/_3$,	Breite 10,33	„
Höchste Zahl „	$216^2/_3$,	„ 17,3	„
Niedrigste „ „	39,	„ 5,6	„
Differenz „ „	$117^2/_3$,	„ 11,7	„

Es ist zu diesen Zahlen noch zu bemerken, dass die beiden Muskelzellen, welche 17,3 und 14,5 in die Breite messen, ein eigenthümlich glasiges Aussehen hatten; ihre Kerne waren ohne Essigsäurezusatz undeutlich zu sehen, sahen geschwollen aus und machten ebenfalls einen glasartigen Eindruck. Diese Zellen, denen ähnliche übrigens in anderen Gesichtsfeldern noch mehrere gemessen wurden, waren im Verhältniss zu ihrer Länge auffallend dick. Sie gleichen ganz demjenigen, welche Paul Dittrichs in der Zeitschrift für Heilkunde 1889, Bd. X. p. 82, als hyalin degenerirte beschreibt und Tafel I. abbildet.

Schlösse man diese von den Messungen aus, so würden sich die Durchschnittsmaasse auf Länge: 167,6 μ, Breite: 9,2 μ stellen.

Digitized by Google

Die mikroskopische Untersuchung der vorderen Wand ergiebt, dass es sich auch hier um eine vorwiegend muskuläre Hypertrophie handelt. Von einer Schichtung ist aber hier auch mikroskopisch nichts zu sehen. Schnitte, welche in verschiedenen Richtungen angelegt waren, ergaben, dass die Muskelbündel filzartig ineinander verflochten waren. Zwischen ihnen befindet sich Bindegewebe, welches zum kleineren Theil kernarm glänzend, zum grösseren Theil kernreicher und aufgelockert ist. Nur dicht an der Schleimhaut sieht man etwas kleinzellige Infiltration. Innerhalb der Muskelbündel ist das Bindegewebe hier und da vermehrt. Die Muskelbündel sind breit und enthalten stark vergrösserte Muskelzellen. Die Durchschnittsgrösse scheint nach Messungen an Querschnitten in einzelnen Muskelbündeln 8—9 μ zu betragen, in anderen scheint keine Hypertrophie vorzuliegen. Zerzupfungspräparate ergaben folgendes Resultat:

Länge:	135 1/3,	62,	142,	160 2/3,	87 2/3,	65 μ
Breite:	4,3,	8,6,	9,0,	7,8,	8,6,	8,9 „
Länge:	65,	87 2/3,	62,	53,	108 1/3,	87 2/3 „
Breite:	5,0,	4,3,	4,3,	7,8,	8,6	4,3 „

Durchschnittliche	Länge	94,	Breite 6,8 „
Höchste Zahl	„	135 1/3,	„ 9,0 „
Niedrigste „	„	52,	„ 4,3 „
Differenz „	„	83 1/3,	„ 4,7 „

19. Uterus. Von einer 48 jährigen Frau.

Der Rest des durch supravaginale Amputation entfernten Uterus ist 16 cm lang, die Wanddicke beträgt 2 1/2 cm, die Uterushöhle wird durch ein 9 cm im Durchmesser haltendes sehr hartes, viel Bindegewebe enthaltendes submuköses, breitbasig aufsitzendes Fibromyom ausgefüllt. Die Wand sah weissröthlich aus, zeigte keine Schichtung und fühlte sich hart an. Die mikroskopische Untersuchung ergiebt, dass Bindegewebe und Muskulatur gleichmässig an der Bildung der Wand betheiligt sind, das Bindegewebe ist zellarm, faserig. An einigen Stellen wiegt die Muskulatur vor, doch kann man Muskelzellen bis zu 8—9 μ Durchmesser messen. Es liegt aber weder eine allgemeine noch eine vorwiegende Vergrösserung der Muskelzellen vor.

Zerzupfungspräparate ergaben folgendes Resultat:

Länge:	43,	52,	35 1/3,	63 1/3,	77,	45 μ
Breite:	4,3,	6,15,	4,3,	3,9,	4,5,	5,0 „
Länge:	82 2/3,	40,	48 1/3,	92,	73,	52 2/3 „
Breite:	8,6,	6,5,	4,2,	8,9,	5,8,	9,0 „

Durchschnittliche	Länge	58 1/2,	Breite 5,96 „
Höchste Zahl,	Länge	92,	„ 9,0 „
Niedrigste Zahl	„	35 2/3,	„ 3,9 „
Differenz	„	56 1/3,	„ 5,1 „

20. Uterus. Von einer 44 jährigen Frau.

Es stand mir ein Theil der Wand zur Verfügung, die Aufzeichnungen des pathologischen Instituts ergaben, dass es sich um einen Uterus gehandelt habe, in dessen Höhle ein polypös-submuköses Myom von bedeutender Grösse hineingeragt habe und in dessen Wand sich noch viele kleine interstitielle und submuköse Myome befunden hätten. Das vorliegende Stück zeigt nicht sehr ausgeprägte aber deutliche Schichtung.

Digitized by Google

Die mikroskopische Untersuchung ergiebt, dass eine reich entwickelte Muskulatur zwischen lockerem, schon faserigem aber noch ziemlich zellreichen Bindegewebe liegt, welches den Eindruck macht, als sei es stark serös durchtränkt gewesen. In demselben verlaufen viele weite Gefässe. Entzündliche Veränderungen werden nicht bemerkt. Die einzelnen Muskelzellen sind durchweg vergrössert. Es werden Muskelzellen gemessen, deren Durchmesser $19^1/_2$ μ beträgt, durchschnittlich gehen die Durchmesser aber nicht über 13 μ hinaus. Von den grösseren über 13 μ hinausmessenden Muskelzellen unterscheiden sich viele in den mit Pikrolithionkarmin gefärbten Präparaten von den normalen stark gelb mit rothem Kern gefärbten Muskelzellen durch die mangelnde Färbung ihres Zellleibes. Derselbe erscheint blassgelb oder bis auf die äussere Umgrenzung geschwunden. Der Kern ist dabei aber sehr wohl gefärbt und sieht unverändert aus. Diese Zellen haben grosse Aehnlichkeit mit quergetroffenen Nervenfasern, wobei der Kern dem Axencylinder ähnlich ist. In den Zerzupfungspräparaten konnte trotz dahin gerichteter Bemühungen nichts diesen Zellen entsprechendes isolirt werden, weshalb ich mich vorläufig auf die obige Beschreibung beschränken muss. Das Nicht-Erscheinen dieser Zellen in Zerzupfungspräparaten lässt auf eine leichte Zerstörbarkeit derselben schliessen. Die erhaltenen Zahlen sind folgende:

Länge:	152,	152,	200,	125,	108,	80 μ
Breite:	6,5,	13,	6,5,	8,6,	17,3	8,6 „
Länge:	152,	136,	65,	147,	78,	86 „
Breite:	8,6,	8,0	6,5,	8,6,	17,3	13 „

Durchschnittliche	Länge	$123^1/_{12}$,	Breite 10,2 „
Höchste Zahl,	„	200,	„ 17,3 „
Niedrigste „	„	65,	„ 6,5 „
Differenz „	„	135,	„ 11,8 „

21. Uterus. Von einer 51 jährigen Jungfrau.

Dieser Uterus war 18 cm lang, sein Cavum wurde von einem kindskopfgrossen, 15 cm Durchmesser haltenden submukösen Fibromyom bis zum äusseren Muttermunde hin ausgefüllt. Das Fibromyom inserirt sich an der Hinterwand in der Nähe des Fundusscheitels. In der hinteren Portiolippe befindet sich noch ein hühnereigrosses interstitielles Fibromyom. Die Wände sind $2^1/_2$ cm dick, zeigen deutliche Schichtung und fühlen sich weich an. Mikroskopisch besteht die Wand aus hypertrophischer Muskulatur, welche von ziemlich reichlichem, aber lockerem, von vielen weiten Gefässen durchsetztem Bindegewebe umgeben ist. Im Bindegewebe liegen vereinzelte Mastzellen und hier und da Häufchen von Rundzellen. Nur an einer Stelle sieht man die letzteren in grosser Anzahl. Die Muskelzellkerne sind lang und haben feines Chromatingerüst mit deutlich trennbaren Fäden, die einzelnen Muskelzellen sind recht gross, sie messen in einzelnen Fällen auf dem Querschnitt $17^1/_3$ bis $21^2/_3$ μ in der Breite, im Allgemeinen scheint der Durchmesser 10 μ zu betragen. Zellen wie die beim vorigen Fall beschriebenen, deren Leib schwach, deren Kern stark gefärbt ist, kommen auch, aber nur vereinzelt, vor. Isolirte Muskelzellen hatten folgende Maasse:

Länge:	130	169	$108^1/_3$	262	$108^1/_3$	195 μ
Breite:	8,6	7,8	13	6,5	10,9	13 „
Länge:	152	209	209	186	$86^2/_3$	179 „
Breite:	13	13	9,36	17,18	15,6	6,5 „

Digitized by Google

Durchschnittliche Länge	$166^5/_{36}$ μ,	Breite	11,2	μ.
Höchste Zahl	„ 262 „	„	17,18	„
Niedrigste Zahl	„ $86^2/_3$ „	„	6,5	„
Differenz	„ $175^1/_3$ „	„	10,68	„

22. Uterus von einer 42 jährigen Frau.

Das Organ misst 19 cm in der Länge; ein kindskopfgrosses Myom von 13 cm Durchmesser füllt das Uteruscavum; der Cervixcanal ist ganz erweitert, die Uteruswand ist 3 cm dick und weich. Sie zeigt eine Schichtung ihres Gewebes. Leider war es nicht möglich, bei den Schnittpräparaten, da der Uterus schon lange aufbewahrt wird, gute Kernfärbungen zu erzielen; doch lässt sich noch feststellen, dass die Wand zum grossen Theil aus Muskulatur besteht, zwischen welcher sich ein lockeres, von weiten Gefässen durchsetztes Bindegewebe befindet. Es konnten in grösserer Anzahl Muskelzellen gemessen werden, deren Breitendurchmesser bis zu 13 μ betrug.

Zerzupfungspräparate ergaben folgende Zahlen:

Länge:	61	140	87	82	74	100	μ
Breite:	8,6	8,6	6,5	4,3	4,3	4,3	„
Länge:	100	65	65	$108^1/_3$	173	$163^1/_3$	„
Breite:	5,0	8,9	13,0	8,6	13,0	17,3	„

Durchschnittliche Länge	$101^1/_3$ μ,	Breite	8,53	μ
Höchste Zahl	„ 173 „	„	17,3	„
Niedrigste Zahl	„ 61 „	„	4,3	„
Differenz	„ 112 „	„	13,0	„

23. Uterus von einer 38 jährigen Frau, welche im 21. Lebensjahre eine schwere Geburt durchmachte, darauf fünfmal einen Abort hatte, wobei immer heftige und langdauernde Blutungen auftraten.

Vom 27. bis 38. Jahre war sie fortwährend krank und schwach. In der letzten Zeit ist kein Abort in der Krankengeschichte erwähnt, dagegen traten Schmerzen beim Stuhlgang ein. Die Schmerzen nahmen zuletzt einen wehenartigen Character an.

Das vorliegende Organ misst 12 cm in der Länge, trägt im Fundus ein gänseeigrosses submuköses Myom; seine Wände sind $^1/_3$ cm dick. An der Aussenseite des Fundus befinden sich noch zwei subseröse Fibro-Myome. Der Cervixcanal ist nicht erweitert, sondern eng und wurstförmig verlängert; die Cervix misst 4 cm in der Länge. Auf dem Durchschnitt der Uteruswand erkennt man eine ziemlich undeutliche Schichtung. Man sieht mit dem Mikroskop, dass die mittleren Schichten der Uteruswand ziemlich viel Bindegewebe enthalten, besonders in der Nähe der hier verlaufenden grösseren Gefässe. In der Nachbarschaft derselben sieht man grosse Haufen ein- und mehrkerniger Leukocyten. Auch sind hier und da einzelne Mastzellen im Bindegewebe zerstreut. Nach innen und nach aussen von dieser mittleren Schicht kommt man auf Muskelbündel, die von verhältnissmässig geringen Mengen Bindegewebes umschlossen sind. In diesem sind die Muskelzellen mächtig hypertrophisch. Man kann auf Querschnitten Durchmesser von 13, $17^1/_3$—$21^2/_3$ μ messen. Die letzten aber meistens bei solchen Muskelfaserzellen, die beim Fall 20 schon beschrieben worden sind, deren Leib blass und ungefärbt erschien,

Digitized by Google

während der Kern sehr gut gefärbt war. Manchmal sahen in diesem Falle die Kerne blasig aufgetrieben aus. Sie haben dann auch verwaschene Grenzen gegen die Umgebung. Es sind hier ganze Muskelbündel von dieser Veränderung betroffen. An einzelnen Stellen sah ich auch Muskelzellen, deren Leiber für die bindegewebige Umhüllung zu klein geworden waren; dies war manchmal in solchem Grade der Fall, dass es nicht durch Schrumpfungsvorgänge allein bei der Härtung erklärt werden konnte. Manchmal scheint nur noch der Kern vorhanden zu sein, der frei in der Bindegewebsalveole liegt.

Im puerperalen Uterus sah ich ähnliche Verhältnisse, auf deren Erklärung ich später zurückkommen werde.

An Zerzupfungspräparaten wurden keine der bei Fall 20 beschriebenen Muskelzellen gefunden.

Messungen an Zerzupfungspräparaten:

Länge:	100	60	130	121	110	83	μ
Breite:	$17^1/_3$	$17^1/_3$	13	$10^1/_2$	8,6	12	„
Länge:	98	112	83	87	130	153	„
Breite:	$21^2/_3$	8,6	$21^2/_3$	$8^2/_3$	13	$8^2/_3$	„

Durchschnittliche	Länge	$105^4/_{12}$,	Breite	13,5 μ.
Höchste Zahl	„	153	„	$21^2/_3$ „
Niedrigste Zahl	„	60	„	8,6 „
Differenz	„	93	„	3,6 „

Den vorliegenden Fall, bei dem trotz nicht verdickter Uteruswand starke Hypertrophie der Muskelzellen gefunden wird, erkläre ich mir folgendermaassen. Durch die schweren entzündlichen Veränderungen, deren lange Dauer durch die fünf Aborte, deren Fortbestand durch die Anwesenheit grösserer Mengen gelapptkerniger Leucocyten erwiesen wird, ist ein Theil des Uterusgewebes zu Grunde gegangen. Es macht auch factisch den Eindruck, als sei die Zahl der Muskelbündelchen geringer denn sonst.

Durch die Entwickelung des Myoms wurden nun die Muskelzellen zur Hypertrophie gereizt, wegen ihrer geringen Zahl konnten sie aber nur die vorher verdünnte Uteruswand auf ihre normale Dicke bringen. Neubildungen fanden, wenn man solche überhaupt zulassen will, bei der sehr anämischen Patientin nicht statt.

24. Uterus.

Dieses Organ wurde von einem 18 jährigen Mädchen genommen, welches an Atresie der Vagina litt. Der Verschluss befand sich an der Grenze zwischen der unteren und oberen Hälfte der Vagina. Mit Beginn der Menstruation hatte sich eine Hämatometra ausgebildet und die daraus entstehenden Beschwerden veranlassten eine Operation, welche am 5. 4. 1895 stattfand.

Auf die Operation hin verkleinerte sich der Uterus, wurde aber nicht normal gross. Leider trat Infection ein, es floss seit

Digitized by Google

dem 16. 4. Eiter aus, es sammelte sich Eiter im Uterusraum und in den Tuben. Am 21. 4. erlag die Patientin allgemeiner Peritonitis.

Die Verhältnisse sind folgende: Die Innenfläche des unteren Theils der Scheide ist gelblich gefärbt und auffallend dünn, der obere Theil der Scheidenschleimhaut in einer Ausdehnung von 3 cm dunkelbraun gefärbt, die Fläche ist hier höckrig und fühlt sich derb an; die Dicke der Wand beträgt 3 cm. Das Innenlumen der Vagina hat an dieser Stelle 10 cm Umfang. Der Uterus selbst ist vergrössert. Die Innenhöhe der Uterushöhle beträgt $6^1/_2$ cm, die Innenbreite am Fundus 4 cm. Die Wände zeigen starke Hypertrophie, besonders an der Portio cervicalis, dort beträgt die Wanddicke 2 cm, am Fundus $1^1/_2$ cm. Die Uterusschleimhaut ist schwarzroth und stark gewulstet. Die Uteruswand sieht auf dem Durchschnitt weiss-röthlich aus und zeigt eine feine Schichtung. Bei mikroskopischer Untersuchung sieht man, dass die Schleimhaut stark verändert ist; sie ist sehr reichlich von Blutgefässen durchzogen. Im ovalzelligen, theilweise der Kernfärbung entbehrenden Stroma sind sehr wenig Drüsen übrig geblieben; die vorhandenen haben entweder gar kein oder ganz nekrotisches Epithel. In der Nähe der Schleimhaut finden sich kleinere, mehr der Mitte zu grössere, dem stark verdickten serösen Ueberzug zu wieder kleinere Muskelbündelchen, welche von ziemlich lockerem Bindegewebe umgeben sind. Im Bindegewebe und um die Gefässe herum sieht man hier und da kleinzellige Infiltration; in Lymphräumen und Gewebsspalten Haufen und Züge von Mikrokokken. In dem bindegewebigen Maschenwerk, dessen Maschen 5—8—9 μ Durchmesser haben, liegt in jeder Masche eine, entweder dieselbe ganz oder nur theilweise ausfüllende Muskelzelle. Manchmal sind mit gut gefärbtem Kern versehene Muskelzellen ganz bedeutend kleiner als die Maschen; sie liegen dann in deren Mitte, und zwischen ihnen und der Innenwand der Bindegewebsmasche ist ein völlig freier Raum. Oft ist die Muskelsubstanz um den Kern so gering, dass man fast nichts mehr von ihr sieht; der Kern ist aber trotzdem gut gefärbt und ohne Besonderheiten. An anderen Stellen liegt um den manchmal intumescirten Kern herum eine die Masche ganz ausfüllende, eigenthümlich glasig, helle Substanz, sodass wieder das Bild des Nervendurchschnitts entsteht.

Dieser Verschiedenheit der Muskelzelldurchschnitte entsprechend giebt auch das Resultat bei Zerzupfungspräparaten Ausdruck.

Länge:	$34^1/_3$	$82^1/_3$	$34^2/_3$	$86^2/_3$	65	52	μ.
Breite:	$6^1/_5$	6,5	5,0	6,5	6,8	7,02	„
Länge:	56	65	52	55	52	26	„
Breite:	4,3	8,6	8,0	5,0	5,46	5,0	„
Länge:	$30^1/_3$	43	$34^1/_3$	$21^2/_3$	52	45	„
Breite:	4,3	3,0	6,24	3,9	6,5	7,8	5,0 μ.

Durchschnittliche Länge	49,1 μ,	Breite	5,56 μ.	
Höchste Zahl	„	$86^2/_3$ „	„	8,6 „
Niedrigste Zahl	„	$21^2/_3$ „	„	3,0 „
Differenz	„	45 „	„	5,6 „

Bei der Besprechnng der 12 letzten Fälle möchte ich den Fall 16 vorweg nehmen. Es handelt sich hier um eine Veränderung der Wand, welche mit den sonst gefundenen nichts gemein

Digitized by Google

hat und auch sich an keine sonstige krankhafte oder physiologische Form, die mir bekannt ist, anlehnt.

Die zerstreut liegenden hypertrophischen Muskelkomplexe könnten als beginnende allgemeine Hypertrophie aufgefasst werden, wenn es sich nicht zum grossen Theil um Muskelbündelchen handelte, welche entweder in der Nähe von gefässartigen Räumen sich befinden oder unmittelbar mit ihnen zusammenhängen. Es ist mir sehr wahrscheinlich, dass diese gefässartigen Hohlräume stark veränderte Venen sind. In der Wand eines von käsiger Uretritis ergriffenen Ureter, sah ich ein Gefäss, welches ähnlich wie diese Hohlräume von gleich ihm quergetroffenen also längsverlaufenden, ausserhalb der unveränderten Media liegenden Muskelbündeln umgeben war.

Bei den übrigen Fällen von einfachen interstitiellen Myomen zeigten sich entweder, trotz der manchmal kolossalen Vergrösserung des Uterus entweder keine oder nur sehr geringe Vergrösserungen der Muskelzellen, bis auf den Fall 18. Bei diesem tritt uns in der hinteren Wand, welche das Myom enthält, Schichtung der Substanz und sehr bedeutende Vergrösserung der Muskelzellen entgegen, während die vordere ungeschichtete Wand Muskelzellen von etwas geringerer Grösse trägt. Wir haben es hier mit einem Fall zu thun, bei dem die Uterushöhle verhältnissmässig wenig in Mitleidenschaft gezogen worden ist. Es kann also auch von einer Auslösung der immanenten Anlage oder von Arbeitshypertrophie nicht gut die Rede sein, wenigstens nicht in dem Sinne, dass wir diese Leiden als durch abnormen Inhalt der Uterushöhle zu Stande gebracht uns denken. Es wäre also hier eine Ausnahme von der Regel festzustellen. Eine gleiche bildet unter den submucösen Myomen der Uterus Nr. 19, bei welchem sich, trotzdem es sich um ein submucöses Myom, also um eine Ausfüllung des Uterusraumes durch einen Fremdkörper handelte, keine bedeutende Hypertrophie der Muskelzellen nachweisen liess. Leider liess sich durch die Krankengeschichte nichts genaueres über die Entstehung der Tumors nachweisen. Es könnte sich nach den Arbeiten von Tillaux und Labbé auch um die nachträgliche Entstehung eines Fibro-Myoms in einem idiopathisch hypertrophirten Uterus handeln. Dafür liess sich aber kein Anhaltspunkt finden. Die unter Fall 20, 21 und 23 beschriebenen quergetroffenen Nervenfasern ähnliche Muskelzellen stellen eine Degenerationserscheinung besonderer Art dar.

Digitized by Google

Vielleicht handelt es sich hier um Fäulnisserscheinungen. Es bleiben noch die Muskelzellen von den Fällen Nr. 20, 23 und 24 zu erwähnen, deren Grösse in einem auffälligen Missverhältniss zur Weite ihrer bindegewebigen Scheide steht.

Es wurden derartige Muskelzellen von mir auch in Schnitten aus zwei puerperalen Gebärmüttern gesehen, welche atonisch waren. In einem dritten Falle war die Patientin ungefähr 14 Tage nach Abort im 5. Schwangerschaftsmonat an Peritonitis zu Grunde gegangen. Blutungen stellten sich drei Wochen vor dem Tode ein. Die letzten Abortfetzen wurden acht Tage vor dem Tode ausgeräumt; der Uterus war gut contrahirt aber noch mannsfaustgross. In diesem Falle zeigten sich solche Bilder nicht. Die Muskelzellen waren nur etwas vergrössert, ihre Maasse betrugen zwischen 43—86 in der Länge, $4^1/_2$—8,6 in der Breite.

Bei den beiden ersten Gebärmüttern, deren Trägerinnen 2 und 4 Tage nach der Geburt gestorben waren, fanden sich theils Muskelzellen, welche normal gross waren, theils solche von über 200 Länge und 17—20 Breite. An Schnittpräparaten ist dies Verhältniss so, dass neben stark gefärbten, manchmal kernlosen, gequollen aussehenden Muskelfasern, solche in ihren nicht kollabirten Bindegewebsscheiden liegen, bei denen manchmal nur ein wenig Protoplasma, manchmal scheinbar nur der Kern, welcher gut gefärbt ist, übrig geblieben ist. Ich führe hierzu eine Beobachtung Sänger's an; dieser untersuchte das schwangere rudimentäre Horn eines Uterus bicornis, welches 9 Wochen nach dem Tode der bis in den 7. Mondmonat gediehenen Frucht amputirt worden war. Dem Fruchttode war eine 12 stündige Wehenthätigkeit voraufgegangen, das Uterushorn hatte sich in den folgenden Wochen wesentlich verkleinert. Die Frucht war aber nicht ausgestossen worden. Trotzdem hatten sich die Muskelzellen soweit zurückgebildet, wie es am Ende der Involutionsperiode geschehen zu sein pflegt. Es kann also eine Rückbildung der Muskelzellen stattfinden, ohne dass der Uterus seine normale Grösse wieder erreicht hat. In den von mir untersuchten atonischen Gebärmüttern hatte nun auch die Wand $2^1/_2$ cm Dicke und fühlte sich schwammig an, sie war sehr succulent und blutreich. Auch in diesem, wie Sänger nachgewiesen hat, erfolgt sofort nach der Geburt eine Rückbildung der Muskelzellen. Der Uterus aber zieht sich wegen der Atonie nicht zusammen; die klaffenden Bindegewebsspalten werden durch das in Folge der Metritis und Endometritis puerperalis reichlich

Digitized by Google

vorhandene Exsudat ausgefüllt; so haben wir vielleicht eine Erklärung der oben beschriebenen Bilder. Die Muskelzellen verkleinern sich, die Bindegewebsscheiden werden nicht zusammengezogen. Die verkleinerte Muskelzelle bleibt also frei liegen in weitem Umkreise von Bindegewebe umgeben.

Das gleiche kann in einem Uterus eintreten, der in Folge eines in seiner Höhlung gelegenen Fremdkörpers hypertrophisch geworden war. Der Fremdkörper kann sich so verändern, dass er ähnliche Einflüsse wie die abgestorbene Frucht auf den Uterus ausübt. Starb die Frucht ab, so verkleinerten sich in dem Sänger'schen Falle die Muskelzellen. Geht der abnorme Inhalt der Uterushöhle bei unseren Fällen eine ähnlich wirkende Veränderung ein, so wird der Erfolg ebenfalls Verkleinerung der Muskelzellen sein. Da die Uterushöhle sich aber hier nicht entleert, kann das bindegewebige Gerüst der Verkleinerung der Muskelzellen nicht folgen. Es müssen ähnliche Bilder wie bei den beschriebenen atonischen Gebärmüttern entstehen.

Es ist dieses nur eine Hypothese; um sie zu beweisen, müsste nachgewiesen werden, dass bei bestimmter Veränderung des abnormen Inhalts stets dieselben Erscheinungen auftreten. Aehnliche Verhältnisse finden wir bei der zur Pyometra gewordenen Hämatometra. Auch dort erscheinen in den Zerzupfungspräparaten die Muskelzellen zum Theil viel kleiner, als sie wahrscheinlich ursprünglich gewesen sind, die einen füllen ihre Hülle noch aus, den andern ist sie viel zu weit geworden. Die jetzige Weite der Bindegewebshülle stellt noch nicht ganz die ehemalige Breite der Muskelzellen dar, denn nach der Punction hat sich der Uterus stark verkleinert, wenn auch nicht auf sein normales Volumen. Vielleicht hat damals die Rückbildung der Muskelzellen eingesetzt, vielleicht erst als der Rest des die Uterushöhle noch füllenden Blutes verjauchte.

Zum Schluss möchte ich noch eine Zusammenstellung von den von Sänger in schwangeren und puerperalen Gebärmüttern und von mir in meinen Fällen der pathologischen Vergrösserung gefundenen Maasse der Muskelzellen geben. Ich führe hier nur Messungen aus den Organen an, bei welchen annähernd gleichmässige Verhältnisse im ganzen Uterus vorlagen, lasse also Nr. 4 bis 7 und Nr. 16 fort. Bei Nr. 8 konnten keine Messungen gemacht werden.

Digitized by Google

Sänger's Messungen.

		Länge:		Breite:	
Uter. gravid.	VI mens.	244,1		11,9	10,5
	VIII „	172,6		9,1	
Uterus 4 Std. p. part.		145,1	158,3	13,6	12,2
„ 6 „ „ „		171,6		11,5	
„ 3 Tage „ „		122,2	117,4	11,7	10,5
„ 4 „ „ „		112,5		9,4	
„ 8 „ „ „		95,9	82,7	9,2	8,0
„ 9 „ „ „		69,4		6,7	
„ 13 „ „ „		64,4		6,7	
„ 16 „ „ „		33,5	32,7	6,3	6,1
		31,9		5,9	
„ 35 „ „ „		23,4		5,8	
„ 55 „ „ „		25,4	21,2	6,2	5,45
		17,4		4,7	

Meine Messungen.

	Länge:	Breite:
Uterus 21	$166^{5}/_{6}$ μ	11,5 μ
„ 18	$150^{1}/_{3}$ „	10,33 „
„ 12	$147^{1}/_{4}$ „	11,0 „
„ 20	$128^{1}/_{2}$ „	10,2 „
„ 22	$105^{2}/_{12}$ „	8,53 „
„ 23	$101^{1}/_{3}$ „	13,5 „
„ 9	$97^{1}/_{10}$ „	8,1 „
„ 11	74,4 „	4,83 „
„ 19	$57^{1}/_{2}$ „	5,56 „
„ 15	$52^{2}/_{3}$ „	4,97 „
„ 17	$44^{1}/_{2}$ „	5,5 „
„ 3	$45^{11}/_{18}$ „	4,4 „
„ 24	$49^{1}/_{10}$ „	5,56 „
„ 14	$49^{1}/_{4}$ „	5,93 „
„ 10	$42^{1}/_{36}$ „	4,26 „
„ 1	$41^{5}/_{12}$ „	4,08 „
„ 13	$40^{1}/_{3}$ „	3,49 „
„ 2	14,5 „	3,1 „

Uterus	1— 3	Uteri mit Metritis.
„	4— 7	„ „ Carcinomen.
„	8— 9	„ „ Sarkom und Deciduom.
„	10—12	„ „ multiplen Myomen.
„	13—18	„ „ interstitiellen „
„	18—23	„ „ submukösen „
„	24	„ „ Hämato-Pyometra.

Es fehlen in der obenstehenden Zusammenstellung No. 4—7, 8 und 16 aus oben angeführten Gründen.

Digitized by Google

Es geht aus dieser Zusammenstellung hervor, dass, wenn sich Myome an oder in der Uteruswand bilden, Hypertrophie der Muskelzellen eine sehr häufige Begleiterscheinung ist. Beinahe regelmässig tritt dies bei den submucösen Myomen auf und bei den Erkrankungen, welche gleich diesen eine langsam wachsende Ausdehnung der Uterushöhle durch abnormen Inhalt veranlassen. Seltener kommt es bei solitären interstitiellen Myomen vor. Dass die Hypertrophie der Muskelzellen, wie sie sich bei multiplen Myomen fanden, theils durch einen allgemein fibro-myomatösen Zustand des ganzen Uterus sich erklären, theils auf dieselben Ursachen, wie sie bei den submucösen Myomen, Arbeitshypertrophien und Erregung der immanenten Anlage zurückzuführen sind, habe ich schon erwähnt. Der Vergleich mit den von Sänger gefundenen Zahlen für die Muskelzellen des puerperalen Uterus ergiebt, dass die von mir gefundenen Hypertrophien an die des Uterus puerperalis 4 Stunden nach der Guburt heranreichen.

Es ist durch die angeführten Fälle bewiesen, dass zweierlei Vorgänge im Myometrium Vergrösserung des Uterus bewirken können.

Dieselben sind Vermehrung der einzelnen Gewebselemente und Vergrösserung der Muskelzellen. Beide Vorgänge greifen manchmal in einander über und können zu gleicher Zeit vorhanden sein. Hyperplastische Vorgänge, Vermehrung des Bindegewebes und der Zahl der Muskelzellen finden wir hauptsächlich bei Metritis, Carcinomen und interstitiellen Myomen. Es wirkt hier in erster Linie ein Reiz auf das Myometrium ein, der weder eine erhöhte Arbeitsleistung des Organs veranlasst, noch die Bethätigung der dem Uterus eigenthümlichen Anlage anregt, sich bei der Schwangerschaft zu vergrössern.

Die normale Function des Uterus besteht in Vergrösserung, um der wachsenden Frucht Raum zu bieten, seine Muskulatur verstärkt sich, um dieselbe nach Ausreifung ausstossen zu können. Weder das Bestehen von Metritis noch die Anwesenheit von Carcinomen bedingen an und für sich, dass ähnliche Anforderungen, wie sie physiologischer Weise gestellt werden, an das Organ herantreten und auch bei den interstitiellen Myomen scheint dies nicht der Fall zu sein.

Der Uterus reagirt in Folge dessen bei diesen krankhaften Veränderungen nicht in der Weise, wie es normal seine eigenthümliche Anlage mit sich bringt, sondern durch Wucherungs-

Digitized by Google

vorgänge, welche sowohl Vermehrung des Bindegewebes wie der Muskulatur bewirken. Ob sich mehr Bindegewebe oder mehr Muskulatur bildet, hängt von Nebenumständen wie Alter der Patientin, die Heftigkeit der entzündlichen Reize u. s. w. ab. Immer aber scheint das neugebildete Gewebe sich dadurch vom normalen zu unterscheiden, dass das Bindegewebe sowohl in der Nähe der Gefässe wie in den Muskelbündeln selbst eine mehr homogene, weniger faserige Beschaffenheit annimmt. Meistens ist auch in den neugebildeten oder verbreiterten Muskelbündeln das Bindegewebe vermehrt. Im späteren Stadium scheint durch das sich retrahirende Bindegewebe eine Verkleinerung der Muskelzellen einzutreten. Dass dort, wo frische Wucherungen statthaben, auch Vergrösserungen der einzelnen Elemente geringeren Grades vorkommen, ist nicht auffallend. Vergrösserungen der Muskelzellen etwas höheren Grades und Auflockerung der Uteruswand der Schwangerschaft entsprechend, kommen in unregelmässiger Weise auch bei Carcinomen vor. Wie oben angeführt, lässt sich das darauf zurückführen, dass der Tumor den Cervicalkanal verlegte und dadurch die Ausstossung des Inhaltes der Uterushöhle erschwerte. Interstitielle Myome müssen in ähnlicher Weise wie Metritis und Carcinome wirken, so lange sie noch klein sind; werden sie grösser, so ist es auffallend, dass die von ihnen bewirkten Veränderungen nicht häufiger den durch submucöse veranlassten entsprechen, auch wenn der Tumor bei seiner Vergrösserung allmählich die ihn von der Uterushöhle trennende Muskelschicht vortreibt, verdünnt und schliesslich in die Uterushöhle nur noch von wenig Muskelsubstanz überzogen hineinragt. Ich möchte es wagen, hierfür vorläufig eine Hypothese aufzustellen. Der in der Uteruswand liegende, sich entwickelnde Tumor kann in seinen Anfängen, da er mit der Uterushöhle nichts zu thun hat, nicht als Nachahmung des physiologischen Vorganges in der Schwangerschaft wirken und Hypertrophie des Organs anregen. Er wird vielmehr wie jeder andere Tumor einen Fremdkörperreiz auf seine Umgebung ausüben und Wucherungsvorgänge veranlassen.

Diese werden als Endresultat Vermehrung der Muskulatur und des Bindegewebes, aber nicht, wie oben auseinandergesetzt, auch Bildung völlig normalen Gewebes haben. Hiermit ist ein Zustand geschaffen, der, wenn schliesslich das Myom in die Uterushöhle hineinragt, das Eintreten der echten Hypertrophie zwar nicht hindern, aber hemmen können wird. Tritt die Vergrösserung der

Digitized by Google

vermehrten Muskelzellen schliesslich doch ein, so wird die Vergrösserung des ganzen Uterus bei interstitiellen Myomen natürlich eine ganz bedeutende sein, was mit den Beobachtungen Virchow's und Anderer gut übereinstimmt.

Es lassen sich durch diese Hypothese die Befunde gut erklären, namentlich spricht für sie, dass bei kleineren interstitiellen Myomen wie Nr. 13 neben leichter entzündlichen Veränderungen bedeutende Wucherungsvorgänge besonders im Bindegewebe gefunden wurden, während diese bei den grösseren Tumoren fast ganz fehlten und durch beginnende Vergrösserung der einzelnen Muskelzellen ersetzt wurde.

Es ist im Vorhergehenden schon wiederholt gestreift worden, dass in Folge krankhafter Veränderungen am Uterus Erregungen zur Einwirkung gelangen können, welche Aehnlichkeit haben mit denjenigen, welche physiologisch den Uterus zur Vergrösserung veranlassen.

Wächst in die Uterushöhle langsam ein Tumor ein, oder vermehrt sich ganz allmählich in seinem Cavum ein abnormer Inhalt wie Blut u. s. w., so stellt dies eine ziemlich genaue Nachahmung des Vorganges dar, der bei der Schwangerschaft in dem langsamen Wachsthum der Frucht sich abspielt und wie die vorstehenden Untersuchungen ergeben, reagirt der Uterus in der That bei submucösen Myomen, Deciduomen und Sarcomen, die in sein Cavum einwachsen, und bei Hämatometra ähnlich wie bei Schwangerschaft. Sein Gewebe lockert sich auf, schichtet sich, seine Muskelzellen gehen eine wahre Hypertrophie ein. Dass daneben Wucherungsvorgänge, entzündliche Veränderungen mehr oder weniger, je nach der Art des Uterusinhalts, beim höchst malignen Deciduom mehr, wie beim gutartigen Myom mit ins Spiel kommen, ist natürlich. Den Hauptvorgang bildet aber doch die Vergrösserung der Muskelzellen.

Ausser der Auslösung der immanenten Anlage zur Schwangerschaftsvergrösserung wirkt aber noch ein zweites Moment mit, welches zwar zu der Function des Uterus in naher Beziehung steht, aber eine weniger getreue Nachahmung der physiologischen Vorgänge veranlasst. Es finden nämlich bei abnormem Inhalt des Uterus Contractionen statt und auch diese scheinen geeignet zu sein, echte Hypertrophie hervorzurufen. Es entspricht dies wie erwähnt nicht den bei der Schwangerschaft eintretenden Verhält-

Digitized by Google

nissen, wo der Uterus, nachdem er sich seines Inhaltes entledigt, sein Volumen durch dauernde Contractionen erheblich verkleinert. Seine Gefässe werden verengt, seine Muskelzellen verkleinern sich continuirlich, wie Sänger nachgewiesen hat.

In unseren Fällen sind die Contractionen erstens nicht von der Heftigkeit, wie bei der Geburt, so dass von einer sie schwächenden excessiven Arbeitsleistung, welche man als Grund für die Verkleinerung der Muskelzellen nach der Geburt in's Feld geführt hat, nicht gut die Rede sein kann. Sodann verkleinert der Uterus nie sein Volumen, eine Verengerung der Gefässe für die Dauer tritt nicht ein, die Contractionen bleiben rhythmisch, werden nie krampfhaft. Es ist höchst wahrscheinlich, dass diese Arbeitsleistung, wie bei anderen Organen mit glatter Muskulatur, zu einer Hypertrophie der Muskelzellen führt.

Fragt man sich wie im einzelnen die Erregung der immanenten Anlage des Organs zur Schwangerschaftshypertrophie durch langsam wachsenden Inhalt zu denken ist, so kann es sich um mechanische direct auf die Uteruswand einwirkende und nervöse Reize handeln. Dass letztere bei der Schwangerschaft mitwirken, beweist die Vergrösserung des Uterus bei Extra-Uterinschwangerschaft und die Vergrösserung des einen Horns bei Uterus bicornis, wenn das andere schwanger wird. Dass die auf nervösen Bahnen vermittelten Erregungen nicht allein ausreichen, das beweist das Zurückbleiben der Organe hinter der normalen Schwangerschaftsvergrösserung; Fibromyome scheinen einen Einfluss auf nervösen Bahnen analog dem menschlichen Ei nicht auszuüben; denn bei subserösen Fibro-Myomen bleibt die Vergrösserung des Organs stets aus. Andererseits findet eine echte Uterushypertrophie auch dann statt, wenn von Nervenerregung nicht gut die Rede sein kann, bei Hämatometra; hier handelt es sich um einen sich stets vermehrenden abnormen Inhalt, der nicht organisirt ist und nicht in nervöser Verbindung mit dem Körper steht. Man könnte sagen, dass die nervösen Erregungen durch die Schleimhaut vermittelt werden, doch ist unwahrscheinlich, dass diese, welche sich meist in degenerirtem Zustand befindet, die Erregungen zur Hypertrophie übermittelt.

Man kann also annehmen, dass bei Hämatometra und submucösen Myomen wesentlich mechanische Einflüsse die Hypertrophie veranlassen. Das gleiche findet bei polypösen Sarcomen und Deciduomen statt, bei den letzteren muss man allerdings die Frage

Digitized by Google

offen lassen, ob es nicht die Decidua-ähnliche Wucherung ist, welche auf nervösem Wege die echte Hypertrophie bewirkt.

Es besteht also wahrscheinlich bei Metritis, Carcinomen und den meisten interstitiellen Myomen die Veränderung des Myometriums vornehmlich in einer Hyperplasie, bei langsam wachsendem abnormen Inhalt der Uterushöhle in der Regel in einer Auflockerung und Schichtung des Gewebes und Vergrösserung der Muskelzellen, die den Zuständen bei Schwangerschaft ähnlich ist.

Dieser Befund ist analog den von Herczel (Zeitschrift für klinische Medicin, Band 11, S. 32) und von A. Ritschl (Virchow's Archiv, Band 109) gemachten Beobachtungen. Herczel stenosirte experimentell Darmlumina und erhielt bei bedeutender Verstärkung der Darmwand reine Hypertrophie der glatten Muskelzellen, ohne Neubildung von solchen. Ritschl stenosirte den Pylorus und hatte an der Magenmuskularis das gleiche Resultat.

Ausserdem setzte Ritschl Verletzungen und ätzte mit Crotonöl. Hierauf reagirten Uterus und Magen durch hyperplastische Vorgänge in der Muskelsubstanz und im Bindegewebe. Es entstand also bei Magen, Darm und Uterus bei erhöhten Anforderungen an die Function echte Hypertrophie der Muskelzellen, bei anderen Reizen hyperplastische Wucherung in Muskulatur und im Bindegewebe. Nach Th. Busachi (Ziegler's und Nauwerk's Beiträge, 1889, 4. Bd.) findet man bei künstlichen Darmstenosen, also bei functionell bedingter Hypertrophie neben starker Vergrösserung der Muskelzellen auch Kerntheilungen. Bei Verletzungen von Uterus und Darm sah er Kerntheilungen sowohl in der Muskulatur wie im Bindegewebe. Hierbei trat eine Vergrösserung der Muskelzellen ein. Doch betont auch Busachi für den ersteren Fall die Hypertrophie mehr als für die letzteren Fälle.

Diesen Beobachtungen schliesst sich das Resultat meiner Untersuchungen an. Dass die Erscheinungen mit der gleichen Ausschliesslichkeit und Regelmässigkeit zu Tage treten würden, wie beim Experiment, wo alle Fehlerquellen, besonders eine Combination von hauptsächlich inadäquaten Erregungen mit adäquaten wie beim Carcinom, oder hauptsächlich adäquaten mit inadäquaten wie beim Deciduom und anderen, vermieden werden können, ist bei pathologischen Veränderungen natürlich nicht zu erwarten.

Digitized by Google

Zieht man die das Gewebe durchtränkende Ernährungsflüssigkeit in Betracht, so ist wahrscheinlich, dass bei erhöhten Anforderungen an die Function des Organs, durch vermehrte Blutzufuhr, mehr Nahrungsmaterial zugeführt wird, wobei sich die Zusammensetzung der Ernährungsflüssigkeit nicht wesentlich ändert. Bei Veränderungen anderer Art wird die Zusammensetzung der Ernährungsflüssigkeit eine Aenderung erfahren.

Auf bessere Ernährung hin vergrössert sich also die Zelle vorzugsweise, auf Veränderungen in der Zusammensetzung der Ernährungsflüssigkeit geht sie mehr Kern- und Zellentheilungen ein.

Digitized by Google

Druckfehlerberichtigung

zu der Arbeit von Dr. A. Langer (Bd. 49): „Ueber einen Fall von Sarcoma ovarii".

S. 510, Zeile 6 von unten, statt „als Saftkanäle" lies „als als Saftkanäle".
S. 511, „ 10 „ oben, „ „Sarkomkernes" „ „Sarkomkeimes".
S. 512, „ 12 „ unten, „ „weitgehende Abschnürung oder" lies „weitergehende Abschnürung der".

Gedruckt bei L. Schumacher in Berlin.

Digitized by Google

Unvollkommene Duplicität der Geschlechtsorgane bei einem neugeborenen Kinde weiblichen Geschlechts mit Atresia ani.

Von

C. Mettenheimer.

(Mit 5 Abbildungen auf Tafel III u. IV.)

Die Zahl der Fälle von Atresia ani, die sich mit angeborener Missbildung der Geschlechtsorgane verbinden, ist in der Literatur eine grosse, fast unübersehliche. Es muss daher eine Gewissenssache für den Arzt, dem ein solcher Fall vorkommt, sein, nicht eher an die Veröffentlichung eines solchen einzelnen Falles zu denken, als er sich bestimmt überzeugt hat, dass die Besonderheit des Falles die Veröffentlichung rechtfertigt. Ich habe mir angelegen sein lassen, die Literatur über Atresia ani, sowie die systematischen Zusammenstellungen der mit dem Verschluss des Afters so häufig combinirten Missbildungen der Genitalien durchzusehen und mich erst zur Publication entschlossen, als ich mich ganz vergeblich bemüht hatte, den hier zu beschreibenden Fall in einer der bekannten Categorien unterzubringen.

Es ist hier ein zweikammeriger Uterus vorhanden, der nicht wie der Uterus septus in sagittaler Richtung getheilt ist, sondern in frontaler Richtung, d. h. nicht in zwei seitliche Kammern, sondern in eine vordere und eine hintere Kammer zerfällt. Von einer vollständigen Duplicität des Uterus, d. h. von zwei mit einander verwachsenen Uteri kann aber doch nicht die Rede sein, da sonst auch doppelte Tuben und doppelte Eingänge zu denselben vorhanden sein müssten. Die Besonderheit des Falles scheint mir eben darin zu liegen, dass die Verschmelzung der beiden Müllerschen Gänge nicht allein unvollständig geblieben ist, sondern sich

Digitized by Google

zugleich mit einer Verschiebung verbunden hat, durch welche die beiden vorfindlichen, nicht mit einander communicirenden Höhlen zu einer vorderen und einer hinteren geworden sind.

Es handelt sich um ein Mädchen, Marie L., welches 24 bis 36 Stunden nach der Geburt in das Schweriner Kinderhospital gebracht wurde. Das Kind war klein, aber im Ganzen wohlgebaut und nicht mager. Es war gleich nach der Geburt, als man sich von dem Nichtvorhandensein einer Afteröffnung überzeugt hatte, ein Verticalschnitt in der Raphe von etwa einem Zoll Länge gemacht worden.

Als ich mit dem kleinen Finger in die vorgefundene Oeffnung eindrang, fand ich den sehr beschränkten Raum des kleinen Beckens von einer gleichförmig ausgedehnten, prallen Blase ausgefüllt, welche stets nach unten drängte. Das Kind nahm nur sehr wenig von den dargebotenen Flüssigkeiten zu sich und erbrach alles wieder, zuletzt auch Meconium. Der Darmkanal musste mit letzterem ganz angefüllt sein. Ich war überzeugt, dass die pralle, das kleine Becken ausfüllende Blase nichts anderes als ein blindes Darmende sein konnte, eröffnete sie durch einen Troicartstich und hatte die Freude, sogleich Meconium hervorquellen zu sehen. Nach Erweiterung des Stiches durch ein geknöpftes Messerchen fand eine sehr reichliche Entleerung von Meconium statt, das Kind nahm sogleich die dargereichte verdünnte Kuhmilch und behielt dieselbe bei sich, das Erbrechen hörte auf und kehrte nicht mehr wieder.

Es war mir nicht gelungen, den das Meconium enthaltenden Darmsack vor seiner Eröffnung herunterzuziehen, um die Ränder der Darmwunde an den Rändern der äusseren Wunde zu befestigen; meine Bemühungen scheiterten 1. an der Enge des Beckens, 2. an der Entfernung der inneren Wundöffnung von der äusseren, welche $1^1/_2$—$1^3/_4$ Zoll betragen mochte, 3. an der Unbeweglichkeit der im kleinen Becken enthaltenen, durch straffes Zellgewebe fest mit einander verlötheten Weichtheile. Ich hoffte darauf, dass durch das Drängen zum Stuhlgang und durch den Process der Defäcation selbst der geöffnete Darm nach und nach mehr herunter gedrängt und die Anheftung ermöglichen werde.

Nach Eröffnung des Darmes und nach Entleerung des Meconiums bekam das Kind Icterus. Die Stuhlentleerung fand täglich mehrmals statt, die Beschaffenheit des Meconiums war die normale. Am 4. Lebentage hatten die Stuhlgänge bereits die be-

Digitized by Google

kannte orangegelbe Farbe angenommen. Das Kind lebte 5 Tage lang, es wurde mit Hydrogala (Wasser und Milch ana), mit Zusatz von etwas Zucker, ernährt. Um die Entleerung des Meconiums im Gang zu erhalten, liess ich dem Kinde alle 3 Stunden einen Theelöffel eines Saftes aus Syr. rhei, Syr. sennae, Syr. mannae ana reichen. Die Wirkung war eine sehr reichliche. Die Wundhöhle wurde alle paar Stunden ausgespritzt und mit einem Wattepfropf verschlossen. Sie fing an, sich mit lebhaft gerötheten Granulationen auszukleiden, als das Kind am Ende des 5. Tages starb, indem sich, unter leichten Convulsionen, Ströme einer wässrigen und schaumigen Flüssigkeit aus beiden Nasenlöchern entleerten.

Es musste schon von vornherein auffallen, dass das Kind immer trocken lag und keinen Urin entleerte. Es war mir nicht möglich, die Oeffnung der Harnröhre dem Gesicht zugänglich zu machen; ich konnte sie nur mit der Knopfsonde langsam heraustasten und bei einer gewissen Bewegung der Spitze der Sonde erreichen, dass der Urin sich reichlich entleerte. Ich musste dies Manöver mit der Sonde 3—4mal des Tages wiederholen, wenn Harnentleerung zu Stande kommen sollte. Der Urin hatte von Anfang normale Farbe, wurde aber mit dem Beginn der Gelbsucht icterisch.

Bei Säuglingen weiblichen Geschlechts, denen aus irgend einem Grunde die Blase künstlich entleert werden muss, macht das Auffinden der nicht selten überaus kleinen Harnröhrenmündung auch schon unter normalen Umständen manchmal Schwierigkeiten. Dass in unserem Falle aber ein ganz besonderes Verhältniss obwalten müsse, ging schon aus der äusseren Beschaffenheit der Urogenitalorgane hervor. Das Verhältniss ist durch die anatomische Untersuchung völlig aufgeklärt worden; und ich verweise einstweilen auf diese, sowie auf die recht deutliche Abbildung (Fig. 3).

Ich halte es für am zweckmässigsten, hier zunächst den äussereren Anblick der Geschlechtsorgane und den Weg zu beschreiben, den die Sonde nehmen musste, um den Urin hervorzulocken.

Zwischen den grossen Labien trat ein röthlicher, wurstförmiger Theil hervor, an der Spitze mit einer Oeffnung versehen, aus der eine festweiche, opalescirende Schleimsäule langsam hervorquoll. Es machte mir den Eindruck, als ob dies Hervortreten des rüsselförmigen Körpers und das Hervorquellen des Schleimes unter dem Einfluss eines von innen kommenden Druckes stattfinde und musste sogleich an den starken Druck denken, den ich empfand, als ich

Digitized by Google

zum ersten Male die enge Beckenhöhle mit dem kleinen Finger untersuchte und mit der Spitze desselben dem nach unten drängenden, das kleine Becken vollständig ausfüllenden, mit Meconium gefüllten Blindsack begegnete.

Die Sonde, in die Oeffnung des hervorgestülpten Körpers eingeführt, drang in grosse Tiefe; es erfolgte aber kein Tropfen von Urin. Es konnte auch hier der Zugang zur Harnblase um so weniger erwartet werden, als sich rechts von dem hervorgestülpten Körper ein zweiter, ganz ähnlicher, nur kleinerer, schleimabsondernder Körper befand; es sprach alles dafür, dass es sich hier um eine doppelte Scheidenbildung mit vorgestülpter Schleimhaut handle. Wenn ich nun aber auf der Suche nach der Harnblasenöffnung vorsichtig zwischen die beiden vorgestülpten Röhren mit der Sonde eindrang, so gelang es mir meistens, fast immer durch ein gewisses Hin- und Herbewegen der Sonde den Harn hervorzulocken. An der Leiche erst konnte ich erkennen, was die Sonde gethan hatte; am lebenden Kinde war es mir nicht gelungen, die dicht aneinander liegenden umgestülpten Scheiden so weit auseinander zu drängen, dass ich den Punkt, aus dem der Harn sich ergoss, zu Gesicht bekam. Es war dies, wie sich später zeigte, ein Loch in der Blase selbst, das gewöhnlich von einer kleinen hahnenkammartigen Klappe bedeckt und verschlossen war. Das Manöver, dass zur Harnergiessung führte, bestand nun offenbar darin, dass ich diese Klappe zur Seite drängte. Die Blase that dann ihre Schuldigkeit; solange dies Hinderniss nicht beseitigt war, blieb sie verschlossen. Da das Zurseitedrängen der Klappe in der Tiefe, gleichsam im Dunkeln, geschehen musste, so wird man sich nicht wundern, wenn dies Manöver seine Schwierigkeit hatte, und das Ausfliessen des Urins nie sogleich nach Einführung der Sonde, vielmehr erst nach längerem Hin- und Hertasten erfolgte. Vorläufig sei nur bemerkt, dass das Kind einen zweikammerigen Uterus, zwei vollständige Vaginalportionen und zwei vollständige, wenn auch ungleiche Scheiden hatte, welche den Raum zwischen sich einschlossen, in dem sich der Zugang zu der Blase befand. Diese hatte zwar eine Oeffnung, aus der der Urin ausfliessen konnte, eine geschlossene Harnröhre fehlte aber gänzlich; an die Oeffnung schloss sich nur ein Stückchen Schleimhaut, welches wahrscheinlich als ein Theil der Harnröhre zu betrachten sein möchte.

Die Leichenöffnung wurde noch an demselben Tage gemacht, an dem das Kind gestorben war. Todtenstarre war noch

Digitized by Google

nicht eingetreten. Die Gelbsucht war noch nicht vorüber. In beiden Pleurahöhlen, sowie in der Bauchhöhle war gelbliches Serum ergossen. Beide Lungen waren zusammengesunken, stellenweise hyperämisch, übrigens lufthaltig. Leber weiter nach oben unter das Zwerchfell gerückt, als sonst bei Neugeborenen. Die stark aufgeblähten Dünndärme füllten nach Eröffnung des Abdomens das ganze Gesichtsfeld aus, sodass der Magen zunächst gar nicht sichtbar war. Leber sehr blutreich, Gallenblase mit dunkelgrüner Galle gefüllt. Wenig Koth in den Gedärmen. Urinblase stark entwickelt, mit Urin gefüllt. Milz und Nieren von gewöhnlicher Beschaffenheit. Die sämmtlichen Weichtheile des grossen und kleinen Beckens wurden, nachdem der Mastdarm in der Flexura sigmoidea abgeschnitten war, im Zusammenhang herausgenommen.

Es zeigte sich, dass ausser dem Mastdarm, der Blase und den Genitalien keine anderen Organe missgebildet waren[1]). Das auffallend enge kleine Becken enthielt eigentlich nichts als das blindsackförmige Ende des Mastdarms, der Uterus mit seinen Adnexen und die Blase waren nach rechts und oben aus dem kleinen Becken beinahe ganz herausgedrängt.

Ich beschreibe zunächst jeden einzelnen von diesen 3 Theilen für sich, dann ihre Verbindung untereinander.

Das Ende des Darms, wie es in diesem Fall vorliegt, darf man wohl als Mastdarm bezeichnen, obgleich das letzte Stück desselben und die Sphincteren fehlen. Colon descendens und S romanum scheinen bei unserem Neugeborenen vollständig gewesen zu sein, das abgeschnittene und in Figur 1 und 2 abgebildete Stück war besonders weit und mit einer grossen Zahl von Solitärdrüschen versehen, die sich schon für das blosse Auge von der Schleimhaut sehr deutlich abhoben. Dieser weite Sack verengte sich in seiner Fortsetzung wieder bedeutend, bildete einen länglichen, mit Längsfalten versehenen Isthmus und endigte in einen nach rechts sich zuspitzenden Blindsack, der nach dem Tode kaum so weit war, dass eine Haselnuss darin Platz finden konnte, im Leben aber, von Meconium ausgedehnt, den ganzen Raum des kleinen Beckens ausfüllte. Dieses blinde Ende des Mastdarms war derjenige Theil, den ich eröffnet hatte. Die Schleimhaut war in diesem Blindsack in Fältchen gelegt, die sich um ein weiss-

1) Namentlich fehlte die so häufig in ähnlichen Fällen vorkommende Hufeisenniere.

Digitized by Google

liches, wie ein kleines Knötchen hervorragendes Centrum radienförmig gruppirten. An dieser Stelle muss in früherer Zeit des fötalen Lebens eine Verletzung oder ein krankhafter Process stattgefunden haben, welcher der Weiterentwicklung des Mastdarms nach der Aftergegend hin zu früh ein Ende setzte, und es unmöglich machte, dass die von dem Ort des späteren Afters dem Mastdarm entgegenwachsende Vegetation[1]) ihre normale Bestimmung nicht erreichte, sich mit dem Mastdarme zu vereinigen und sich zu dem Rohre umzuwandeln, welches die Darmcontenta nach aussen zu führen hat.

Die verengte Stelle zwischen Colon descendens und Mastdarm war 1—$1^1/_2$ Zoll lang; ihr Lumen liess kaum einen Federkiel durch; nach oben hin erweiterte sich diese Stelle, wie aus den Abbildungen zu ersehen, mit einer gewissen Plötzlichkeit zur normalen Weite (Figur 1 u. 2).

Eine Verbindung des Darmes mit den Genitalien, wie sie namentlich bei männlichen Kindern mit Atresia ani ganz gewöhnlich gefunden wird, war hier nicht vorhanden. Auch die Einmündung in eine Kloake fehlte, wie diese selbst. Die Fäces konnten in diesem Falle auf keine andere Weise entleert werden, als durch den Mund, wie es auch geschehen ist, oder durch eine Operation.

Der Uterus bot von aussen in seiner Gestalt keine in die Augen springende Abnormität dar, nur waren seine Adnexa nicht ganz deutlich entwickelt. Zwar liessen sich Tuben und Fimbrien, Ligamenta rotunda und lata, Ala vespertilionis und ein drüsiges Gebilde, welches für den Eierstock gelten konnte, zur Noth unterscheiden; aber den Formen fehlte es an Bestimmtheit, und die feinere anatomische und mikroskopische Untersuchung[2]) liess keinen weiteren Schluss zu, als dass die Uterusadnexa hier in rudimentärer Entwicklung vorhanden waren. Ich werde auf dies Verhältniss noch eingehender zurückkommen, zuerst mich aber zur Beschreibung der Gebärmutter selbst wenden.

Ich habe schon angeführt, dass das Kind zwei Scheiden hatte, eine kürzere rechte und eine längere linke. Die durch die Scheiden eingeführten Sonden drangen mit Leichtigkeit in die Gebärmutter

---

1) Vergl. R. Frank, Angeborene Verschliessung des Mastdarmes. Wien. 1892. Fig. 11 u. 12.

2) Graaf'sche Follikel habe ich bei der mikroskopischen Untersuchung nicht unterscheiden können.

Digitized by Google

ein, ohne zusammenzutreffen: eine jede Sonde führte in eine besondere Höhle. Wurden die Scheiden aufgeschnitten, so zeigte sich, dass die Sonden in verschiedene Höhlen eingedrungen waren. Beide Scheiden waren mit ausgebildeten Falten und Runzeln versehen und enthielten eine Portio vaginalis, durch die die Sonden in Höhlen eingedrungen waren, deren jede die Charaktere einer Gebärmutterhöhle an sich trug, d. h. einen sehr deutlichen Arbor vitae zeigte. Beide Höhlen wurden nach dem Fundus hin flacher. Eingänge zu den Tuben konnte ich in keiner von beiden Höhlen entdecken. Es wollte mir auf keine Weise gelingen, in das einzudringen, was ich für Tube hielt, von keiner von beiden Höhlen aus. Auch ist es mir unmöglich gewesen, auf Durchschnitten der Tuben ein Lumen nachzuweisen.

Der zweitheilige Uterus hatte aber an der gewohnten Stelle jederseits einen Anhang, der die grösste Aehnlichkeit mit einer in Krümmungen verlaufenden und am Ende mit Fimbrien verschenen Tube besass, wie die Abbildungen zeigen.

Wir haben also hier keinen doppelten Uterus vor uns, wie es scheinen könnte, sondern vielmehr einen einfachen, bei dessen Entwicklung sich nur der dem Fundus des Uterus entsprechende Theil der Müller'schen Gänge auf eine wirkliche Verschmelzung zurückführen lässt, während der übrige Theil eines jeden der beiden Müller'schen Gänge seine Entwicklung selbstständig genommen hat, ohne zu einer Verschmelzung zu gelangen.

Die Undurchbohrtheit der Fallopi'schen Röhren ist gewiss etwas recht merkwürdiges. Noch merkwürdiger scheint mir aber der Umstand zu sein, dass die beiden Kammern, in welche der der Uterus sich spaltet, nicht durch eine sagittale, sondern eine frontale Scheidewand geschieden sind, d. h. mit anderen Worten, nicht neben einander, wie gewöhnlich, sondern vor- und hintereinander liegen.

Um dies dem gewöhnlichen Vorkommen widersprechende Verhältniss besser zu verstehen, vergegenwärtige man sich, dass der mit Meconium gefüllte Mastdarmblindsack das ausserordentlich beschränkte kleine Becken ganz ausgefüllt und die Blase und den Uterus mit seinen Adnexen aus dem kleinen Becken heraus und nach rechts und vorn hingedrängt hatte. Diesem Verhältniss scheint mir wenigstens zugeschrieben werden zu müssen, wenn die linke Scheide länger geworden war, als die rechte.

Beide Scheiden flankirten den Ausgang der Urinblase, die linke

Digitized by Google

in einem kleinen von hinten kommenden Bogen. Um zur Urinblase zu gelangen, musste man im Leben wie im Tode zwischen den beiden Scheiden eindringen.

Die Urinblase, deren Beschreibung ich jetzt folgen lasse, war ein sehr derber grosser Körper. Eine geschlossene Harnröhre fehlte. Vielleicht gehörte zu derselben ein längliches schmales Stück Schleimhaut, welches zu der Blasenöffnung hinführte (Fig. 3, ur und ur'). Ist diese Vermuthung richtig, so handelte es sich hier um eine Art von Espispadie. Die Oeffnung, durch welche der Harn nach aussen fliessen konnte, war sehr eigenthümlicher Art. An dem unteren Ende der Harnblase macht sich ein weisslicher runder Ring bemerklich, der einen Raum von $^1/_2$ cm im Diam. umschloss. Dieser Raum war mit einer zarten Haut überkleidet, in der man, nicht ohne Schwierigkeit, ein kleines excentrisch stehendes Löchelchen bemerken konnte. Hier floss der Harn aus der Blase. Dicht neben dem soeben beschriebenen kreisrunden Raum erhob sich ein derbes hahnenkammartiges Gebilde, und zwar nach der Seite der von hinten kommenden und nach links gehenden längeren Scheide hin (Fig. 3, c). Lagen die Organe in ihren natürlichen Verbindungen, so bedeckte das hahnenkammartige Gebilde die Blasenöffnung vollständig. Das derbe Gebilde musste immer erst aufgehoben werden, wenn man die Blasenöffnung sehen wollte, und der Urin abfliessen sollte. Die Urinblase, in der ich das Trigonum deutlich zu erkennen glaubte, lag fast ausserhalb des so äusserst engen kleinen Beckens.

Nachdem nun Blase, Uterus mit Adnexen und Mastdarm mit ihren Abweichungen von der Norm im Einzelnen beschrieben sind, will ich versuchen, die Lage und Verbindung dieser drei missbildeten Organe dem Leser etwas klarer zu machen.

Alle drei Organe waren durch fetthaltiges Zellgewebe und bandartige Stränge mit einander verlöthet. Die grosse Enge des kleinen Beckens habe ich schon wiederholt hervorgehoben. Sein Raum genügte kaum, um irgend ein anderes Organ als das Endstück des Mastdarms aufzunehmen, wenn es mit Meconium gefüllt war, und dies muss in der ganzen letzten Zeit des Fötallebens der Fall gewesen sein, da der Blindsack ringsum an die Beckenwand angelöthet war, sodass die übrigen Organe des kleinen Beckens weder in ihrer natürlichen Lage bleiben, noch sich frei entwickeln konnten.

Man muss sich die gegenseitige Lage des Mastdarms, Uterus

Digitized by Google

und der Blase so vorstellen, dass sie nicht wie im normal gebildeten Körper in einer geraden Linie vor- oder hintereinander lagen; der nach und nach mit Meconium sich füllende Mastdarmblindsack drängte Uterus und Blase nach rechts und oben so weit aus dem kleinen Becken heraus, als dies überhaupt möglich war, und bedingte dadurch wahrscheinlich die ungleiche Länge der beiden Scheiden.

Was man erblickte, wenn man die beiden Labia majora auseinander zog, ist wohl als ein stehen gebliebener Sinus urogenitalis zu bezeichnen. Kloake kann man das Vorhandene nicht nennen, denn es fehlte jede Verbindung mit dem Darmcanal, man sah eigentlich nur die beiden Scheiden, deren Anblick am füglichsten mit zwei halb ein- oder ausgestülpten vergrösserten Schneckenhörnern verglichen werden konnte. Die Blasenöffnung war zwischen denselben versteckt. Clitoris und Labia minora fehlten; die Labia majora waren von ganz normaler Beschaffenheit.

Epikrise. Das Präparat, das ich der Sammlung des Entbindungsinstituts der Universität Rostock übergeben habe, lässt sich nicht leicht in einer der bestehenden Categorien der bekannten systematischen Aufstellungen der Bildungsanomalien der Genitalorgane von Fürst, Esmarch, Schröder, P. Müller, Hennig u. A. unterbringen. Ich stelle mir vor, dass die Missbildung zu der Zeit des Fötallebens ihren Anfang genommen hat, wann die Verschmelzung der Müller'schen Gänge beginnt. Diese Verschmelzung ist in doppelter Hinsicht eine unregelmässige gewesen; einmal ist sie nur an dem Theil der Gänge vor sich gegangen, der dem Fundus uteri entspricht, im Uebrigen ist die Trennung der beiden Gänge geblieben, indem sich jeder Gang selbstständig zu einer besonderen Scheide und Vaginalportion entwickelte. Zweitens aber muss die Verschmelzung nicht in der Weise stattgefunden haben, dass die rechte Seite des einen Müller'schen Ganges mit der linken Seite des anderen verschmolz, sondern vielmehr so, dass die hintere Seite des rechten Ganges mit der vorderen Seite des linken Ganges unter dem Einfluss einer Drehung zusammenwuchs. Was die Ursache einer solchen Verdrehung oder Verschiebung gewesen sein mag, ist schwer mit völliger Bestimmtheit nachzuweisen. Am nächsten scheint die Annahme zu liegen, dass hier der Process, welcher die Missbildung des Mastdarms zur Folge hatte, eine wesentliche Rolle gespielt habe. Das unterste Ende des Mastdarms fehlt nicht bloss, es trägt vielmehr Merkmale an

Digitized by Google

sich, welche zu beweisen scheinen, dass hier der Process einer Abschnürung, einer Narbenbildung oder etwas einer Entzündung Aehnliches stattgefunden haben muss. Man vergleiche hierüber die sehr getreuen, etwas vergrösserten Abbildungen (vorzüglich Figur 5) und wird gestehen müssen, dass die strahlenförmigen Falten mit dem verdickten, weisslichen Centrum in der Mitte, ganz das Bild eines Vernarbungsprocesses geben. Es wäre wohl möglich, dass von hier aus der erste Anstoss nicht bloss zu einer unvollständigen Ausbildung des Mastdarms, sondern auch zu den Vorgängen am und im Urogenitalapparat gegeben worden ist, nämlich zu der Verschiebung der Müller'schen Gänge gegen einander vor ihrer Verschmelzung und zu der Verdrängung des Uterus und der Urinblase aus ihrer natürlichen gegenseitigen Lage in dem Sinne, den ich weiter oben schon angedeutet habe.

Es ist sehr schwer, wenn nicht unmöglich, sich eine genauere Vorstellung von den Vorgängen zu machen, die an dem Mastdarmblindsack stattgefunden haben mögen. Ich finde es hier nöthig zu wiederholen, dass ein fester Strang von dem Blindsack aus nach der Stelle der äusseren Haut, wo man die Afteröffnung hätte erwarten sollen, nicht zu finden war[1]). Dagegen halte ich es für wahrscheinlich, dass der von dem gefüllten Blindsackende ausgehende Druck auf die spätere Ausbildung der Urogenitalorgane und besonders auf die Lagerung derselben Einfluss geübt hat. Für die spätere Zeit des Fötallebens kann ein solcher Einfluss unzweifelhaft angenommen werden. Die Anfüllung des Mastdarmblindsackes war so bedeutend, dass vor seiner Eröffnung die Urinblase, die Scheiden und der Uterus fast ganz aus dem kleinen Becken heraus von unten und links nach oben und rechts gedrängt werden mussten und von der Wunde aus gar nicht zu fühlen waren. Nach Entleerung des Meconiums traten die Urogenitalorgane wieder mehr, wenn auch nicht ganz in das kleine Becken herab. Dabei stülpten sich die Scheiden um, indem die Spannung, in der sie in der letzten Zeit des Fötallebens durch den Druck des das Becken ausfüllenden Sackes gehalten worden waren, in Folge der Operation mit einer gewissen Plötzlichkeit nachliess.

In dem Ring, welcher die kleine Blasenmündung umschliesst, glaube ich die Andeutung eines Sphincters der Blase zu erkennen. Den trommelfellartigen Verschluss dieses Ringes wage ich nicht

1) Vergl. R. Frank, a. a. O.

Digitized by Google

zu erklären. Ich habe mich aber fragen müssen, ob das kleine excentrische Loch in demselben eine natürliche Bildung oder vielleicht von mir künstlich erzeugt ist durch meine Versuche, mir mit der Sonde Zugang zur Harnblase zu verschaffen. Ich kann nur versichern, dass diese Versuche stets mit der grössten Vorsicht und Zartheit angestellt wurden; ich habe ferner niemals das Gefühl gehabt, mit der Sonde etwas zerrissen oder durchbohrt zu haben, und endlich ist der Anblick des Loches selbst so, dass ich die Annahme eines Kunstproduktes für ausgeschlossen halten muss.

Gegen die Annahme einer Epispadie wird wohl wenig zu erinnern sein. Diese Verbildung ist in Combination mit Verbildung der Geschlechtsorgane und Anus imperforatus zwar schon längst beobachtet worden, gehört aber zu den am wenigsten bekannten Missbildungen an den weiblichen Urogenitalorganen.

Ich komme noch einmal auf die missbildeten Genitalien zurück. Wenn man die Labia majora auseinanderzog, so lagen die Oeffnungen der beiden Scheiden dicht nebeneinander, wie es schon verschiedene Male bei Uterus septus mit doppelter Vagina abgebildet und beschrieben worden ist. Man hätte erwarten dürfen, dass jede Vagina sich geradewegs in eine der beiden Abtheilungen des Uterus fortsetzen würde, wenn die Kammern desselben nebeneinander gelegen hätten; da diese aber vor- und hintereinander lagen, so setzt dies sowohl eine stattgehabte Drehung des Uterus voraus, als es eine consecutive Verlängerung der einen von beiden Scheiden bedingte. In unserem Fall ist die linke Vagina die längere geworden. Die Annahme einer Drehung ist aber nicht etwa bloss eine nothwendige logische Voraussetzung; man spricht auch im normalen Zustande von Drehung des Uterus um seine Achse, in Folge deren das linke Horn meist mehr nach vorn gerichtet sein soll[1]). Inwiefern auch die im Fötalleben vorkommenden Lagenveränderungen des Rectums, über welche mein Sohn, H. Mettenheimer[2]), einige Angaben zusammengestellt hat, mitgewirkt haben können, um den schliesslichen Befund hervorzubringen, darüber wird man vielleicht künftig bei grösserer Reife der Forschungen auf dem Gebiet der Teratologie der Organe des

1) P. Müller, Sterilität des Weibes. S. 240 (536). Auch H. Mettenheimer in Schwalbe's morpholog. Arbeiten. Bd. 3. H. 2. S. 369.

2) Beitrag zur topograph. Anatomie der Brust-, Bauch- u. Beckenorgane des neugeborenen Kindes. Schwalbe's morpholog. Arbeiten. Bd. 3. H. 2. S. 349 u. 350.

Digitized by Google

kleinen Beckens mit grösserer Bestimmtheit zu sprechen vermögen, als ich es heute kann.

Die hahnenkammartige Klappe, welche den Verschluss der Oeffnung in der Harnblase bildete, bleibt für mich, was ihre Natur betrifft, ein unaufgeklärtes Räthsel. In diesem Gebilde ein Rudiment der Clitoris oder des Hymens erblicken zu wollen, dazu fehlt jeder Anhalt.

Es ist vielleicht nicht überflüssig, noch ausdrücklich zu bemerken, dass in beiden Vaginen die Portio vaginalis vollständig ausgebildet war und frei in den Vaginalraum hineinhing, ohne irgendwie mit der Scheidewand verwachsen zu sein.

Wenn ich am Eingang dieser Mittheilung erwähnt habe, dass es mir nicht gelungen ist, in der reichen Literatur der Missbildungen des Afters und der Geschlechtstheile einen ganz vollständig analogen Fall zu finden, so sind mir doch mehrere Fälle begegnet, die dem meinigen in einem oder dem anderen Punkt nahe kommen. Ich wollte mir erlauben, dieselben hier nebst einigen der verglichenen Schriften anzuführen.

Literatur.

Schatz, Arch. f. Gynäk. Bd. 3. S. 304. Taf. VII.

Billroth, Handbuch d. Frauenkrankh. 1882. I. 2. Abschnitt. Mayrhofer, Sterilität des Weibes. S. 72—73. S. 79. Abbild.

Ziegler, Beiträge zur pathol. Anatomie und allgem. Pathologie. Jena 1891. S. 59. v. Stubenrauch, Zwei Fälle von Theilung des Utero-vaginal-Canales. Taf. III.

Schröder, Krankheiten d. weiblichen Geschlechtsorgane. S. 34—37. S. 111. 10. Aufl. Leipzig 1890.

P. Müller, Sterilität des Weibes. Billroth's Handbuch d. Frauenkrankheiten. S. 240. Fig. 25 (Uterus bicornis von Delle Chiaje). S. 265. S. 291 bis 292.

Hennig, im Handbuch d. Kinderkrankheiten von Gerhardt, Uterusmissbildungen. S. 51.

Corazza, Schmidt's Jahrb. d. Med. Bd. 148. S. 148.

Gegenbaur, Anatomie des Menschen. S. 572—573. S. 605.

Digitized by Google

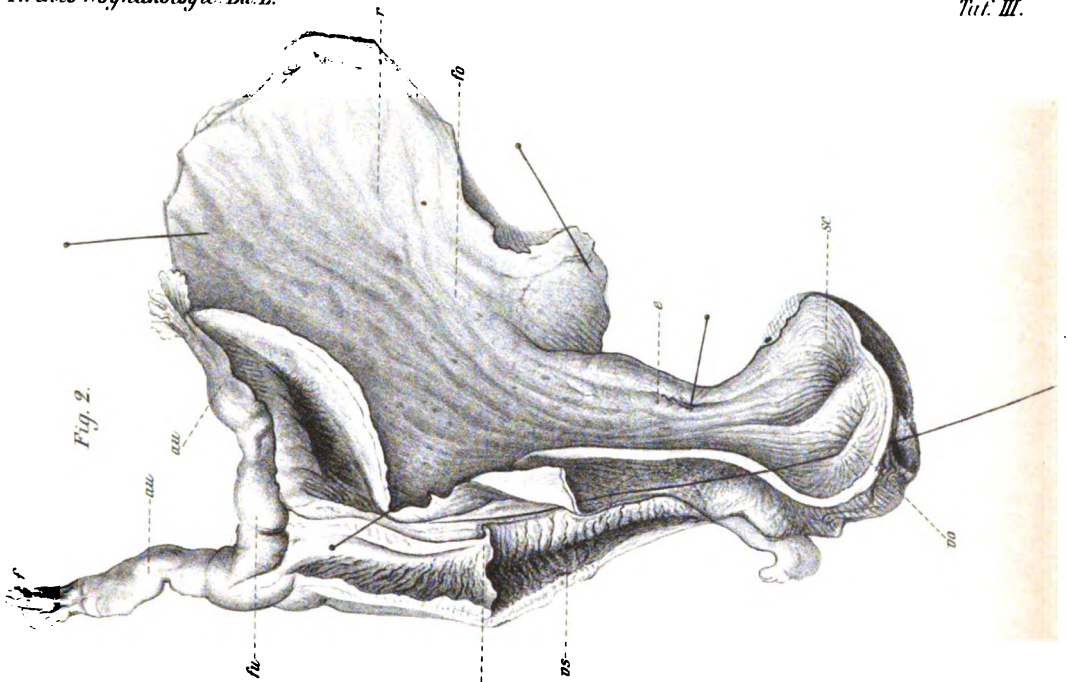

Fig. 2.

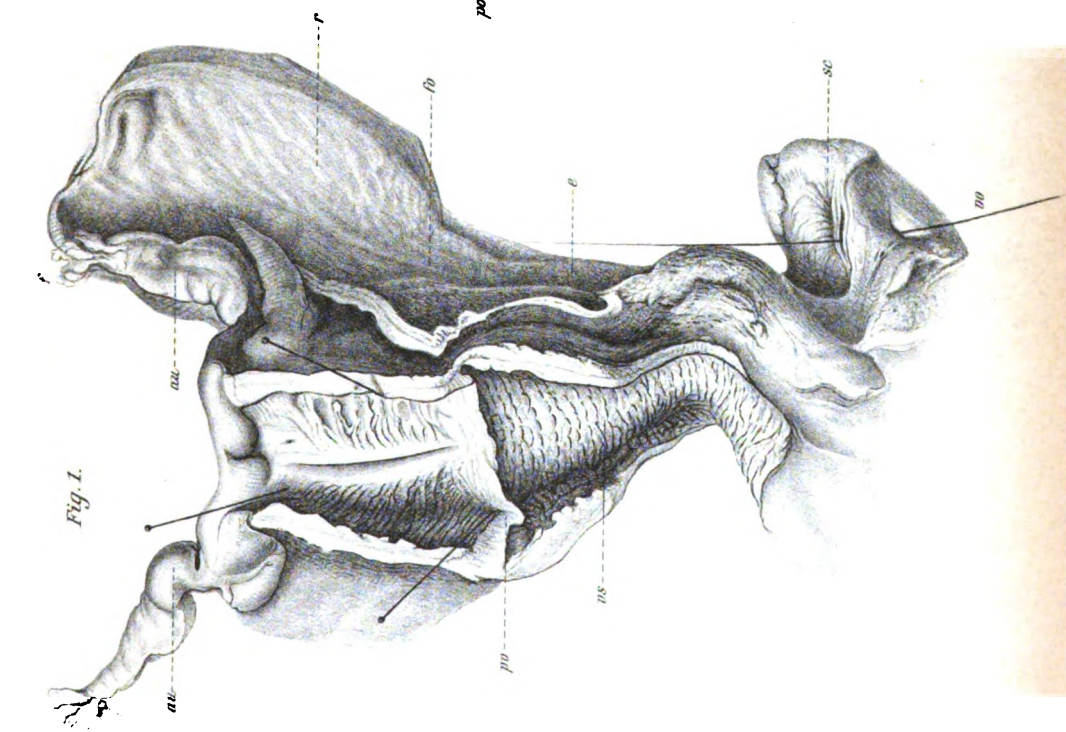

Fig. 1.

Horner del.

W. A. Moyer, lith. Inst. Berlin S.

Digitized by Google

Digitized by Google

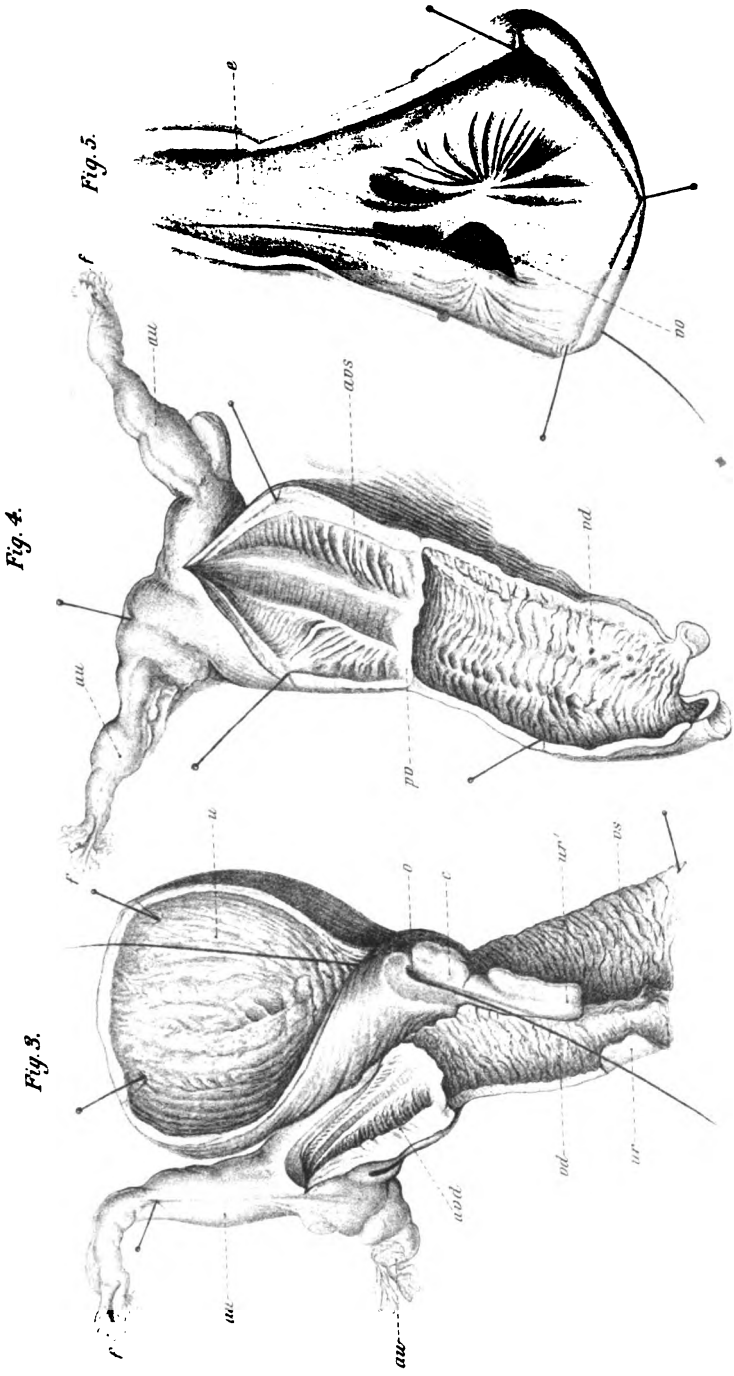

Rorner del.

W. L. Mann Lith. Inst. Berlin S.

Digitized by Google

Digitized by Google

Erklärung der Abbildungen auf Tafel III und IV.

Die Abbildungen sind nicht von mir selbst, aber unter meiner speciellen Aufsicht und Controle gezeichnet. Sie sind im Ganzen durchaus getreu. Nur sind die Fimbrien etwas deutlicher gerathen, als sie in der Natur zu sehen waren. Die Tuben dagegen sind zwar im Allgemeinen richtig, jedoch sind in der Zeichnung die Ligamenta rotunda, die in Wirklichkeit allerdings mehr zu fühlen, als zu sehen waren, nicht angedeutet.

In den Figuren 1 und 2 hätten an den mit fo bezeichneten Stellen die Darmfollikel etwas schärfer hervortreten können.

In allen 5 Abbildungen bedeuten dieselben Buchstaben dasselbe.

au Adnexe des Uterus.
pv Portio vaginalis.
vs Vagina sinistra.
sc Blindsack des Mastdarms.
e Verengte Stelle des Mastdarms.
r Mastdarm.
fu Fundus uteri.
vo Operationswunde.
avd Arbor vitae in der zur rechten Scheide gehörigen Uteruskammer.
u Urinblase.
ur Rudiment der Urethralschleimhaut, zu welchem auch ur' gehört. Beide Stücke sind von einander durch einen Schnitt getrennt, um das Innere der Vagina dextra frei zu legen.
o Oeffnung der Harnblase, durch welche der Urin abfliesst.
c Hahnenkammartiges Gebilde zwischen Blasenöffnung und linker Scheide.
vd Rechte Vagina.
avs Arbor vitae der mit der linken Vagina communicirenden hinteren Uteruskammer.
fo Stelle des Darmes, wo die meisten sichtbaren Solitärfollikel sich befinden.

Figur 1. Das Ende des Darmes mit dem Blindsack und die linke grössere und längere Scheide mit der dazu gehörigen hinteren Uteruskammer, der Länge nach aufgeschnitten. Die Operationswunde des Darmes ist durch eine hindurchgeführte Schweinsblase bezeichnet.

Um die Hälfte vergrössert.

Figur 2. Stellt im Wesentlichen dasselbe dar, wie Figur 1, nur ist das Darmstück mit seiner verengten Stelle und seinem Blindsack mehr in den Vordergrund gebracht, um die Structur der Schleimhaut deutlicher hervortreten zu lassen.

Dieselbe Vergrösserung wie Figur 1.

Die Schweinsborste ist durch die Operationswunde hindurchgeführt.

Digitized by Google

Figur 3. Urinblase mit ihrer Oeffnung, der hahnenkammförmigen Schliessklappe und dem Rudiment der Harnröhre.

Zugleich zeigt die Abbildung die beiden Vaginen. Von der linken ist nur der untere Theil zu sehen; die rechte Vagina ist mit der dazu gehörigen vorderen Uterinkammer der ganzen Länge nach aufgeschnitten, sodass Portio vaginalis und Arbor vitae ganz deutlich sichtbar werden.

Die Vergrösserung ist etwas geringer, als in den vorhergehenden Figuren.

Die Schweinsborste ist durch die Operationswunde hindurchgeführt.

Figur 4. Diese Abbildung soll den Arbor vitae, die Portio vaginalis der hinteren Uteruskammer und die Runzeln der damit zusammenhängenden linken Vagina deutlicher zur Anschauung bringen.

Die Figur ist daher wieder etwas grösser gezeichnet, als Figur 3 ($^1/_2$ mal).

Die Schweinsborste ist durch die Oeffnung der Harnblase hindurchgeführt.

Figur 5. Bringt den Blindsack mit der strahlenförmigen Faltenfigur und der Operationswunde zur Anschauung und ist 1 mal vergrössert, um die sehr feinen, aber ausserordentlich bestimmten Structurverhältnisse deutlich erkennbar zu machen.

Digitized by Google

Ueber die Entbindungen mit der Zange an der Königl. Frauenklinik in Dresden in den Jahren 1889 bis 1. Januar 1894.

Von

Dr. **Wahl,**

zweitem Assistenten.

Vor nunmehr 6 Jahren erschien in diesem Archiv (36. Band) die Arbeit von Münchmeyer, „Ueber die Entbindungen mittelst der Zange an der Königlichen Frauenklinik in Dresden", welche über 206 Zangenextractionen unter 7322 Geburten berichtete.

Diese Arbeit gipfelte in folgenden Sätzen:

1. Von 7322 Geburten waren 206 (2,8 pCt.) mittelst der Zange beendet worden; in 187 Fällen handelte es sich um typische Zangen am tiefstehenden, in 19 um atypische am hochstehenden Kopfe. Von den 7 gestorbenen Müttern (Gesammtsterblichkeit = 3,4 pCt.) war keine infolge der Zangenoperation gestorben; 119 (57,7 pCt.) hatten grössere Verletzungen der weichen Geburtswege erlitten; 141 (68 pCt.) waren fieberfrei geblieben, 20 (9,7 pCt.) an leichtem Fieber erkrankt, konnten aber bis zum 12. Tage entlassen werden. Höheres Fieber hatten 45 (21,8 pCt), bei 7 (3,4 pCt.) war die Ursache eine nachweisbare Parametritis. Von den 206 Kindern starben 35 (17 pCt.), doch fielen davon nur 25 (12 pCt.) der Zange zur Last; 171 (83 pCt.) wurden lebend entlassen. Von den 19 Müttern, bei denen hohe Zangen angelegt, starb keine; 8 hatten gefiebert (42 pCt.). Von diesen 19 Kindern starben 5 (21 pCt.), mehrere davon erlitten schwere Verletzungen.

2. Die Zange ist von allen geburtshülflichen Operationen die blutigste, und zwar infolge der von der Zange gesetzten Zerreissungen.

Digitized by Google

3. An den bekannten Vorbedingungen ist streng festzuhalten, und hohe Zangen möchten nach Möglichkeit vermieden werden.

4. Auch bei „leichten Zangen“ könnten bedeutende Risse der Scheide und des Mutterhalses entstehen, ohne dass der Damm verletzt zu sein brauche, und derartige Risse könnten selbst tödtliche Blutungen zur Folge haben;

5. daher sei die Anzeige zur Zange sehr einzuschränken.

6. Bei grösseren Blutungen nach Zangen, welche nach Entfernung der Nachgeburt auf die gebräuchlichen Mittel hin nicht stehen, müsse immer an einen Riss der Scheide, beziehentlich des Mutterhalses gedacht, der Riss stets aufgesucht und alsbald durch die Naht geschlossen werden.

Das praktisch hohe Interesse, welches für alle Aerzte, insbesondere für die, welche sich speciell mit Geburtshülfe befassen, an die Zange geknüpft ist, lässt es gerechtfertigt erscheinen, die seit jener Zeit (1. Januar 1889) von Neuem mit der Zange gesammelten Erfahrungen ausführlich darzulegen.

Die Veranlassung hierzu dürfte um so mehr begründet sein, als Schmid im 47. Band dieses Archivs eine Arbeit: „Die Prognose der Zangenoperationen“ aus der Frauenklinik zu Basel veröffentlichte, in der er sich in verschiedenen Punkten gegen die durch Münchmeyer ausgesprochenen Grundsätze gewendet hat.

Seine Ergebnisse lauten folgendermaassen:

1. „Von den 2926 Frauen, welche innerhalb des Zeitraumes vom 17. Mai 1887 bis 31. December 1893 niederkamen, sind 156 mit der Zange entbunden worden (5,33 pCt.). Die Häufigkeit des Eingriffes blieb sich in den einzelnen Jahrgängen fast gleich. Davon entfallen 83,3 pCt. auf Erstgebärende, 16,7 pCt. auf Mehrgebärende. In 13 Fällen = 8,3 pCt. wurde die Zange am hochstehenden Kopf angelegt, in 144 war die Anwendung derselben eine typische. Die in zweiter Schädellage liegenden Kinder erforderten häufiger die Nothwendigkeit der künstlichen Entbindung mit der Zange gegenüber den in erster liegenden Kindern, in noch höherem Maasse gilt dies von den Vorderhauptslagen gegenüber den gewöhnlichen Scheitellagen. Der mittlere Blutverlust in der Nachgeburtsperiode betrug 591 g; der Mehrverlust gegenüber dem mittleren Blutverlust aller Geburten ist ohne Bedeutung. In Folge der Zangenentbindung erlitten Scheidendammverletzungen 132 = 84 pCt. Die Heilung der sämmtlich genähten Verletzungen erfolgte in 92 pCt. per primam, in 8 pCt. war sie eine unvollkommene. In 7 Fällen

Digitized by Google

wurde wegen ungenügender Erweiterung des Muttermundes die Incision desselben gemacht.

Die Gesammtmortalität ist 1,28 pCt.; die Mortalität der in Folge des Eingriffs Gestorbenen 0 pCt. Ein fieberfreies Wochenbett machten 118 = 76,6 pCt. durch, 36 Frauen = 23 pCt. hatten Fieber. Die durchschnittliche Dauer des Wochenbetts war 14,2 Tage. Die Gesammtmortalität der Kinder beträgt 10,2 pCt., davon sind aber nur 5,7 pCt. in Folge der Zangenoperation zu Grunde gegangen; 131 wurden lebend entlassen.

2. Die typische Zangenoperation ist im Allgemeinen eine für die Mutter und das Kind ungefährliche Operation. Die Blutung, die meistens durch Atonie des Uterus und nicht in Folge der durch die Zange gesetzten Verletzungen ihre Ursache hat, ist keine lebensgefährliche und kann durch die uns zu Gebote stehenden Mittel beherrscht werden. Die durch die Zange gemachten Scheidendammverletzungen, welche stets durch die Naht geschlossen werden sollen, ob sie bluten oder nicht bluten, haben eine grosse Neigung zur Heilung und haben, wie durch unsere Erfolge bewiesen wird, keinen Nachtheil für die Mutter.

3. Wehenschwäche und die daraus resultirende lange Geburtsdauer ist als Indication zur Zange anzusehen, wenn der Kopf zangengerecht steht, und sich die zweite Geburtsperiode über $2^1/_2$ bis 3 Stunden hinzieht. In keinem Falle soll der Arzt bei Vorhandensein der Bedingungen zur Zange die Austreibungszeit über 4 Stunden verzögern.

4. Die hohe Zange darf nur als Zangenversuch zur Anwendung kommen; geschieht sie im Interesse des Kindes allein, so soll sie nur von erfahrener und geübter Hand ausgeführt werden.

5. Die Einschränkung der Anzeige zur Zange, wie sie von Münchmeyer aufgestellt wird, ist in der Privatpraxis nicht so leicht durchführbar, wie in der Klinik; die letztere verzichtet dabei aber, zum Nachtheile ihrer Schüler, auf eine wichtige Gelegenheit zum praktischen Unterricht."

Stellen wir zunächst eine Häufigkeitsskala der Zange in den verschiedenen Anstalten auf, so nimmt die Basler Klinik 1887 bis 1893 mit 5,33 pCt. ungefähr die Mitte ein.

Kézmárszky, Budapest, 1874—1882 . .	= 1,4	pCt.
Abegg, Danzig, 1872—1885	= 2,2	„
von Winckel, München, 1884—1890 . .	= 2,6	„
Leopold, Dresden, 1889—1894 . . .	= 2,56	„

Digitized by Google

Gusserow, Berlin (Charité), 1882—1886	=	2,66 pCt.
Leopold, Dresden, 1883—1888 . . .	=	2,8 „
von Winckel, Dresden, 1879—1883 .	=	3 „
Ahlfeld, Marburg, 1881—1888 . . .	=	3,5 „
von Rosthorn, Prag, 1891—1894 . .	=	3,63 „
Stuttgarter Geb.-Anstalt, 1872—1885 .	=	3,7 „
Braun, Wien	=	4,3 „
Kehrer, Heidelberg	=	4,6 „
Olshausen, Berlin	=	4,96 „
Fehling, Basel, 1887—1893	=	5,33 „
Sutugin	=	6 „
von Säxinger, Tübingen	=	6,5 „
Olshausen, Halle	=	8,4 „
Schauta, Innsbruck, 1881—1887 . .	=	9,16 „
Schultze, Jena	=	11,6 „

Der grosse Unterschied dieser Zahlen lässt sich, wie Schmid schon hervorgehoben hat, nur aus dem Umstande erklären, dass die Grenzen der Indication zur Zange in den einzelnen Anstalten verschieden weit gesetzt sind, und dass namentlich da, wo die Zange sehr häufig zur Anwendung kam, der Grund wohl in der möglichst häufigen Einübung der Studirenden in dieser Operation zu suchen ist.

Bei so auseinandergehenden Anschauungen über die Anwendung der Zange, wie sie in Münchmeyer's und Schmid's Thesen liegen, erscheint es zweckmässig, zu dieser Frage von Neuem Stellung zu nehmen. Hierzu sollen die in den letzten 6 Jahren gesammelten Beobachtungen dienen.

In dieser Zeit kamen in der Dresdner Frauenklinik[1]) unter 9061 Entbindungen 232 Zangenoperationen vor.

Sie vertheilen sich auf die einzelnen Jahrgänge folgendermaassen:

Jahrgang.	Geburtenzahl.	Zangen.	pCt.
1889	1276	28	2,194 pCt.
1890	1358	36	2,65 „
1891	1487	51	3,42 „
1892	1512	38	2,51 „
1893	1670	39	2,335 „
1894	1758	40	2,27 „
Summa	9061	232	2,56 „

1) Die poliklinischen Geburten sind hier nicht einberechnet.

Digitized by Google

Unter diesen 232 durch die Zange entbundenen Frauen waren:

para.	Anzahl.	Knaben.	Mädchen.
I	168	93	75
II	32	20	12
III	9	8	1
IV	5	2	3
V	5	3	2
VI	5	5	—
VII	5	5	—
VIII	2	—	2
X	1	1	—
	232	137	95

Die überwiegend grosse Zahl der Operationen fällt auch hier auf die Erstgebärenden, was ebenso in der Unnachgiebigkeit der weichen Geburtswege, wie im Alter und den ungleich vertheilten Kräften seine Erklärung finden dürfte.

Man ersieht dies am besten aus der folgenden Tabelle:

Im Alter von	I parae.	Pl. parae.	Summa.
16—19 Jahren	10	—	10
20—24 „	94	12	106
24—29 „	37	24	61
30—34 „	20	13	33
35—39 „	4	13	17
40—45 „	3	2	5
	168 +	64 =	232

Hiernach fällt die grösste Zahl der Zangenentbindungen bei den Erstgebärenden in den Zeitraum vom 20. zum 24. Jahre, der 6. Theil (27 von 168) auf das 30. Jahr und darüber. Eine dieser alten Erstgebärenden war 45 Jahre alt.

Bei der Ausführung der Zangenoperation hielt man sich wie früher streng an die bewährten Regeln, dass der Muttermund vollständig erweitert, die Blase gesprungen sei, und die Pfeilnaht womöglich im geraden Durchmesser des Beckenausganges stehe.

Unter diesen Vorbedingungen wurde die Zange 165 mal an den den Beckenboden ausfüllenden Kopf, 47mal an den in der Beckenmitte fest stehenden Kopf angelegt.

Die Procentzahl der typischen Zangen beträgt demnach 212 = 91,3 pCt., und es bleiben für die atypischen nur 20 = 8,7 pCt. übrig.

Digitized by Google

Bei den letzteren sind eingerechnet drei Zangen am nachfolgenden Kopf, wo nach erfolgter Wendung des in Schädellage befindlichen Kindes die Entwicklung des Kopfes mit dem Veit-Smellie'schen Handgriffe nicht gelang. Diese Fälle gehören den ersten unserer 6 Jahre bis 1891 an. Seit Einführung und ausgiebiger Verwerthung der Walcher'schen Hängelage bei der Ex-

I. Tabelle der

Nummer.	Name und Alter.	? para.	Dauer.	Frühere Geburten.	Becken.	Kind. Lage.
1. 1890. 138.	E. K. 26 J.	II.	10½ Std.	Künstliche Frühgeb. 36. Woche; todtes Kind.	24½, 25¾, 32, 17. 9½—¼, 7½—¼.	Mädchen. 47, 2600.
2. 1890. 509.	S. B. 26 J.	III.	23 Std. 20 Min.	1. Spontan, lebend. Knabe. 2. Zange, lebender Knabe.	19½, 23½, 27, 15¾. 9¼—9½, 7¼—7½.	Knabe. 47½, 2960. Schädell. IIb.
3. 1890. 664.	E. H. 34 J.	VI.	12 Std. 45 Min.	1 mal Perforation. 2 mal spontan, Frühgeburt. 2 mal Zange am hochstehenden Kopf.	23, 24½, 29½, 16. C. v. 7½.	Knabe. 50, 2950. Schädell. Ia.
4. 1890. 925.	W. P. 31 J.	V.	4 Tage 11 Std. 10 Min.	1 mal Perforation. 2 mal Zange, lebd. Kinder. 1 mal Fusslage, Kind todt geboren.	23½, 24½, 30½, 16½. 9½, 7½.	Knabe. 49, 2740. Schädell. IIa.
5. 1892. 110.	A. G. 25 J.	I.	2 Tage 13 Std. 45 Min.	Keine.	25, 27, 31, 18. 10, 8.	Knabe. 52, 3240. Schädell. Ia.
6. 1892. 610.	Sch. E. 37 J.	IV.	9 Std. 15 Min.	2 mal Zange, todte Kinder. 1 mal Frühgeb., todt geboren.	22, 24½, 28½, 17. 8¾, 6¾.	Mädchen. 49, 3565.
7. 1892. 750.	A. V. 37 J.	II.	10 Std. 48 Min.	Perforation des lebd. Kindes.	22, 25, 30½, 16. 8½, 6¾.	Knabe. 51, 3310. Schädell. Ia.
8. 1892. 1114.	L. J. 22 J.	I.	3 Tage 3 Std. 45 Min.	Keine.	24½, 26½, 32½, 17. 10, 8.	Mädchen. 53. 3240. Schädell. IIa.

Digitized by Google

traction des Kindes nach erfolgter Wendung hat sich die Entwicklung des nachfolgenden Kopfes durch die Zange nicht mehr nöthig gemacht.

Demnach können als hohe Zangen nur 17 = 7,3 pCt. angeführt werden. Ihre Anzeige, Ausführung und Erfolge dürften am besten aus der nachstehenden Tabelle hervorgehen.

hohen Zangen.

Zerreissung.	Indication.	Wochenbett.	Ausgang für die Kinder.
Doppelseitiger Collumriss, r. 2, l. 3 cm. Seidennaht.	Einleitung der künstlichen Frühgeburt. Colpeuryse. Zange bei Hochstand des Kopfes. Beginnende Hintersch.-Einstellg.	Corrigiren d. fehlerhaften Einstellung durch äussere und innere Handgriffe. 10. Tag entl.	Geringe Facialislähmung, die am 5. Tage geheilt ist. Befinden gut. Gesund entlassen.
Keine.	Zange am hochstehenden Kopf wegen Gefahr des Kindes.	10. Tag entl.	Gut.
Keine.	Vitium cordis; Zange am hochstehenden Kopf. Gefahr d. Mutter und des Kindes.	9. Tag gesund entl.	Gut.
Scheidendammriss 3 : 3 cm.	Platt-rhachitisches Becken; Einleitung der künstlichen Frühgeburt durch Bougies. Zange am hochstehenden Kopf. Erschöpfung der Mutter.	9. Tag gesund entl.	Gut.
Beiderseits Collumrisse, kl. Scheidenriss. Seidennaht.	Vorzeitiger Blasensprung. Mässige Hinterscheitelbeineinstellg. Zange am hochstehenden Kopf. Gefahr des Kindes, Fieber der Mutter.	20. Tag entl. Fötide Lochien. 2.—7. Temperatursteigerung.	Gestorben am 9. Tage. Gehirnhämorrhagien. Starke Blutg. in beide Seitenventrikel.
Collumriss l. 3 cm. Seidennaht.	Hohe Zange nach Symphyseotomie.	53. Tag entl. Bef. gut.	Gut.
Keine.	Hohe Zange nach Symphyseotomie.	Am 40. Tage in Wohlbefinden entlassen.	Gut.
Tiefe Cervixincisionen. Seidennaht.	Hohe Zange nach Symphyseotomie.	41. Tag. Bef. gut.	Gut.

Digitized by Google

Nummer.	Name und Alter.	? para.	Dauer.	Frühere Geburten.	Becken.	Kind. Lage.
9. 1892. 1252.	M. J. 24 J.	II.	2 Tage 7 Std. 35 Min.	Kind †. Zange.	24, 25½, 30, 18.	Knabe. 53, 3950. Schädell. Ia.
10. 1893. 269.	H. P. 35 J.	VII.	2 Tage 15 Std. 40 Min.	3mal Zange, lebend ausgetr. Kinder. 3mal spontan, lebd. Kinder.	21, 25, 29½, 17. 10¼, 8¼.	Knabe. 54, 3950. Schädell. Ia.
11. 1893. 343.	M. A. 29 J.	II.	9 Std. 45 Min.	Perforation des lebd. Kindes.	22, 22, 29, 16. 8, 6.	Knabe. 49, 3050. Schädell. Ia.
12. 1893. 475.	F. H. 21 J.	I.	1 Tag 15 Std. 20 Min.	Keine.	22½, 25, 29, 18. 10, 8.	Knabe †. 54, 3640.
13. 1893. 828.	M. A. 33 J.	II.	23 Std. 56 Min.	Zange, lebd. Kind.	21, 23, 29, 17½. 9, 7.	Mädchen. 51, 3500. Schädell. Ib.
14. 1893. 883.	G. M. 29 J.	III.	23 Std.	2mal Perforation.	22, 23½, 31, 17. 9½, 7½.	Knabe. 53, 3480. Schädell. IIb.
15. 1893. 949.	G. B. 29 J.	I.	1 Tag 16 Std. 55 Min.	Keine.	23½, 25½, 30, 18. 10, 8.	Knabe. 52, 3500. Schädell. Ia.
16. 1893. 1599.	W. A. 20 J.	I.	2 Tage 21 Std. 55 Min.	Keine.	22, 24, 29, 17½.	Knabe †. 52, 3040. Schädell. Ia.
17. 1894. 638.	Sch. A. 27 J.	IV.	7 Std. 10 Min.	3mal Perforation des absterbd. Kindes.	22½, 23½, 30, 16½. 8½, 6½.	Mädchen. 50, 3155. Schädell. IIa.

Achtmal kam sie zur Anwendung nach der Symphyseotomie; in den übrigen 9 Fällen lag die Anzeige entweder in der Gefahr des Kindes, der Erschöpfung der Mutter, in Fieber unter der Geburt, Dehnung des unteren Uterinsegmentes, oder in Gefahren für beide (Mutter und Kind).

Entfällt sonach auf die wirklich hohen Zangen unter unseren 232 Fällen nur der geringe Procentsatz von 7,32, so liegt darin wohl der deutlichste Beweis, dass man auch in den letzten 6 Jahren

Digitized by Google

Zerreissung.	Indication.	Wochenbett.	Ausgang für die Kinder.
Scheidenriss 4 cm. Seidennaht.	Allgem. verengtes Becken. Zange am hochstehenden Kopfe wegen Gefahr des Kindes.	11. Tag entl. gut.	Gut.
Keine.	Enges Becken, Stillstand der Geburt. Hohe Zange. Beckeneingang.	11. Tag gesund entl.	Gestorben 4 Std. p. p. Gehirnblutungen.
Riss an der Clitoris. Seidennaht.	Hohe Zange nach Symphyseotomie.	† am 18. Tage, Embolie der Lungenarterien. Thrombose der rechten Schenkelvene.	Gut.
Scheidenriss 2 cm. Seidennaht.	Enges Becken, lange Geburtsdauer, Dehnung der unteren Uterinsegm. Zange am hochstehenden Kopf.	10. Tag gesund entl.	Tief asphykt., nicht wiederbelebt. Hyperämie des Gehirns.
Keine.	Hohe Zange nach Symphyseotomie.	Am 82. Tage gesund entl. Fieber im Wochenbett.	Gut.
Kleiner Collumriss. Seidennaht.	Hohe Zange nach Symphyseotomie.	Am 69. Tage gesund entlassen.	Gut.
Seitliche Incision der Scheide.	Allgemein verengtes Becken. Stillstand der Geburt. Dehnung des unteren Uterinsegmentes. Hohe Zange in Beckenmitte.	30. Tag entl. Belegter Riss, fieberndes Wochenbett.	Gut.
Collumincisionen.	Hinterscheitelbeineinstellung; hohe Zange nach Symphyseotomie.	Hoher unruhiger Puls wegen schwerer Anämie. 6.—15. Tag Temper.-Steigerung bis 38,7°; am 52. Tage entl.	Asphyktisch geboren, nicht wiederbelebt. Fractur des rechten Scheitelbeins.
Keine.	Hohe Zange nach Symphyseotomie.	Gesund entlassen am 26. Tage.	Gestorben am 10. Tage. Pneumonie.

die gleich strenge Indicationsstellung beobachtet hat und dem Grundsatz, welchen auch Schmid vertritt, treu geblieben ist, hohe Zangen nach Möglichkeit zu vermeiden.

Bei den typischen Zangen lag die Indication entweder in der Gefahr der Mutter oder des Kindes, oder für Mutter und Kind zugleich. Obenan steht als Anzeige die Erhaltung, beziehentlich Rettung des kindlichen Lebens. Sie ergiebt sich aus dem Sinken der kindlichen Herztöne, dem Ueberschlagen derselben, ihrem

Digitized by Google

Galopprhythmus und aus dem Meconiumabgang, und veranlasste aus diesem Grunde die Zange 72mal.

Achtmal wurde das kindliche Leben durch Vorfall der Nabelschnur oder der Hand gefährdet. Nach erfolglosen Repositionsversuchen wurde das Kind mit der Zange entwickelt.

Bei den Gefahren für die Mutter kam besonders in Betracht Stillstand der Geburt seit 3—4 Stunden, secundäre Wehenschwäche, lange Geburtsdauer und dadurch bedingte Erschöpfung und Entkräftung (33mal).

Achtmal gab hohes Fieber, 1mal schwere Nephritis in Verbindung mit starken Oedemen der unteren Extremitäten, 13mal Eklampsie, 2mal schwerer Herzfehler mit bedrohlichen Allgemeinerscheinungen und 3mal Phthise, einhergehend mit Cyanose und hochgradigem Marasmus, die Anzeige zur Beendigung der Geburt.

Einmal handelte es sich um Placenta praevia mit schweren Blutungen und bedrohlichen Folgezuständen, Anämie und Ohnmachtsanfällen. In 7 Fällen war das untere Uterinsegment stark gedehnt, sodass ein Abwarten der spontanen Geburt nicht erlaubt erschien.

Nur in einigen wenigen Fällen lag die Anzeige zur Zange in einer Verengerung des Beckens, und zwar war es stets der trichterartige Ausgang des allgemein verengten Becken, der das Geburtshinderniss abgab.

Wegen Gefahr für Mutter und Kind zugleich wurde 13mal operirt.

In einer weit grösseren Zahl von Fällen mit leichteren Complicationen wurde jedoch die Zange nicht angelegt, obwohl die Vorbedingungen für sie gegeben waren, und sie auch ohne Schaden für Mutter und Kind der Uebung wegen hätte zur Anwendung kommen können. Es herrscht wohl eine Stimme darüber, dass der Geburtshelfer für die Kreissende die schonendste Entbindungsart, welche ihm zur Verfügung steht, zu wählen hat. Nun ist es gewiss richtig, dass der Klinik die Aufgabe zufällt, die Studirenden in den geburtshülflichen Operationen an der Lebenden sich einüben zu lassen; und sie erwirbt sich zweifellos ein Verdienst, wenn sie das Material nach dieser Richtung hin, unter sorgfältigster Ueberwachung und Innehaltung aller Vorsichtsmaassregeln, freigiebt. Doch darf hier nicht übersehen werden, dass, wenn diese Einübung sich nicht streng in dem Rahmen der feststehenden Indicationen und Bedingungen hält, darin auch eine Verführung für den jungen Praktiker liegen kann,

Digitized by Google

es später in seiner eigenen Thätigkeit genau so zu machen, wie er in der Klinik gesehen hat, und die unliebsamen Folgen werden für Mutter und Kind mit Sicherheit nicht ausbleiben.

In der hiesigen Klinik wird daher der Grundsatz befolgt, jeden für die Zange geeigneten Fall für den Unterricht und für die Einübung freizugeben, aber dabei über die Grenzen der feststehenden Anzeigen und Vorbedingungen in keinem Falle hinauszugehen. Denn wie soll der angehende Praktiker sonst die Normen lernen?

Werden exercitii causa mehr Zangen ausgeführt, als streng angezeigt sind, so müssen wenigstens in jedem einzelnen Falle den Zuhörern auch die Gründe dargelegt werden, warum die Zange hier angelegt wird; dass es eben nur der Uebung wegen geschieht, und dass recht gut durch Hebung der Kräfte, durch Morphium oder durch eine seitliche Incision, oder durch Nachhelfen vom Hinterdamm aus und durch ähnliche Maassnahmen die Geburt allein hätte spontan zu Ende geführt werden können.

Wenn demnach Schmid sagt (S. 48), dass man sich in der Basler Klinik keiner Gewissenlosigkeit schuldig mache, wenn die Zange so häufig angelegt werde, und die oben in seinen Thesen aufgestellten Grundsätze den Schülern gelehrt würden, so darf man wohl daran erinnern, dass die Verhältnisse in der Privatpraxis weit verschieden sind von denen einer Klinik, und in Bezug auf Antisepsis oder gar Asepsis, auf allgemeine Vorbereitungen und sonstige Hülfe grösstentheils sehr ungünstig liegen.

Der goldene Mittelweg will uns daher als der richtigere erscheinen, und in dem Festhalten an demselben vertheidigt die Dresdener Klinik ihren bisher eingenommenen Standpunkt in der Frage zur Indication der Zange.

Stellen wir nun die Ergebnisse Münchmeyer's, Schmid's und die aus den letzten 6 Jahren unserer Klinik gewonnenen zusammen, so mögen zunächst die der Zange zur Last fallenden Zerreissungen und Rissverletzungen, ferner die Morbiditäts- und Mortalitäts-Verhältnisse der Mütter und die Ausgänge für die Kinder besprochen sein.

Um zunächst mit den Verletzungen zu beginnen, so betont Münchmeyer, dass er bei den 85 pCt. der Verletzungen jeden auch noch so kleinsten Riss der Scheide oder des Dammes mit eingerechnet habe, der überhaupt, wenn auch nur mit einer einzigen Nadel, genäht wurde. Dabei sind aber die in 15,5 pCt. ge-

Digitized by Google

machten Episiotomien mit eingerechnet. Schmid fand nach den 132 Zangenentbindungen der Basler Klinik 84,6 pCt. Rissverletzungen der Vagina und des Dammes; darunter 2 complete Dammrisse. Unverletzt blieben 24 = 18 pCt.

Das Resultat ist demnach in Basel besser, vorausgesetzt, dass dort unter diesen 84,6 pCt. jeder kleinste Riss mit einbegriffen ist.

Etwas günstiger gestaltet sich das Ergebniss bei unseren letzten 232 Fällen mit 81,4 pCt. Verletzungen, wobei 63 seitliche Incisionen der Scheide und des Dammes, sowie 5 Incisionen des Muttermundes eingerechnet sind. Verletzungen der Scheide, vom kleinsten bis zum tiefen, fast bis in das Scheidengewölbe hinaufreichenden Risse, deren 3 beobachtet wurden, kamen 41 vor. Scheidendammrisse höheren oder geringeren Grades 61; 12mal wurde die Cervix verletzt gefunden, und war die entstandene Blutung des öfteren so bedeutend, dass sie durch Nähte gestillt werden musste[1]).

Einen vollständigen Dammriss bis zum Rectum erlitten 6 Frauen. Unverletzt blieben 43 = 18 pCt., also genau so viele wie in Basel.

In vollster Würdigung aller dieser Verletzungen stellte Münchmeyer damals den Satz auf, dass „die Zange die blutigste aller geburtshülflichen Operationen sei, und zwar infolge der durch die Zange gesetzten Verletzungen". Schmid wandte sich gegen diesen Satz und fasste ihn so auf, als ob hauptsächlich die Menge des hierbei vergossenen Blutes in Betracht käme.

---

1) Anmerkung: An dieser Stelle möge kurz ein Fall erwähnt sein, der im October vorigen Jahres zur Beobachtung kam. Eine IV para, welche mit tiefstehendem Kopf und kräftigen Wehen auf den Gebärsaal kam, wurde $^1/_4$ Stunde nach ihrer Ankunft von einem grossen lebenden Knaben entbunden. Der Uterus contrahirte sich sofort, bald darauf erschien die Placenta in der Scheide und wurde durch leichten Druck vollends entfernt. Auch nach der Geburt der Placenta blieb der Uterus fest zusammengezogen, und dennoch blutete es unaufhörlich. Scheide und Damm waren unverletzt. Die Blutung wurde immer heftiger, besorgnisserregend. Da eine Atonie nicht vorhanden war, wurde die Cervix eingestellt; es fand sich ein ca. 6 cm langer Collumriss vor, nach dessen Naht die Blutung sofort stand! Ein Fall, wichtig genug für die Praxis; beweist er doch, dass nach normalen Geburten bisweilen tiefe Collumverletzungen entstehen und das Leben der Frau ernstlich gefährden können.

Von Carcinom und sonstigen Anomalien an der Portio war hier nichts zu sehen.

Digitized by Google

Infolgedessen berechnete er den mittleren Blutverlust bei normalen Geburten und fand bei dem Vergleich mit den Zangenentbindungen an der Basler Klinik, dass kein wesentlicher Unterschied zwischen beiden bestehe, ja dass auch bei den meisten Zangenentbindungen ein Blutverlust beobachtet worden sei, der die Grenzen des Physiologischen nicht überschreite.

Münchmeyer's Satz möchten wir jedoch anders aufgefasst wissen.

Wenn er die Zange die blutigste aller geburtshülflichen Operationen nennt, so hat er damit allerdings einen jeweiligen nicht unerheblichen Blutverlust im Auge gehabt, vor allem aber die durch die Zangenoperation herbeigeführten, oft recht ernsten Verletzungen der mütterlichen Weichtheile. Und dass diese in der That hohe Beachtung verdienen, beweisen unter Anderem die zahlreichen Erkrankungen im Wochenbett, die sich namentlich in der Privatpraxis an die Zange schliessen.

Und sollte es ferner nur ein Zufall sein, dass Wehle in seiner Arbeit: „Die Wiederherstellung des völlig zerissenen Dammes und Afters (Proktoperineoplastik)“ [1]) als Entstehungsursache für die völlige Zerreissung der Scheide und des Dammes unter den 105 zur Operation gelangten, aus der Privatpraxis stammenden Fällen 70 mal (= 70 pCt.) die Zange anführen konnte und zu dem Ausspruch gelangte: „Trotz aller warnenden Stimmen wird ihre Tragweite von den Praktikern noch immer nicht genug gewürdigt!“

Daher können wir uns dem Ausspruche Schmid's, der die typische Zangenoperation eine im Allgemeinen für Mutter und Kind ungefährliche Operation nennt, nicht anschliessen, sondern müssen den Worten von Winckel's immer wieder beipflichten, dass sie auch in der Hand geübter Operateure ein keineswegs ungefährliches Instrument ist.

Allerdings lassen sich die durch die Zange bewirkten Verletzungen und Wunden sehr gut durch die Naht vereinigen; sie heilen, wenn gut und sachgemäss genäht wurde, auch in der überwiegenden Mehrzahl per primam.

Ohne Schwierigkeiten lässt sich dies ausführen in einer Klinik, wo der Operateur für jede Handreichung einen Assistenten, eine Wärterin oder Schülerin zur Verfügung hat, und auf dem Ope-

---

1) Geburtshülfe und Gynäkologie. 2. Band der Arbeiten aus der Königl. Frauenklinik zu Dresden. Hirzel. Leipzig 1895.

Digitized by Google

rationstische sich alle Verletzungen klar legen kann. Mit welchen Schwierigkeiten und Umständlichkeiten aber muss der praktische Arzt selbst in den Wohnungen der besseren Stände rechnen? Und nun denke er sich in die armselige Dachstube einer Proletarier-Wohnung versetzt, wo er die einzige Unterstützung, und auch diese bisweilen mangelhaft, vielleicht nur in der Hebamme findet! Ob es da so leicht und einfach ist, einen Collumriss zu nähen oder eine Damm- und Rectumnaht regelrecht anzulegen, zumal wenn eine heftige Blutung aus den Verletzungen dringt, muss stark in Zweifel gezogen werden. Schwer ist es in solchen Fällen, Antisepsis durchzuführen; nicht zu reden von Asepsis, deren consequente Handhabung und Durchführung für die Mehrzahl derartiger ausserklinischen Geburten doch nur ein frommer Wunsch ist.

Wir pflichten deshalb dem Mahnruf derjenigen Autoren bei, welche die Gefahren der Zange voll und ganz würdigen, vor jeder unnöthigen Zange warnen und den Erfahrungssatz zu Recht bestehen lassen, dass „die Zange die blutigste, d. h. die am meisten verwundende unter den alltäglichen geburtshülflichen Operationen ist".

Den Einfluss der Zange auf das Wochenbett betreffend, fand Münchmeyer in der Zeit von 1883—1888 77,7 pCt. fieberfreie Wochenbetten.

Von den 206 Frauen starben 7 = 3,4 pCt. Doch konnte „von diesen 7 Todesfällen keiner die Zange belasten; es trat der Tod nicht ein, weil die Zange angelegt wurde; sie wurde vielmehr wegen bestehender Lebensgefahr angelegt, allerdings ohne dieselbe in den 7 Fällen beseitigen zu können".

Die übrigen Frauen hatten kürzere oder längere Zeit hindurch im Wochenbett Fieber und wurden erst nach dem 12. Tage entlassen. Die Mortalität der durch die Zange Entbundenen war gleich 0 pCt.

Fast gleich lautet das Ergebniss der Basler Klinik: 76,6 pCt. Frauen waren im Wochenbett fieberlos. Kürzere oder längere Zeit anhaltendes Fieber hatten 23,4 pCt. der Frauen. Die Gesammtmortalität betrug 1,28 pCt., die Mortalität in Folge des Eingriffes 0 pCt. Die durchschnittliche Wochenbettsdauer 14,2 Tage.

Nur um ein Geringes günstigere Wochenbetten haben die letzten 6 Jahre unserer Klinik nach der Zangenanwendung zu verzeichnen, indem bei 188 Entbundenen = 81 pCt. das Wochenbett

Digitized by Google

fieberlos war. Unter ihnen waren 30 Frauen mit mehr oder weniger grossen Verletzungen. Sie wurden der Schonung wegen erst am 13.—14. Tage entlassen. Demnach hatten 18,9 pCt. aller durch die Zange Entbundenen Fieber.

12 Frauen starben; die Gesammtmortalität betrug daher 5,17 pCt. Doch ist auch bei diesen Fällen nicht der Zangenoperation die Schuld an dem Tode beizumessen, vielmehr wurde die Zange angelegt, um das in grösster Gefahr befindliche Leben der Kreissenden oder des Kindes zu retten, wie sich aus der Durchsicht der folgenden Fälle ergeben wird.

Mortalität der Mütter.

1. 1889. J.-No. 1198.

Vollm., 19 J., Ip. Eklampsie in der Geburt, 8 Anfälle draussen, 9 in der Anstalt; Zange bei vollständigem Muttermund; Kind frisch abgestorben. Tod $6^1/_4$ Stunden post partum.

2. 1890. J.-No. 123.

Frau Bäss., 40 J., Ip. Kam am 4. Februar 1890 5 Uhr 30 Min. Vormittags auf den Saal mit geringer Blutung, welche bald stand, und für welche keine Ursache aufzufinden war. Starkes Oedem an Füssen, Händen, Bauchdecken, besonders an den grossen Labien. Im Urin $^9/_{10}$ Vol. Eiweiss. 1 Uhr 45 Min. Nachmittags Kopf in der Vulva sichtbar. 3 Uhr Nachmittags plötzlicher Collaps; die Kreissende wird blass, kalter Schweiss bricht aus, die Augen blicken starr, der Puls ist nicht mehr zu fühlen. Die Auscultation des Herzens lässt nur ganz schwache Herztöne erkennen. Aufhören der Athmung. Künstliche Athmung und Campher sind erfolglos. Zange zur Rettung des Kindes, das todt zur Welt kommt. Die Placenta musste manuell entfernt werden; dabei zeigte sich ein die ganze Dicke des Uterus durchsetzender, 18 cm langer Riss, der, am Collum beginnend, 2 cm über den Contractionsring hinaufragt. Der Tod erfolgte unmittelbar darauf. Blutabgang aus der Vagina wurde nicht bemerkt. Die Uterusruptur war vor Anlegen der Zange erfolgt.

3. 1890. J.-No. 666.

Frau Zimm., 26 J., IIp., kam mit hochgradiger Dyspnoë in die Anstalt. Frische Pneumonie des rechten Mittel- und Unterlappens. Wehen kräftig, Zustand elend. Bei vollständigem Mm. Sprengen der Blase und Zangenextraction. Kind todt. Zustand nach der Entbindung derselbe; Tod 24 Stunden post partum.

4. 1891. J.-No. 133.

Stenz., 32 J., IIp. Zange bei vollständig erweitertem Muttermund, gesprungener Blase und tief in Beckenmitte stehendem Kopf wegen mangelhafter kindlicher Herztöne, Meconiumabgang. Das Kind kam

Digitized by Google

todt zur Welt. Nach der Geburt klagte die Frau über Schmerzen im Leibe. Puls 120. Expression der Placenta gelingt nicht; kein Blutabgang aus der Scheide. Beim Versuche der manuellen Placentarlösung findet sich bei unverletztem Collum der Uterus zerrissen, die Placenta in der Bauchhöhle liegend. Deshalb wurde sofort die Laparotomie vorgenommen, doch auch diese vermochte das Leben der Mutter nicht zu retten; die Frau starb $1^1/_2$ Stunden nach der Operation.

Die Uterusruptur war erfolgt vor Anlegung der Zange; fällt daher dieser nicht zur Last.

5. 1891. J.-No. 1016.

Oestr., 25 J., Ip. Zange wegen Fieber der Mutter an den in Beckenmitte stehenden Kopf. Nach der Geburt der Placenta erhebliche Blutung, Uterusausspülung, Collaps, plötzliche Cyanose; Cornea reactionslos. Carbolintoxication. Tod 6 Stunden post partum.

Sectionsdiagnose: Allgemeine hochgradige Anämie. Anämie und diffuse Verfettung des Herzens. Lungen- und Gehirnödem und Anämie.

6. 1891. J.-No. 1147.

Frau Henn., 24 J., Ip. Mitralinsufficienz; kam mit schweren Allgemeinerscheinungen, hochgradiger Dyspnoe und Cyanose kreissend in die Anstalt, Puls kaum zählbar. Acutes Lungenödem. Beckenausgangszange bei vollständig eröffnetem Muttermund. Kind abgestorben. Der Zustand verschlechterte sich sichtlich. Eine Stunde nach ihrer Ankunft in der Klinik trat der Tod ein.

7. 1891. J.-No. 1159.

Bertha Fied., 38 J., VIIIp. Bei der letzten Entbindung war wegen Nabelschnur- und Armvorfalles die Wendung und Extraction gemacht worden. Hierbei hatte die Frau eine Uterusruptur erlitten, welche nach langem fieberhaften Wochenbett zur Heilung kam.

Diesmal spontane Geburt bis zum Sichtbarwerden des Kopfes. Während einer Wehe wird der Leib plötzlich breiter. Keine Schmerzen. Die Wehen setzen aus. Durch die Bauchdecken hindurch fühlt man plötzlich kleine Kindestheile sehr deutlich. Kein Blutabgang aus der Scheide. Ruptura uteri. Zur Rettung des kindlichen Lebens Extraction mit der Zange. Puls 152. Die in der Bauchhöhle liegende Placenta wurde manuell entfernt. Darauf ward die Laparotomie vorgenommen. An der Stelle der alten Narbe war die Scheide quer abgerissen. Naht der Ruptur. Tod 2 Stunden post partum. Demnach erfolgte auch hier die Uterusruptur, bevor eine Anzeige vorlag, die Geburt durch die Zange zu beendigen.

8. 1892. J.-No. 128.

Gottsch., 27 J., IIp. Die Zange wurde im Beckenausgang angelegt wegen Fieber der Mutter (39,1) und wegen Sinkens der kindlichen Herztöne. Nach der Entbindung zog sich der Uterus nicht zusammen. Bei der manuellen Placentarlösung fand man das Scheidengewölbe und den Muttermund unverletzt, aber die Gebärmutter zwei Querfinger über dem äusseren Muttermund vorn quer abgerissen. Laparotomie; Naht der Ruptur. Tod 3 Tage nach der Operation.

Sectionsdiagnose: Septische Peritonitis.

Digitized by Google

9. 1892. J.-No. 1337.

Frau Egg., 26 J., IIp., kam sterbend in die Anstalt. Phthisis pulmonum florida; Accouchement forcé; Zange im Beckenausgang. Manuelle Placentarlösung. Tod 1 Stunde nach der Ankunft in der Klinik.

10. 1893. J.-No. 247.

Frau Ih., 25 J., Ip., kam in tiefem, eklamptischem Coma in die Klinik. Zur Rettung des Kindes Beckenausgangszange; Bewusstsein kehrte nicht zurück. Tod 4 Stunden post partum.

11. 1893. J.-No. 343.

Mat., 29 J., IIp. Hohe Zange nach Symphyseotomie. Das Wochenbett verlief fieberlos bis zum 18. Tage. Hier setzte sich die Frau in einem unbewachten Moment auf und sank todt in das Bett zurück.

Die klinische Diagnose Embolie der Lungenarterien wurde durch die Section bestätigt.

12. 1894. J.-No. 758.

Frau Müll., 30 J., Ip., kam im eklamptischen Coma in die Anstalt. Hier zahlreiche Anfälle. Hochgradige Dyspnoë. Muttermund vollständig eröffnet. Kopf im Beckenausgang. Zange. Lebendes Kind. Tod der Mutter am 3. Tage. Bewusstsein nicht zurückgekehrt.

In allen diesen Fällen trug nicht die Zange Schuld am Tode der Mutter, sondern die letztere befand sich in so hoher Lebensgefahr, dass die Zange das nächstliegendste und schnellste Mittel zur Entbindung war.

Die Sterblichkeit in Folge der Zange beträgt demnach auch diesmal in Uebereinstimmung mit Münchmeyer und Schmid 0 pCt.

Es erübrigt noch, auf die Erfolge der Zange für die Kinder einzugehen und dieselben mit einander zu vergleichen.

Münchmeyer fand eine Gesammtmortalität der Kinder von 17 pCt.; infolge der Zange aber nur 12 pCt.

Viel günstiger lauten die Angaben von Schmid, welcher eine Gesammtsterblichkeit der Kinder von 10,2 pCt. verzeichnet und nur in 5,7 pCt. die Zange und deren Folgen als Todesursache ansprechen kann.

Gehen wir zu unseren neuesten Fällen über, so wurden von den 232 mittelst der Zange entwickelten Kindern 183 lebend und gesund mit den Müttern entlassen = 78,8 pCt.

Die Gesammtmortalität betrug demnach 21,2 pCt., die aber keineswegs der Zange allein zur Last gelegt werden können; denn die Kinder waren entweder schon vor der Geburt gestorben oder starben während derselben, oder an einer von der Zange ganz unabhängigen Krankheit, wie Darmkatarrh, Pneumonie u. s. w.

Digitized by Google

Es wurden nämlich von den 232 Kindern:

a) lebend geboren und gesund entlassen . . .	180
b) asphyktisch geboren, wieder belebt und gesund entlassen	3
c) lebend geboren und später gestorben . . .	5
d) asphyktisch geboren und nicht wieder belebt	17
e) asphyktisch geboren, wieder belebt und später gestorben	4
f) todt geboren	23
Sa.	232

Vergleicht man damit die Ergebnisse aus der Prager Klinik von Rosthorn 1891—1894, so entfielen auf 2920 Geburten 106 Zangen, nach welchen 88,7 pCt. Kinder, also 10 pCt. mehr als bei uns, lebend entlassen werden konnten.

Ergiebt sich aus diesen 4 verschiedenen Gruppen, dass die Erfolge für die Kinder in der Basler Klinik die besten waren, so müssen die Gründe hierfür klargestellt werden.

Nun sind in Basel eine ungewöhnlich grosse Zahl von Kindern mit der Zange entwickelt worden, was aus Schmid's eigenen Worten hervorgeht: „Es ist klar, dass manche der 156 Frauen spontan hätten gebären können, wenn man gleich streng in der Indicationsstellung vorgegangen wäre, wie es in der Dresdner und Münchner Klinik geschieht."

Je grösser die Zahl der Operationen, um so viel mehr mischen sich leichte Fälle darunter, welche das allgemeine Ergebniss wesentlich besser gestalten.

Andererseits kommen in einer Klinik wie der unserigen, welche bei ca. 1700 Geburten mit pathologischem Material überlastet ist, in jeder Operationsgruppe verhältnissmässig viele schwere Fälle vor. Hier sind in erster Linie die Gebärenden zu nennen, welche in eklamptischem Coma in die Anstalt gebracht werden. Muss sich bei ihnen der Assistent schnell entschliessen, die Geburt sobald wie möglich zu beenden, so darf der Tod dieser Kinder, deren Leben schon vor der Operation fraglich war, nicht auf Rechnung der Zangenoperation kommen.

Andererseits kamen nicht selten Frauen mit kräftigen Wehen und tief im Beckenausgang stehenden Kopf von draussen auf den Gebärsaal, deren Kinder bereits alle Erscheinungen schwerer Asphyxie darboten.

Digitized by Google

Obwohl die Geburt sofort durch die Zange beendigt wurde, konnten doch die Kinder trotz aller angewandten Wiederbelebungsversuche nicht zum Leben gebracht werden, weil die Zuführung der Gebärenden zu spät erfolgt war.

Unter den 23 Todtgeborenen befinden sich zunächst zehn Fälle, in denen die Kinder bereits vor der Anlegung der Zange abgestorben waren. Die Zangenextraction wurde aber als schnellste Entbindungsart zur Rettung des mütterlichen Lebens gewählt.

Hierher gehören ferner 3 Kinder von eklamptischen Müttern, deren Leben ganz zweifelhaft war, 2, deren Nabelschnur vorgefallen und schon vor Beginn der Operation kaum mehr pulsirte, sowie 2 Kinder, bei welchen man die Wendung und Extraction vorgenommen hatte, wo der nachfolgende Kopf nach vergeblicher Anwendung des Veit-Smellie'schen Handgriffes mit der Zange extrahirt wurde. Hier beruht der Tod der Kinder nicht auf der Zange, sondern auf dem missglückten Wendungsversuch.

Trägt an diesen 17 Todesfällen die Zange sicherlich keine Schuld, so ist es aber bei den 6 übrigen dieser Gruppe der Fall, wo es sich in dem einen um hohe Zange nach Symphyseotomie mit Verletzung des Kindes und in einem anderen Falle um ein sehr grosses Kind handelte, dessen Schultern nach Entwicklung des Kopfes sich in den queren Durchmesser des Beckens einstellten. Bei dem wiederholten Versuch, das Kind zu extrahiren, starb dasselbe ab.

2 Kinder erlitten erhebliche Quetschungen durch die Zange, ohne äusserlich nachweisbare Verletzung; bei der Section fand sich ein Bluterguss in den Ventrikeln und unter die Hirnhäute. 2 weitere Kinder endlich sind während der Zangenoperation selbst abgestorben (Erstickung).

Die 4 asphyktisch geborenen und später gestorbenen Kinder kommen sämmtlich in Fortfall, denn 2 von ihnen starben infolge eines heftigen Magendarmkatarrhs und bei 2 war die Indication zur Zange die vorgefallene kaum pulsirende Nabelschnur; sie kamen asphyktisch zur Welt, wurden zwar wiederbelebt, ihr Leben war aber durch die Asphyxie schon so gefährdet, dass sie kurze Zeit darauf zu Grunde gingen.

In der Gruppe der 17 asphyktisch geborenen und nicht wieder belebten Kinder handelt es sich einmal um Eklampsie, einmal um Placenta praevia mit sehr heftigem Blutverlust, dessen Folgen sich auch dem kindlichen Leben mitgetheilt hatten, sodass als Todes-

Digitized by Google

ursache die Blutung angesprochen werden muss. Auch kann ein asphyktisch geborenes, syphilitisches, nicht lebensfähiges Kind von 41 cm Länge und 1500 g Schwere hier nicht in Betracht kommen.

7 von den 14 dieser Gruppe noch angehörigen Kindern erlitten durch die Zange Schädelverletzungen, welche den Tod mittelbar oder unmittelbar herbeiführten, die letzten 7 erlagen den Folgen der Asphyxie. Ob diese 7 vielleicht am Leben erhalten worden wären, wenn man die Zange eher angelegt hätte, muss ganz dahin gestellt bleiben.

Kommen diese eben angeführten 31 Todesfälle, als nicht auf den Folgen der Zange beruhend, in Fortfall, so ist von den 232 extrahirten Kindern bei 13 der Tod als eine direkte Folge der Zangenoperation anzusehen, d. i. 5,6 pCt. wirkliche Sterblichkeitsziffer. Diese Ziffer ist erheblich besser, als die von Münchmeyer aus den Jahren 1883—1888 gefundene und steht mit den Ergebnissen von Basel und Prag auf ziemlich gleicher Stufe. Infolgedessen liegt für uns keine Veranlassung vor, von nun an die Zange häufiger anzuwenden, sondern es muss das Bestreben darauf gerichtet bleiben, bei sorgfältiger Einhaltung der allgemein angenommenen Anzeigen und Vorbedingungen sowohl den rechten Zeitpunkt zur Vornahme der Zange schärfer herauszufinden, als auch die Operation selbst unter grösstmöglichster Vermeidung von Verletzungen an Mutter und Kind auszuführen.

Dass die hier niedergelegten Grundsätze auch von anderen Kliniken befolgt werden, lehrt die jüngst in der Monatsschrift für Geburtshülfe und Gynäkologie erschienene Arbeit von Schick aus der Klinik von Rosthorn in Prag, „die Zangenoperationen während der Jahre 1891—1893“. Sie umfasst ein Material von 2920 Geburten, von welchen 106 mit der Zange beendigt werden mussten = 3,63 pCt.

Um die dortigen Erfahrungen über die Zangenoperation mit den oben besprochenen vergleichen zu können, ist die nebenanstehende Tabelle II entworfen worden. Aus ihr ersieht man, dass die Prager Klinik bezüglich der Häufigkeit der Anwendung der Zange ungefähr in der Mitte zwischen Basel und Dresden steht.

In ihrer Auffassung aber über die Zangenoperation nähert sie sich der unsrigen, da sie den Münchmeyer'schen Satz, dass die Zange die blutigste aller geburtshülflichen Operationen sei, zu Recht bestehen lässt. Infolgedessen kommt Schick zu einer strengeren

Digitized by Google

II. Uebersichtstabelle.

	Procentzahl der Zangen.	Indication zur Zange: Gefahren für			Erstgebärende.	Mehrgebärende.	Verletzungen.	Morbidität:			Mortalität:			
											Gesammtsterblichkeit für die		Direkte Sterblichk. (direkte Folge d. Zange) für die	
		Mutter.	Kind.	beide.				Fieberfrei.	Bis zum 14. Tage entlassen.	Höheres Fieber.	Mütter.	Kinder.	Mütter.	Kinder.
	pCt.	pCt.	pCt.	pCt.	pCt.	pCt.	pCt.	pCt.	pCt.	pCt.	pCt.	pCt.	pCt.	pCt.
I. Dresden (Münchmeyer) 1883—1888	2,8	28	57,28	29,9	71,9	28,1	85	77,7		21,8	3,4	17	0	12
II. Basel (Schmid) 1887 bis 1893	5,33	63,3	18,5	17,2	83,3	16,7	84,6	76,6		23,4	1,28	10,2	0	5,7
III. Prag (Schick) 1891 bis 1894	3,63	41,5	52,83	6,6	71,7	28,3	60	?		?	4,7	11,32	0	3,7
								Berücksichtigt sind von Sch. nur die Fälle von Puerperalerkrankg. 1,8 pCt., während in unserer Zahl jede Temperatursteig. von 38,0° miteinbegriffen ist.						
IV. Dresden 1889—1894 . .	2,56	29,3	65,9	5,5	72,4	27,5	81,4	81		18,9	5,17	21,2	0	5,6

Digitized by Google

Indicationsstellung für die Zange, hält ein möglichst conservatives Vorgehen für vollkommen gerechtfertigt und empfiehlt, die Zange auf das nothwendigste Maass einzuschränken. Eine Zange ohne Indication anzulegen, wie dies so häufig in der Privatpraxis geschehe, erklärt er für verwerflich. Zuvor seien alle anderen schonenderen Mittel in Anwendung zu bringen, und erst dann zur Zange zu greifen, wenn dieselben ohne Erfolg geblieben.

Muss die Zange bei vorher bestehender Wehenschwäche angelegt werden, so will Schick der Kreissenden, um der Gefahr einer atonischen Blutung zu entgehen, zuvor Ergotin subcutan injiciren.

Andererseits steht er nicht an, vor einem zu langen Abwarten zu warnen. Mässige Temperatursteigerungen, welche nach mehrstündigem Zuwarten nicht zur Norm abfallen, geben selbst dann, wenn ihre Ursache nicht sicher gestellt werden kann, die Indication zur Beendigung der Geburt, um so bald als möglich den Genitalkanal zu desinficiren.

Auch nach den Erfahrungen der Prager Klinik ist stets an den bekannten Vorbedingungen zur Zangenoperation festzuhalten. Hohe Zangen sind nach Möglichkeit zu vermeiden und im gegebenen Falle als ein vor der Perforation auszuführender vorsichtiger Entbindungsversuch aufzufassen.

Die Erfahrungen unserer Klinik finden somit in Schick's Arbeit volle Bestätigung. Auch ihm scheint der richtige Weg in der Mitte zwischen beiden Extremen zu liegen; doch will er im Allgemeinen ein Hinneigen zur conservativeren Richtung als das ihm richtiger Erscheinende gewahrt wissen.

Digitized by Google

Aus der Königl. Frauenklinik zu Halle.

Werth der Credé'schen Methode zur Verhütung der Ophthalmoblennorrhoea neonatorum und ihre allgemeine Einführbarkeit.

Von

Dr. **R. Köstlin,**

Assistenzarzt.

Trotzdem Credé (9) schon vor 14 Jahren energisch gegen die Ophthalmoblennorrhoe der Neugeborenen, welche damals in geradezu unheimlicher Weise verbreitet war, zu Felde zog, und zwar mit bestem Erfolge, so ist sein Verfahren doch noch nicht Gemeingut aller Geburtshelfer und Hebammen geworden, und es ist fast von jeder Anstalt aus, theils mit besserem, theils mit schlechterem Erfolge versucht worden, seine Methode durch eine andere sicherere, ungefährlichere und einfachere zu ersetzen. So hat auch kürzlich von der Breslauer Frauenklinik aus Keilmann (25) in der Schlesischen Gesellschaft für vaterländische Kultur einen Vortrag gehalten, in welchem er eine seiner Ansicht nach bessere Prophylaxe, als es die Credé'sche ist, empfiehlt. Letztere Arbeit enthält aber so manche Punkte, mit denen man sich nicht einverstanden erklären kann, und bringt so manche Hypothese als feststehende Thatsache, auf welcher fussend er weiter baut, dass es bei der hervorragenden Bedeutung dieses Gegenstandes wohl am Platze ist, diese Punkte näher zu beleuchten und richtig zu stellen.

Von den neueren Mitteln, welche das Argent. nitr. ersetzen sollten, haben viele nur sehr wenig Anklang gefunden, und auch diese wenigen sind grösstentheils bald wieder verlassen worden,

Digitized by Google

so Acid. salicyl., Zinc. sulfocarbol., Jodoform, β-Naphthol, Aqu. chlorat., Kal. hypermang., Resorcin und Thymol. Es verlohnt sich deshalb nicht, Statistiken hierüber anzuführen. In grösserer Zahl sind dagegen Carbol, Sublimat und Wasser angewendet worden, sodass ich Tabellen hierüber, soweit sie mir zugänglich waren, anführen will.

Gegen die Anfertigung derartiger Statistiken lassen sich jedoch mancherlei Einwände erheben. Zunächst sind vielfach die Zahlen viel zu klein, als dass man sich nur annähernd ein Urtheil über die Häufigkeit der Erkrankungen bilden könnte, ein Vorwurf, den man auch der Keilmann'schen Tabelle nicht ersparen kann. Ausserdem muss man immer bedenken, dass erst seit der Entdeckung des Gonococcus die specifische Ophthalmoblennorrhoe von den anderen Conjunctivitiden der Neugeborenen getrennt wird, und dass auch diese Trennung noch längst nicht überall durchgeführt wird. Wenn Mermann (29) z. B. in einem Falle auf 200 Geburten 2 ganz leichte Blennorrhoen und auf 400 nur 1 leichte Blennorrhoe berechnet, und sodann unter weiteren 200 Geburten, die nach Credé geleitet wurden, 5 Fälle von Conjunctivitis aufführt, so weiss man nicht, ob diese 5 Krankheitsfälle specifischer Natur waren oder nicht.

Wenn ferner Bröse (5) 460 Kinder beobachtete und dabei auf das erste 100 4, auf das 2. 2, auf das 3. keine und auf die letzten 160 1 Blennorrhoe fand, so ist doch in diesem Falle von 100 zu 100 das Resultat besser geworden, sodass man eigentlich nicht ohne weiteres sagen darf, dass 1,5 pCt. Erkrankungen vorgekommen seien.

Was die Ahlfeld'sche Statistik (2) anlangt, so habe ich nichts darüber finden können, wie lange er Argent. nitr. einträufelte, und was für Resultate er damit erzielte.

Weiter ist es auffallend, wenn Caro (7) schreibt, dass seit 1880 die Augen gereinigt werden, bevor sie das Kind öffnet, und dann seine Statistik erst im April 1882 beginnt und bis September 1883 glänzende Erfolge damit hat.

Auch die Kaltenbach'schen Resultate kann man nur schwer verwerthen, denn, wie Nebel (30) aus der Giessner Klinik mittheilt, wurden in verdächtigen Fällen die Augen mit einer Sublimatlösung (1 : 3—5000) ausgewaschen, und später wurde von Brisken (4) empfohlen, falls die prophylaktischen Scheidenausspülungen nicht mehr gemacht werden könnten, Höllensteinlösung in die

Digitized by Google

Augen einzuträufeln. Die auf diese Weise behandelten Kinder müssten dann doch zum mindesten in der Statistik ausgeschieden werden.

Tabelle I. Statistik der Blennorrhoe vor Einführung der Credé'schen Methode.

	Zahl der beobachteten Kinder.	Blennorrh. Erkrankg. in pCt.	
Credé, Leipzig, 1874—80	2266	9,97	Arch. f. Gyn., XVII., S. 50.
Haase, Entb.-Inst. d. Kgl. sächs. chir. med. Acad., 1829	—	25,9	Cohn, Zeitschr. f. Geb. u. Gyn., XIII.
Dto. 1835	—	20,8	Dto.
Dresdner Entbd.-Inst., 1875	—	25,3	Haussmann, Monographie.
Grenser, Dresden	2801	13,6	Haussmann, Deutsch. med. Wochenschr. 1879.
Osterloh, Dresden	1106	10,5	Dto.
Winckel, Dresden	1029	15,4	Dto.
Cohn, Berliner Frauenkl., die letzten Jahre vor Credé	—	9,7	Cohn, Zeitschr. f. Geb. u. Gyn., XIII.
Behm, Charité, 1876—80	—	9,68	Bröse, Zeitschr. f. Geb. u. Gyn., X.
Dto., 1881 d. ersten 6 Wch.	—	23 Erkrkg.	Dto.
Charité, 1836	—	21,3	Haussmann, Monographie.
Hohl, Halle	—	20,0 u. mehr.	Fleischhauer, Dissertat., Halle 1884.
Olshausen, Halle, 1865 bis 1869	—	12,5	Dto.
Bonn, Frauenkl., 1828—34	—	50,0	Haussmann, Monographie.
Krukenberg, Bonn, vor 1881	—	ca. 7	Arch. f. Gyn., XXII.
Ahlfeld, Marburg, 1867 bis 1882	2191	5,2	Zeitschr. f. Geb. u. Gyn., XIV.
v. Hecker, München, 1860 bis 1881	—	2,259	Arch. f. Gyn., XX.
Schirmer, Erlangen, 1877 bis 1881	—	10,0	Diss., Erlangen 1882.
Haidlen, Stuttgart, 1877 bis 1880	1476	11,65	Centralbl. f. Gyn., 1883.
Hildebrandt, Königsberg	—	4,08	Haussmann, Deutsch. med. Wochenschr., 1879.
Caro, Königsberg, 1873 bis 1877	—	3,72	Diss., Königsberg 1887.
v. Säxinger, Tübingen	1980	6,1	v. Säxinger, Mittheil. aus d. geburtsh.-gyn. Klinik zu Tübingen 1884.
Beumer u. Peiper, Greifswald, 1858	—	41,9	Arch. f. Gyn., XXIII.
Dto., vor 1870	—	ca. 22,4	Dto.
Dto., 1878—80	—	16,3	Dto.
Dto., 1880	—	21,8	Dto.

Digitized by Google

	Zahl der beobachteten Kinder.	Blennorrh. Erkrankg. in pCt.	
Dethlefsen, Kiel, 1872 bis 1882	1212	10,31	Diss., Kiel 1885.
Schatz, Rostock	—	12,05	Beumer u. Peiper, Arch. f. Gyn., XXIII.
Dyrenfurth, Bresl. Hebammen-Anstalt	1039	18,5	Haussmann, Deutsch. med. Wochenschr., 1879.
Königstein, Wien, 1881	1092	4,76	Allg. Wien. med. Zeitg., 1882.
C. Braun, Wien	290	7,2	Haussmann, Deutsch. med. Wochenschr., 1879.
Dto.	260	4,0	Dto.
Karafiath, Budapest, 1881 bis 1883	—	4,16	Ref. Centralbl. f. Gyn., 1884.
Konrád, Grosswardein, bis 1881	—	6,0—10,0	Ref. Centralbl. f. Gyn., 1889.
Valenta, Laibach, 1858 bis 1880	—	3,4—3,5	Wiener klin. Wochenschr., 1890.
Artemieff, Tiflis, 1873—83	1025	2,9	Arch. de Tocologie, 1887.
Mendes de Leon, Amsterdam, 60er Jahre	—	3,0—6,3	Ref., Diss., Fleischhauer, Halle 1884.
Schönberg, Christiania, 1875—82	—	4,0—19,0	Ref. Schulteis, Dissert., Greifswald 1895.

Tabelle II. Statistik der Blennorrhoe nach Einführung der Credé'schen Methode.

	Zahl der beobachteten Kinder.	Blennorrh. Erkrankg. in pCt.	
Credé, Leipzig	1160	0,086-0,17	Arch. f. Gyn., XXI.
Zweifel, Leipzig	1724	0,2	Lehrb. d. Geburtsh. III. Aufl.
Leopold u. Wessel, Dresd.	1002	0,69	Arch. f. Gyn., XXIV.
Dto.	522	0,0	Dto.
Dto.	1100	0,0 primär.	Centralbl. f. Gyn., 1885.
Bröse, Berliner Frauenkl.	460	1,5	Zeitschr. f. Geb. u. Gyn., X.
Gusserow, Charité	1110	0,45	Korn, Arch. f. Gyn., XXXI.
Hümmerich, Charité	1007	1,39	Ref. Centralbl. f. Gyn., 1885.
Haidlen, Stuttgarter Hebammenschule	978	0,1	Centralbl. f. Gyn., 1883.
Bayer, Stuttgarter Hebammenschule	361	0,0	Arch. f. Gyn., XIX.
Krukenberg, Bonn	703	0,56	Arch. f. Gyn., XXII.

Digitized by Google

	Zahl der beobachteten Kinder.	Blennorrh. Erkrankg. in pCt.	
Kaltenbach	234	0,85	Nebel, Zeitschr. f. Geb. u. Gyn., XIV.
Feis, Göttingen	452	0,0	Centralbl. f. Gyn., 1892.
Caro, Königsberg	1254	1,44	Diss., Königsberg 1887.
Beumer u. Peiper, Greifswald	109	1,7	Arch. f. Gyn., XXIII.
Dto.	107	1,9	Dto.
Karafiath, Budapest	130	0,0—0,72	Ref. Centralbl. f. Gyn., 1884.
Königstein, Wien	1300	knapp 1,0	Allgem. Wiener med. Zeitg., 1882.
Felsenreich, Wien	500	0,4	Arch. f. Gyn, XIX.
Dto.	3000	1,93	Dto.
Konrád, Grosswardein	714	0,14	Ref. Centralbl. f. Gyn., 1889.
Artémieff, Tiflis	153	0,6	Arch. de Tocologie, 1887.
Dto.	204	0,3	Dto.
Mendes de Leon, Amsterdam	870	0,8	Ref., Diss., Fleischhauer, Halle 1884.
Budin, Charité, Paris	675	0,15	Arch. de Tocologie, 1892, p. 877.
Rivière, Bordeaux	403	0,5	Dto.
Vinay, Lyon	400	0,0	Puech, Arch. de Tocologie, 1890, p. 72.
Garigues, New-York	351	0,0	Dto.
Charles, Lüttich	377	0,265	Ref. Centralbl. f. Gyn., 1888.
Fehling, Basel	3002	0,19	
Fehling, Halle	361	0,83	
	24724	0,655	
Ausserdem:			
v. Hecker, München	133	3,0 (1 pCt. Arg.)	Arch. f. Gyn., XX.
Schmitt und v. Weckbecker-Sternfeld, Münchener Kreis- und Localgebäranstalt	1090	1,844 (1 pCt. Arg.)	Centralbl. f. Gyn., 1883.
Säxinger, Tübingen	?	0,0	Monographie, 1884.
Fuhrmann, Breslauer Hebammenanstalt	?	0,0	Magnus, 62. Jahresber. d. Schles. Gesellsch. f. vaterl. Cultur, 1884.
Firnig, Kölner Hebammen-Anstalt	?	0,0	Centralbl. f. Gyn., 1886, S. 457.

Digitized by Google

Tabelle III. Statistik der Blennorrhoe.

	Zahl der beobachteten Kinder.	Blennorrh. Erkrankungen in pCt.	
A. Carbol statt Argent. nitr.			
Olshausen, Halle	—	3,6—8,8	Centralbl. f. Gyn., 1881.
Königstein, Wien	1541	2,0	Allg. Wien. med. Zeitg., 1882.
Krukenberg, Bonn ...	82	13,4	Arch. f. Gyn., XXII.
Fuhrmann, Breslauer Hebammenanstalt	?	1 Erkrankung.	Magnus, 62. Jahresber. d. Schles. Gesellsch. f. vaterl. Cultur, 1884.
Valenta, Laibach	—	1,6	Wien. klin. Wochenschr., 1890.
Hubbauer, Innsbruck	—	0,62—3,16	Diss., München 1893.
Uppenkamp u. Olshausen hatten schlechte Resultate.			
B. Sublimat statt Argent. nitr.			
Stratz, Berl. Frauenklinik	965	0,6 (0,1 pCt. Sublim.)	Centralbl. f. Gyn., 1885.
Dto.	460	0,43 (0,02 pCt. Sublim.)	Dto.
Fritsch, Breslau	486	0,4 (?)	Stratz, dto.
Ahlfeld, Marburg	—	0,61 (2*) (0,01 pCt. Sublim.)	Zeitschr. f. Geb. u. Gyn., XIV.
Dto.	—	0,45 (4*) (0,02 pCt. Sublim.)	Dto.
Dto.	—	0,0 (8*) (0,03 pCt. Sublim.)	Dto.
v. Erdberg, Dorpat ...	450	0,43 (Sublim. 1 : 7000 oder Jodtrichlorid 1 : 4000)	Diss., Dorpat 1892.
Widmark, Fleischhauer, Olshausen hatten schlechte Resultate.			
C. Steriles Wasser statt Argent. nitr.			
Abegg, Danzig	2266	3,0	Arch. f. Gyn., XVII.
Schirmer, Erlangen ...	50	0,5	Centralbl. f. Gyn., 1882.
Grünewald, Petersbg.	485	1,66	Monographie, 1884.
Kaltenbach, Halle ...	?	0,0 (b. Verdacht Arg.)	Centralbl. f. Gyn., 1886.
Dto.	85	1,176 (2*) (b. Verdacht Arg.)	Nebel, Zeitschr. f. Geb. u. Gyn., XIV.

* bedeutet die Anzahl der Conjunctivitiden.

Digitized by Google

	Zahl der beobachteten Kinder.	Blennorrh. Erkrankungen in pCt.	
Kaltenbach, Halle ...	330	0,0 (3*) (b. Verdacht Arg.)	Nebel, Zeitschr. f. Geb. u. Gyn., XIV.
Ahlfeld, Marburg	?	0,0 (3*) (b. Verdacht Arg.)	Ztschr. f. Geb. u. Gyn., XIV.
Dto.	—	3 Erkrankungen hintereinander.	Dto.
Cohn, Berl. Frauenkl.	200	4,0	Centralbl. f. Gyn., 1886.
Dto.	653	1,9	Dto.
Korn, Dresden	1000	0,7	Arch. f. Gyn., XXXI.
Dto.	95	6,0	Dto.
Caro, Königsberg	?	0,0	Diss., Königsberg 1887.
Sutugin, Moskau.....	—	0,29	Ref. Centralbl. f. Gyn., 1889.
Hofmeier, Würzburg...	354	0,28 (1 schwere Hornhautaffection)	München. med. Wochenschrift, 1890.
Mermann, Mannheim...	400	0,25	Centralbl. f. Gyn., 1892.
Dto.	200	1,0	Dto.
Rivière	35	17,0	Arch. de Tocologie, 1892, p. 877.

D. Jodtrichlorid statt Argent. nitr.

Buchholz, Dorpat, 1. 4. 92 bis 1. 4. 93...	201	1,0	Diss., Dorpat 1893.
Keilmann, Dorpat u. Breslau	500	1,4	Schles. Gesellschaft für vaterl. Cultur, 25. 1. 95.

Vergleicht man die Tabellen vor dem Jahre 1881 mit denen aus späterer Zeit, seit Credé durch seinen epochemachenden Vorschlag dahin wirkte, dass die Augen der Neugeborenen einer prophylaktischen Behandlung unterworfen wurden, so sieht man, wie mit einem Schlage die Erkrankungsziffer, welche früher bis zu 50 pCt. betrug, auf einen ganz geringen Procentsatz herabgedrückt wurde.

Ein ungefähres Bild von dem früheren Elende kann man sich auch machen, wenn man die Beobachtungen der Augenkliniken zu Hülfe nimmt. Auf dem 2. Blindenkongress (19 b) in Dresden wurde festgestellt, dass 1865—75 die Ophthalmie der Neugeborenen 9 bis 60 pCt. aller Erblindungen verschuldete. Ferner berichtet Magnus (28) in einem Vortrage über 2528 Fälle von doppelseitiger Blindheit, von denen 10,87 pCt. auf Ophthalmoblennorrhoea neona-

Digitized by Google

torum zurückzuführen waren; ja in der Breslauer Blinden-Unterrichtsanstalt fand er sogar 34 pCt., was darauf beruht, dass hier nur jugendliche Individuen behandelt werden, bei welchen andere Erblindungsursachen wie besonders das Glaukom wegfallen.

Horner in Zürich (23) behandelte 1859—81 unter 67681 Patienten 468 Kinder mit Blennorrhoea neonatorum, von denen bei Beginn der Behandlung schon 26 pCt. mit schweren Hornhauterkrankungen behaftet waren, während von den ohne solche in Behandlung getretenen noch ca. 7 pCt. mehr oder weniger Schaden litten.

Soweit ich nun die nach verschiedenen Methoden behandelten Fälle zusammenstellen konnte, steht obenan sowohl in Bezug auf die glänzenden Resultate als auch in Bezug auf die Anzahl der beobachteten Kinder das Credé'sche Verfahren mit 24724 Neugeborenen, auf welche 162 Blennorrhoeen = 0,655 pCt. entfallen.

Die Resultate mit Carbolsäure sind so schlecht, dass dieses Mittel wohl als unsicher bei Seite gelassen werden kann. Und so bliebe nur noch ein Vergleich des Argent. nitr. mit Sublimat, Jodtrichlorid und Wasser übrig.

Betreffs des Sublimats sind die Zahlen, so günstig sie auch grossentheils lauten, noch zu klein, als dass sie einen Vergleich mit denen der Credé'schen Tabelle aushalten könnten, und diesen wenigen stehen manche Misserfolge, wie sie Widmark (38), Fleischhauer (14) und Olshausen (32) hervorheben, gegenüber. Ausserdem ist mir aufgefallen, dass bei der Sublimatbehandlung viel mehr einfache Conjunctivitiden und Reizerscheinungen aufgezählt werden, als vorher beobachtet wurden, ein Factor, der mir auch bei der einfachen Wasserreinigung aufstiess. So hatte Stratz (40) auf 460 Kinder 0,43 pCt. Blennorrhoen, dagegen 1,08 pCt. Catarrhe und 18,3 pCt. Reizerscheinungen; und während Ahlfeld (2) früher im Jahr 1—2 catarrhal. Conjunctivitiden zählte, hatte er deren, seit er die Augen mit Sublimat auswusch, jährlich 2—8. Auch bei der Durchsicht der Geburtsjournale der hiesigen Klinik aus Kaltenbach's Zeit war dies auffallend; so fand ich 1888 neben 5 Blennorrhoen 20 Conjunctivitiden verzeichnet.

Mit dem einfachen Auswaschen der Augen mit Wasser wurden nur wenig günstige Erfolge beobachtet, denen aber zahlreiche Misserfolge gegenüberstehen; ja Hofmeier (22) hat sogar einmal dabei schwere Cornealaffectionen auftreten sehen. Die Behandlung der Augen durch Auswaschen mit Wasser kann jetzt

Digitized by Google

ausserdem nicht mehr im Sinne Kaltenbach's aufrecht erhalten werden, der doch einen grossen Theil seines Erfolges den Sublimatausspülungen der Scheide zuschrieb und deshalb, falls diese intra partum nicht mehr ausgeführt werden konnten, die Augen nach Credé behandeln liess, während gegenwärtig Alles darauf hindrängt, die prophylaktischen Scheidenausspülungen als überflüssig, wo nicht unzweckmässig wenigstens bei normalen Geburten bei Seite zu lassen. Wenn demnach die Kaltenbach'sche Methode bisher nicht gleichmässig gute Resultate ergab, so würde sie dies vermuthlich jetzt noch weniger thun.

Was das Jodtrichlorid anbelangt, so leidet dasselbe vor allem an dem Fehler, dass es noch in viel zu wenig Fällen erprobt ist, sodass Keilmann noch keineswegs dazu berechtigt ist, dasselbe statt des Arg. nitr. zu empfehlen. Ausserdem geht die Küstner'sche Klinik von dem Grundsatze aus, dass jede nach dem 5. Tage auftretende Blennorrhoe erst im Wochenbett erworben sei und somit nicht der Prophylaxe zur Last falle, wodurch es den Anschein hat, als ob sie viel bessere Resultate habe, während in Wirklichkeit, wenn man die sog. Primär- und Sekundärinfektionen zusammenzählt, die Küstner'schen Resultate einen Vergleich mit anderen nicht auszuhalten vermögen. Denn wenn auch das eine Kind unmittelbar nach dem Eintritt der Mutter in die Anstalt geboren wurde, sodass prophylaktische Massnahmen erst relativ spät vorgenommen werden konnten, so fällt diese Erkrankung eben doch seiner Methode zur Last; und auch die 6 Kinder, welche erst nach dem 7. Tage erkrankten, muss er aus noch weiter zu erörternden Gründen hinzurechnen, sodass er dann auf 500 Kinder 7 Erkrankungen bekommt. Und wenn Buchholz (6) aus Dorpat über 201 Kinder berichtet, unter denen er nur einen zweifelhaften Fall rechnet, während er einen anderen sicher konstatirten, am 7. Tage aufgetretenen nicht mitrechnet, so ist dies eben falsch; er hat nicht 0,5, sondern 1,0 pCt. Erkrankungen.

Ebenso hat v. Erdberg (11) fälschlicher Weise eine Spätinfektion vernachlässigt; ausserdem hat er eine viel zu kleine Zahl von Kindern mit Jodtrichlorid behandelt, als dass er den Werth desselben beurtheilen könnte. Sein Ausspruch, dass nach den Erfahrungen in den letzten 10 Jahren und nach den Fortschritten in der wissenschaftlichen Erkenntnis der in Betracht kommenden Krankheit das Credé'sche Verfahren als veraltet zu bezeichnen sei, und dass an seine Stelle den wissenschaftlichen Anforderungen mehr

Digitized by Google

genügende und voll zweckentsprechende Methoden anwendbar seien, ist deshalb auch zum mindesten sehr gewagt, zumal wenn man sieht, dass 1889—1892 bei 458 Kindern 4 verschiedene Methoden, erst mit ausgekochtem Wasser, dann Sublimat 1 : 7000, Aqua chlori und zum Schluss mit Jodtrichlorid, zur Verwendung kamen.

Man muss deshalb auch jetzt noch sagen, dass der Höllenstein bisher immer noch das sicherste Prophylacticum gegen die Blennorrhoe ist, denn ein Mittel, welches, wie das Sublimat etc. in einer Anstalt gute, in einer anderen schlechte Resultate giebt und ausserdem in einer nur geringen Anzahl versucht ist, hat noch keine Berechtigung, allgemein angewendet und vor allem in die Hebammenpraxis eingeführt zu werden. Und wenn z. B. Ahlfeld mit Sublimat so gute Erfolge hatte — und jetzt hat er dieselben auch mit einfachem Wasser, — so mag dies wohl, wenigstens zum grossen Theil daran liegen, dass er bei relativ kleinem Wöchnerinnenmaterial ein grosses Wartepersonal hat, welches sich um jedes einzelne Kind mehr kümmern kann, als dies in grösseren Anstalten möglich ist, und als es die Hebammen draussen thun werden.

Credé ist seiner Zeit durch die Augenärzte auf das Argentum nitricum als Prophylacticum hingeleitet worden, indem er von dem Gedanken ausging, dass der Höllenstein, welcher, wie ja allgemein anerkannt wird, bei ausgebrochener Ophthalmoblennorrhoe so sicher wirkt, dieselbe auch verhindern könne. Und es wäre doch wirklich kaum zu erklären, warum bei ausgebrochener Blennorrhoe nur das Argent. nitr. die Gonokokken sicher zu vernichten im Stande ist, während gegen die eben frisch eindringenden Gonokokken jedes andere Desinficiens dasselbe leisten könnte. Erst kürzlich wieder hat Schäffer (33) in der Neisser'schen Klinik nachgewiesen, dass die gonokokkentödtende Kraft der Silberlösungen grösser ist, als diejenige der übrigen Antigonorrhoica in der anwendbaren und gebräuchlichen Concentration. Auch die Tabelle von Finger, Ghon und Schlagenhaufer (13) scheint dafür zu sprechen, dass das Argent. nitr. den anderen Desinficientien vorzuziehen sei. Leider geben sie nicht genauer an, ob die betreffenden Substanzen in stärkerer Concentration, als der von ihnen angeführten, die Gonokokken abtödten. Sollte man dies darunter verstehen, so wäre eine 1prom. Argent.-nitr.-Lösung einer 0,2prom. Sublimatlösung oder 1prom. Carbolsäure- und 1prom. Kali-hypermang.-Lösung in ihrer Wirkung gleich zu setzen.

Ehe ich auf die Keilmann'sche Statistik näher eingehe, muss

Digitized by Google

ich die Schwierigkeit der Diagnose Ophthalmoblennorrhoe hervorheben. Wir stellen doch jetzt eigentlich nur auf Grund der bakteriologischen Untersuchung die sichere klinische Diagnose der Blennorrhoe. Keilmann sagt zwar: „Ein fünftes Kind bekam in derselben Zeit und in demselben Saal eine Conjunctivitis, die ich deshalb nicht für gonorrhoisch halte, weil alle Erscheinungen wieder in wenigen Tagen geschwunden waren. Gonokokken habe ich in diesem Falle nicht gefunden, was ich jedoch bei nur einmaliger Untersuchung auch von zwei der anderen Fälle constatiren muss, ohne dass deshalb das klinische Bild Zweifel aufkommen lässt.“ Es wäre aber wunderbar, wenn er sonst keine Conjuntivitiden hat und jetzt eine solche zugleich mit mehreren Blennorrhoen sieht und einfach deswegen, weil die Augen in einigen Tagen abheilten, die Diagnose Blennorrhoe verwirft.

Dass nun die bakteriologische Untersuchung bisweilen im Stiche lässt, bestätigt ausser ihm auch Ahlfeld (2b). Es kamen in seiner Klinik hintereinander drei Ophthalmien vor, von denen die beiden letzteren, ein Zwillingspaar, ihre Erkrankung dem ersteren Kinde verdanken; und während nun im ersteren Falle reichlich Diplokokken gefunden wurden, — bei der Mutter fiel die Untersuchung negativ aus, — so konnten bei den Zwillingen keine Gonokokken gefunden werden. Auch Neisser (31) und ebenso Bröse heben hervor, dass positive Gonokokkenbefunde keinen Zweifel über das Wesen der Erkrankung zulassen, während negative nur durch die Häufigkeit der Untersuchungen einen Anspruch auf Verwerthbarkeit finden. Trotzdem habe ich in vielen Fällen verzeichnet gefunden: keine Gonokokken, ergo keine Ophthalmoblennorrhoe. Und so mag wohl auch manche Blennorrhoe aus Angst, die Statistik zu verderben, auf Grund einiger weniger negativ ausgefallener bakteriologischer Untersuchungen als Conjunctivitis laufen.

Auffallend war es mir deshalb auch, dass Ahlfeld 1871 bis 1882 zwischen 2,75 und 7,97 pCt. Blennorrhoen neben jährlich 0—2 Katarrhen hatte, und dann, als er auf Grund des Diplokokkenbefundes eine Trennung der specifischen Erkrankung von den anderen vornahm, 1883—1887 0,0—0,61 pCt. gonorrhoischer Augenerkrankungen, dagegen jährlich 2—5 Katarrhe hatte. Da liegt doch der Gedanke nahe, dass früher einfache Katarrhe als gonorrhoische geführt wurden, oder dass jetzt Blennorrhoen, bei denen die bakteriologische Untersuchung negativ ausfiel, als Conjunctivitis

Digitized by Google

catarrhalis verzeichnet werden. Und warum soll es nicht auch einmal Ophthalmien geben, welche mehr unter dem Bilde des Katarrhes verlaufen, wenn die Kokken weniger virulent und möglicherweise auch nur in so geringer Zahl vorhanden sind, dass sie in den weniger angefertigten Präparaten dem Beobachter entgehen, dass vielleicht auch die Conjunctiva in einem Falle weniger empfänglich ist, in einem anderen wieder günstigere Bedingungen giebt, so z. B. kleine Verletzungen oder Circulationsstörungen darbietet, welche den Gonokokken ein leichteres Eindringen und besseres Weiterentwickeln gestatten. Ja es liesse sich auch denken, dass in der Scheide durch die Stoffwechselprodukte anderer Bakterien oder durch eingebrachte Desinficientien die Diplokokken an Virulenz verlieren. Diese verschiedenen Grade der Virulenz haben wir doch auch bei anderen Infectionskrankheiten; giebt es doch Individuen, die immun sind gegen bestimmte Erkrankungen, wenigstens insoweit nicht andere Gelegenheitsursachen einen günstigen Infectionsboden schaffen.

Und gerade dies führt mich darauf, dass man auch die sogen. Spätinfectionen durch die abgeschwächte Wachsthumsenergie der Bakterien, und zwar viel ungezwungener, erklären könnte. Der Gonococcus ist ja ein sehr empfindliches Bakterium. So gedeiht er kulturell nur auf Blutserum und hier wieder besser auf Menschenblutserum, als auf Thierblutserum, er ist also in seiner Lebensfähigkeit sehr abhängig von dem Nährboden, und ist auch leicht durch die kleinsten Schädlichkeiten in seinem Fortbestehen gestört. So sind in einem Falle die Gonokokken lebenskräftig, sie werden beim Eintritt ins kindliche Auge nicht geschädigt, finden hier einen günstigen Boden und können sich gut und schnell entwickeln (sogen. Primärinfectionen), im anderen Falle sind sie schon in der Scheide unter ihnen nicht zusagenden Verhältnissen gewesen und auf diese Weise abgeschwächt oder durch Desinfectionsmittel (Scheidenausspülungen) geschädigt worden, oder aber sie sind lebensfrisch in die kindlichen Augen gelangt, hier jedoch durch ihnen giftige Mittel im Wachsthum gestört und können sich erst langsam wieder erholen und weiter entwickeln (sogen. Spät- oder Secundärinfectionen); die Krankheit hat, mit anderen Worten, in diesen Fällen ein längeres Incubationsstadium. Wir sehen doch auch beim Harnröhrentripper bisweilen eine längere Incubation. Lesser (27) nimmt 7 Tage als die äusserste Grenze an, und Hofmann (21) citirt Zeissl, dass in 4—6 Tagen, selten erst am

Digitized by Google

12.—16. Tage nach der Infection eitrige Secretion auftrete. Warum will man dann bei der Ophthalmoblennorrhoe 5 oder, wie einzelne wollen, sogar nur 3 Tage als Grenze der Incubation annehmen? Und wenn auch Impfversuche beim kindlichen Auge sowie bei der Harnröhre die Erkrankung in 2—3 Tagen ausbrechen liessen, so ist dies eben eine künstliche Infection und spricht keineswegs dagegen, dass von der natürlichen Uebertragung bis zum Ausbruch der Blennorrhoe mehr als 3—5 Tage verstreichen können. Dabei kann z. B. auch, wie Ahlfeld betont, der eigene Finger des Kindes an dem Ausbruch Schuld sein, indem sich das Kind mit den Nägeln das Gesicht event. auch die Lider zerkratzt, wodurch die Gonokokken in den so gesetzten kleinen Läsionen günstigere Bedingungen zur Entwicklung haben. So führt man doch auch den Harnröhrentripper auf kleine Schleimhautläsionen und Einimpfung der Gonokokken in dieselben zurück. Und wenn auch Keilmann damit recht hätte, dass alle nach dem 5. Tage auftretenden Erkrankungen secundären Ursprunges seien, wie wäre es dann zu erklären, dass so enorm selten nach dem 10. Tage Blennorrhoen beobachtet werden? Schon Ahlfeld sagt: „Nirgends finde ich den Punkt besprochen, warum die Kinder so selten in der zweiten Lebenswoche und nur in Ausnahmefällen in der dritten und in späteren Wochen eine Blennorrhoe bekommen, obwohl sie dann doch gerade der Pflege der gonorrhoischen Mutter allein überlassen zu sein pflegen. Wird das Auge widerstandsfähiger oder nimmt das Virus an Energie ab, oder ist die Gelegenheit zur Infection eine geringere? Diese Thatsache hat ja gerade der Ansicht, dass die Infection mit dem Geburtsacte in engster Verbindung stehe, die bedeutendste Stütze gegeben. Dass mit Aufhören der Lochien die Gefahr der Infection geringer wird, ist wohl zu verstehen; dass aber nach Ende der zweiten Woche die Erkrankungen nahezu ganz aufhören, dafür kenne ich keine ausreichende Erklärung.“

Jedoch ganz abgesehen von diesen theoretischen Erwägungen, ist es bisher nie gelungen, statistisch in einer Reihe von Fällen die Secundäraffection sicher nachzuweisen; immer beruht dies nur auf Vermuthungen.

Nach der Zusammenstellung von Uppenkamp (41) 1879 bis 1884 trat die Blennorrhoe auf:

am	1.,	2.,	3.,	4.,	5.,	6.,	7.,	8.,	9. Tage,
Fälle	16,	38,	80,	58,	54,	29,	20,	15,	5,

Digitized by Google

am	10.,	11.,	12.,	13.,	14.,	15.,	16.,	17. Tage,
Fälle	6,	1,	1,	2,	1,	1,	0,	1,

nach der von v. Hecker (20):

am	1.,	2.,	3.,	4.,	5.,	6.,	7. „
Fälle	1,	7,	19,	27,	23,	14.	9,

und nach unseren Journalen:

am	1.,	2.,	3.,	4.,	5.,	6.,	7.,	8.,	9.,	10. „
Fälle	1,	2,	1,	5,	2,	1,	1,	0,	2,	0,

während in 5 Fällen der Tag leider nicht angegeben war. Diese Tabellen zeigen, dass die Infectionen am 2.—5. Tage am häufigsten zum Ausbruch kommen, während mit den späteren Tagen die Erkrankung immer seltener wird. Und gerade dies lässt sich ungezwungen so erklären, dass die Gonokokken entweder von vornherein nur wenig lebenskräftig waren oder durch längeren Aufenthalt auf dem ihnen aus unbekannten Gründen nicht zusagenden Boden an Virulenz abgenommen haben. Ein Beweis hierfür ist die Erfahrung Credé's und Anderer, dass die Blennorrhoe je früher, desto intensiver auftritt. Wollte man diese sichere Beobachtung nach Keilmann erklären, so müsste man annehmen, dass die Augen der Neugeborenen in den ersten Tagen leichter zu einer Gonokokkeninfection geneigt sind, als in späteren Tagen.

Und wie denken sich denn die Anhänger der Secundärinfectionen ein Zustandekommen derselben? In den meisten Anstalten werden doch wohl jetzt die Kinder von den Müttern getrennt und letzteren nur zum Stillen an die Brust gelegt. Auch werden, wenigstens in Halle, morgens die Kinder gebadet, ehe die Wöchnerinnen gereinigt werden. Die Infection soll aber, wie auch Bumm (6a) betont, durch das Wartepersonal oder die Mutter, also auch durch Menschen, übertragen werden. Von einer Mutter, die ihre Finger mit Lochialsecret in Berührung bringt und dabei ihr Kind doch immer nur für kurze Zeit im Bette hat, während sie jeder Zeit mit den beschmutzten Fingern ihre eigenen Augen berühren kann, sollte man doch viel eher annehmen, dass sie diese letzteren, als die des Kindes inficire. Also müsste doch die Mutter viel eher an Ophthalmoblennorrhoe erkranken, zumal, wie Cohn (8a) sagt, die Conjunctiva der Neugeborenen keineswegs dafür empfänglicher ist, als die der Erwachsenen, und nach den Erfahrungen aller Augenärzte der Process bei Erwachsenen viel rapider fortschreitet, als beim Neugeborenen. Ebenso müssten auch die Wärterinnen viel häufiger an Blennorrhoe erkranken.

Digitized by Google

Schliesslich möchte ich noch als Beweis gegen die Spätinfectionen die guten Resultate anführen, welche durch die Argentum-Behandlung erzielt werden. Zwar sagt Brisken, dass gegen Secundärinfection überhaupt kein Verfahren schütze, am allerwenigsten das Credé'sche, welches die Desinfection des Genitalrohres während der Geburt ganz ausser Acht lässt, und auch Keilmann steht auf diesem Standpunkte. Dagegen betont Haidlen (18), dass, trotzdem in Stuttgart die Wöchnerinnen 14 Tage und länger in der Anstalt blieben, bei dem Credé'schen Verfahren auf 978 Kinder nur 2 sogen. Spätinfectionen auftraten, die noch dazu eher als leicht verlaufende Conjunctivitiden zu deuten waren; und Fehling hat in Basel auf 3002 Geburten keine einzige Späterkrankung gesehen. Auch Feis (12) hat mit demselben Verfahren nie eine Secundärinfection gesehen. Caro in Königsberg sah sowohl bei Sublimat- wie bei Argentumbehandlung eine Abnahme dieser Fälle. Und in seiner Erwiderung auf Keilmann's Vortrag sagt auch Cohn nach seinen Erfahrungen, dass Spätinfectionen zu den Seltenheiten gehören. Wollte sich Keilmann gegen die Beweiskraft dieser Beobachtungen in Bezug auf die Secundäraffectionen verschliessen, so muss er eben annehmen, dass das Argent. nitr. auch die Secundärinfectionen verhindert.

Dass es in seltenen Fällen einmal vorkommen kann, dass ein Kind erst während des Wochenbettes inficirt wird, ist selbstverständlich, genau ebenso wie es nicht zu bezweifeln ist, dass eine gonorrhoische Mutter von sich selber eine Ophthalmoblennorrhoe bekommen kann; doch möchte ich nach dem oben Gesagten bestreiten, dass diese Secundärinfectionen so häufig sind, wie angenommen wird.

Man darf deshalb nicht, wie es Keilmann thut, bei der Statistik die primären und secundären Erkankungen trennen, sondern beide zusammen ergeben die wahre Frequenz und damit den Prüfstein des angewendeten Verfahrens.

Von diesem Gesichtspunkt aus betrachtet giebt das Jodtrichlorid ein viel schlechteres Resultat, denn Keilmann hat alsdann 1,4 pCt. Blennorrhoen gegen 0,655 bei dem Credé'schen Verfahren. Letzteres ist also nicht nur in Bezug auf frühere, sondern auch auf die später auftretenden Ophthalmien den anderen Mitteln überlegen. Denn bei den meisten anderen Behandlungsweisen habe ich kein Abnehmen der sogen. Secundäraffectionen verzeichnet gefunden.

Digitized by Google

Was nun den Zeitpunkt der Entstehung der Primärinfection betrifft, so nahm man früher und nimmt wohl auch jetzt noch grossentheils an, dass dieselbe beim Durchtreten des Kopfes durch den Genitalcanal zu Stande komme.

Erst 1882 sagt Schirmer (33), es sei kaum anzunehmen, dass die Blennorrhoe schon in der Scheide übertragen werde, da nach dem Durchschneiden des Kopfes die Augenlider fest zusammengezogen seien, und überdies die Vernix caseosa, welche die Augenspalte verklebe, gleichsam eine natürliche Schutzvorrichtung gegen das Eindringen namentlich flüssiger Substanzen bilde. Er glaubt vielmehr, dass das Badewasser, welches durch dem Kinde anhaftenden Vaginalschleim beschmutzt ist, in die Augen gebracht wird und so dieselben inficirt. Bei Vermeidung dieses Fehlers hat er auf 50 Kinder keine Blennorrhoe erhalten, selbstverständlich eine viel zu kleine Zahl, als dass sie sich irgendwie verwerthen liesse.

Auch Cohn (8c) nimmt als nicht wahrscheinlich an, dass das Kind in der Geburt inficirt werde; nach seiner Ansicht kommt es der Wirklichkeit am nächsten, wenn man annimmt, dass das giftige Secret an den Lidern haftet und nun mit dem ersten Lidschlage spontan oder von Seiten des Arztes oder der Hebamme in's Auge gebracht wird, weswegen er den Hauptwerth darauf legt, den Genitalcanal möglichst keimfrei zu machen.

Ebenfalls nur auf Grund von 100 Beobachtungen hält Korn (26) an der schon vor ihm von Hegar ausgesprochenen Vermuthung fest, dass die Infection erst nachträglich zu Stande komme. Auch Keilmann hält für normale Geburten diesen Modus für den natürlichen, während er abnorm verlaufende Geburten besonders beurtheilen will. So bringt er sogar die gewagte Aeusserung, dass das Credé'sche Verfahren überhaupt kein prophylaktisches sei, was ihm ja von anderer Seite in der Discussion über seinen Vortrag genügend als Wortspielerei vorgehalten ist. Auch stellt er die noch keineswegs erwiesene Behauptung auf, dass bei normalen Geburten das Auge des Kindes bis zum vollendeten Austritt des Rumpfes geschlossen bleibt, was wir durch unsere Erfahrungen in der Klinik bestreiten müssen. Das Kind öffnet die Augen nicht ganz selten vor der Geburt des Rumpfes; auch kann man sich sehr wohl denken, dass beim Durchschneiden des Kopfes, besonders bei rigidem Damm, das untere Augenlid zurückgehalten, das Auge also geöffnet wird.

Digitized by Google

In der Discussion über Kaltenbach's Vortrag sagt Bumm (24) 1886: „Die Infectionsträger seien während der Geburt nur spärlich vorhanden und steigern sich in den nächsten Tagen sehr bedeutend; in den ersten Tagen des Wochenbettes, wenn das Secret blutig wird, sei die Infectionsgefahr sehr gross. Die Infection erfolge also nicht während der Passage durch den Geburtscanal, sondern erst nachträglich." Dieser Schluss ist aber entschieden nicht richtig, man müsste denn annehmen, dass die kindlichen Augen nachträglich viel mit Lochialsecret beschmutzt zu werden Gelegenheit hätten, und es müssten dann auch mit steigender Infectionsgefahr viel mehr Spätinfectionen auftreten.

Sieht man dagegen andere Statistiken an, so sagt z. B. Haussmann (19a) über seine Methode: „Auch bei der Ausführung aller von mir betonten Vorsichtsmaassregeln kann jedoch die Desinfection der Augen unmittelbar nach dem Durchschneiden des Kopfes schon zu spät kommen und selbst durch die der Bindehaut nicht vollständig zu ergänzen sein, wenn in sie vom Arzt schon früher ein pathologischer Schleim oder verändertes Fruchtwasser durch die wegen einer abweichenden Lage oder wegen einer Operation unternommene Betastung des Gesichts innerhalb der Geschlechtstheile übertragen und eingeimpft worden ist."

Hecker (20) vertritt die Ansicht, dass lang dauernde Geburten sowie Austreibungsperioden ohne Einfluss seien, auch die stärkere Belastung Erstgebärender sei nicht erwiesen. Wenn er aber fragt, warum, wenn in den Genitalien die Infectionsquelle liegt, in Anstalten soviel mehr Kinder erkranken als ausserhalb, und ausserdem wieder in den Anstalten Schwankungen zwischen 1 und 50 pCt. vorkamen, so werden eben in den Anstalten viel mehr ledige Personen aufgenommen, welche sich dem Geschlechtsgenuss mit inficirten Männern hingeben, ferner kommen noch die lokalen Verhältnisse in Betracht, wie z. B. in Kiel, welches Garnison, Marine und Werft und somit auch eine viel stärker ausgeprägte Prostitution hat.

Credé hat schon nachgewiesen, dass eine protrahirte Austreibungsperiode (über 1 Stunde) und vorzeitiger Blasensprung (über 3 Stunden), endlich die Geburt grösserer Kinder die Infection begünstige.

Auch Uppenkamp fand, wenn er eine Austreibungsperiode über 1 Stunde als protrahirt annahm, dass bei 62,6 pCt. protrahirt verlaufenden Geburten die Erkrankung auftrat.

Digitized by Google

Nach den Erfahrungen in der hiesigen Klinik ist ebenfalls der vorzeitige Blasensprung nicht ohne Einfluss; ausserdem sind bei uns die Erstgebärenden stärker belastet als die Mehrgebärenden.

Diese Erfahrungen zeigen doch in Uebereinstimmung mit denen von Credé, dass längeres Verweilen des Kopfes nach Abfluss des Fruchtwassers im Vaginalschlauch die Infection begünstigt. Wie stimmt dies mit der Annahme, dass die Infection erst nach dem Austritt des Kopfes eintrete?

Soll man nun alle diese Geburten mit protrahirter Austreibung und frühzeitigem Blasensprung zu den pathologischen rechnen und für diese nach Keilmann besondere Indicationen für therapeutische und prophylaktische Maassnahmen verlangen? Dies zu entscheiden, wäre für den Arzt schon schwierig, noch mehr aber für die Hebamme.

Schliesslich ist noch ein weiterer Beweis für die Infection intra partum vorhanden, nämlich der, dass die späterhin blennorrhoisch erkrankenden Kinder fast durchweg in Schädellage geboren werden; so sind auch in Halle sämmtliche von Ophthalmie befallene Kinder mit dem Kopfe voran zur Welt gekommen. Und wie will sich denn Keilmann die Fälle erklären, in welchen das Kind mit schon manifester Blennorrhoe geboren wird, wie deren schon eine ganze Reihe beschrieben sind.

Und wenn auch nach Keilmann die Infection post partum einträte, so liesse sie sich doch durch seine Desinfectionsvorschriften nicht sicher beseitigen. Ich gebe zu, dass die Hebammen unter Keilmann's Aufsicht beim Reinigen der Augen keine Keime in dieselben gerieben haben, doch werden dies die Hebammen in der Praxis nicht so sicher verhüten können. Auch hier ist das Credésche Verfahren leistungsfähiger, indem es die etwa in die Conjunctiven eingedrungenen Gonokokken zerstört, zum mindesten abschwächt. Und wenn Keilmann anführt, dass Credé nur dadurch so gute Erfolge hatte, dass er auf sorgfältige Reinigung der Augen vor der Einträufelung grosses Gewicht legte, während seine Anhänger das Wesentliche in der Einträufelung des Argent. nitr. sehen und offenbar die Reinigung des Auges als eine mehr nebensächliche Maassregel garnicht oder nur unvollkommen berücksichtigen, so hat er keine Publication, aus der dies hervorgehen könnte, angeführt; und sollte er auch damit Recht haben, so ist ja gerade dies ein neuer Beweis für die Vortrefflichkeit des Credé'schen

Digitized by Google

Verfahrens, dass es trotz Vernachlässigung dieser Maassregeln immer noch die besten Resultate ergiebt.

Was nun die sogenannten Nachtheile des Credé'schen Verfahrens betrifft, so beruhen die Urtheile hierüber grösstentheils auf Vermuthungen, die jedes thatsächlichen Untergrundes entbehren.

Gräfe (15) hielt Argent. nitr., in so starker Concentration auf die gesunde, doch aller Succulenz baare Conjunctiva gebracht, für nicht ungefährlich, da hierdurch gelegentlich doch einmal diffuse Narbenbildungen auf deren Oberfläche oder Hornhautaffectionen entstehen können.

Ebenso betont auch Bröse (5), dass in der Hebammenpraxis die Gefahr der Anätzung der Cornea zu gross sei. Wer hat denn aber schon je Affectionen der Hornhaut nach Höllensteineinträufelung gesehen? Wäre ein derartiger Fall schon vorgekommen, so wäre er sicher von den Gegnern des Credé'schen Verfahrens nicht unbeachtet gelassen.

Dagegen hat Hofmeier (22) nach einfachem Auswaschen der Augen mit Wasser eine doppelseitige schwere Cornealaffection gehabt, und in Kiel wurde das Credé'sche Verfahren eingeführt, weil ein Auge an Blennorrhoe mit daran anschliessender Panophthalmie verloren ging, was bei den nach Credé behandelten Kindern bisher nie vorgekommen ist.

Ein weiterer Nachtheil soll darin bestehen, dass häufiger als nach den anderen Methoden eine Reizungsconjunctivitis entstehe, welche sogar bisweilen zur Verwechselung mit echter Blennorrhoe führe, was besonders in der Hebammenpraxis gefährlich werden könnte, wie dies Schröder (37), Ahlfeld und v. Erdberg betonen.

Auch Silex (39) spricht sich aus diesem Grunde neuerdings gegen die Credé'sche Methode aus: „Entsteht nämlich eine solche traumatische Conjunctivitis, so beschäftigt sich die Mutter mit den Augen des Kindes, sie wischt mit den Händen, die sie eben unter der Bettdecke hatte, ohne weiteres die Augen aus, und der Eintritt der Ophthalmoblennorrhoe lässt oftmals nicht lange auf sich warten. Die Zahl der Spätinfectionen könnte eine bedenkliche Höhe erreichen."

Nebel beurtheilt die Höllensteinbehandlung sehr abfällig: „Beim Credé'schen Verfahren werden alle Kinder einer eingreifenden, in ihrer Wirkung an pathologische Effekte angrenzenden

Digitized by Google

Behandlung ausgesetzt, weil — hoch gegriffen — 2 oder 3 von 100 Gefahr laufen, sich bei der Passage des mütterlichen Genitalcanals zu inficiren. Und dabei kann nicht einmal als Milderungsgrund für diese Verurtheilung Unschuldiger etwa der Umstand angeführt werden, dass dadurch, wie bei der Schutzimpfung, etwas für die Sicherung der Allgemeinheit geleistet würde. Es ist gewiss rationeller, die Gefahr einer Infection bei den wirklich gefährdeten Kindern durch Säuberung der Vagina herabzusetzen, als alle Neugeborenen ohne Unterschied einer derartig eingreifenden Behandlung, man kann fast sagen Misshandlung des Auges auszusetzen."

Ganz abgesehen davon, dass diese Behandlung sehr wohl etwas für die Sicherung der Allgemeinheit leistet, ebenso wie die Schutzimpfung, weil ja jede Blennorrhoe eine Gefahr für die Umgebung abgiebt, so hat man bei dem Credé'schen Verfahren doch nie derartige Nachtheile gesehen.

Solche Aussprüche aus Kliniken in die Welt hinaus geschleudert, wirken nur verwirrend, sie setzen die Credé'schen Methode herab, ohne triftige Gegengründe anführen zu können. Und wenn nun Keilmann die fast stetig und Küstner (25) die constant als Folge der Höllensteinbehandlung auftretende Conjunctivitis, die sogar klinisch zur Verwechselung mit echter Blennorrhoe führen könne, als Gegengrund anführen, so ist dies denn doch nicht so schlimm, sowohl nach anderen Statistiken, als nach unseren eigenen Erfahrungen; wir kennen hier in Halle, ebenso wie Fehling früher in Basel, so gut wie keine Conjunctivitis traumatica, während bei der Kaltenbach'schen Methode, sowie bei der Sublimatbehandlung (Stratz) ziemlich häufig Reizungen vorkamen (siehe oben); und schliesslich hat noch nie eine Conjunctivitis traumatica, selbst wenn sie zur Verwechslung mit Blennorrhoe Veranlassung gab, Schaden angerichtet. Auch muss man sich fragen, warum Brisken gegen diese Behandlung der Augen auftritt und sie dann doch bei verdächtigen Fällen ausführt, obwohl er nicht weiss, ob ihm nicht manche Gonorrhoe der Mutter entgeht. Wir wissen doch jetzt nach den Untersuchungen von Wertheim (43), dass ein Weib als scheinbar geheilt angesehen wird und doch nach einem Jahr wieder ohne neue Infection an floridem Tripper erkranken kann, und er erklärt dies damit, dass die Schleimhaut sich an die eigene Gonorrhoe gewöhnt hat, und dass die Gonokokken, nachdem sie ein anderes Individuum — in einem Fall den Ehemann, in diesem das Kind —

Digitized by Google

passirt und dieses inficirt haben, nun wieder für ihren ursprünglichen Nährboden infectiös werden. Es giebt also Fälle, in denen die Gonorrhoe der Mutter als geheilt gilt, während sie es thatsächlich nicht ist. Und gerade diese Fälle sind dann für das Kind am gefährlichsten, und für diese ist das Credé'sche Verfahren das beste.

Als weiteren Nachtheil der Credé'schen Methode führt Keilmann die Schwierigkeit der Durchführung für Ungeübte, z. B. Hebammen an und meint, diese Umstände allein motiviren das Suchen nach neuen, besseren Methoden, die vor Allem der Aufgabe der Prophylaxe, ein gesundes Auge gesund zu erhalten, genügen.

Auch Haussmann behauptete, Credé's Verfahren erfordere mehr Fachkenntniss als sein eigenes, Schirmer hielt die Argentumbehandlung für zu complicirt, Egli Sinclair und Zehender (23) betonten in der Discussion über Horner's Vortrag die Unmöglichkeit, den Hebammen das Einträufeln zu überlassen und auch Valenta hält das Verfahren in den Händen der Hebammen für zu gefährlich.

Diese Einwürfe könnte man viel eher den anderen Verfahren machen. Ein sorgfältiges Auswaschen der Augen mit desinficirenden Flüssigkeiten ist doch für die Hebammen viel schwieriger durchzuführen als, wie Credé vorschreibt, einfach die Augenlider zu öffnen und einen Tropfen 2proc. Höllensteinlösung in den Bindehautsack fallen zu lassen; es brauchen nicht, wie Horner (23) meint, die Augenlider ektropionirt zu werden. In Anstalten ist ja vielleicht ein gewissenhaftes Desinficiren der Augen zu erreichen, aber, sowie die Hebammen nicht mehr unter Controlle sind, werden sie darin nachlässiger handeln, während dies bei der Credé'schen Methode gar nicht in Frage kommen könnte. Wie schwer ist es doch schon an sich, einer Frau, und noch dazu einer ungebildeten, die Desinfection überhaupt beizubringen; wie viel sieht man, dass Hebammen, mit denen wir ja in der Poliklinik täglich zu thun haben, auf Schritt und Tritt Fehler in der Asepsis machen. Und wenn noch dazu von Keilmann verlangt wird, dass die Hebammen sofort nach Geburt des Kopfes die Augen reinigen sollen, so ist dies in der Praxis einfach unmöglich, in den Anstalten sehr schwer. Dagegen kommt es, wie die Erfahrungen der hiesigen Klinik zeigen, bei der Argentumbehandlung gar nicht so genau auf den Zeitpunkt der Einträufelung an: die Hebamme nabelt ab, badet das Kind und tropft dann die Höllensteinlösung ein; und doch haben wir bessere

Digitized by Google

Resultate. Und wenn Keilmann als Entschuldigung für seinen Fall anführt, dass die prophylaktischen Maassregeln erst relativ spät vorgenommen werden konnten, so ist dies eben der Nachtheil sämmtlicher Methoden gegenüber der Credé'schen, dass sie, wenn nicht sofort post partum angewendet, untauglich sind. Ich stimme sehr wohl Keilmann bei, dass man die Maassregeln nicht allein nach dem Erfolge, sondern auch nach der allgemeinen Durchführbarkeit in der Praxis bestimmen muss; dass sein Verfahren aber einfacher und also leichter durchzuführen ist, muss ich entschieden bestreiten. Wohl mögen es die Dorpater Hebammen leicht erlernt haben, wohl mögen es die Hebammen in Breslau richtig ausgeführt haben, besonders unter seiner Aufsicht, aber ebenso schnell werden sie es in der Praxis wieder vergessen und nachlässiger ausführen. Auch betont ihm gegenüber Cohn, dass gerade beim Abwaschen der Lider oft erst recht die Kokken in die Bindehaut hineingewischt werden.

Eigenthümlich muthet es an, wenn Valenta (42) über das Credé'sche Verfahren sagt: „Bei einer so tief einschneidenden Maassregel darf man nicht an die besten und intelligentesten Schülerinnen denken, sondern an die schlechtesten mit ungefügen, hartschwieligen Händen. Man stelle sich nur vor die zitternde Hand der Hebamme vom Land, welche, von der Feldarbeit nach Hause kommend, plötzlich zu einer Entbindung gerufen wird etc.“ Und dann schlägt er ein einfacheres Verfahren vor, nämlich die Augen mit einer Lösung von Kal. permang. abzuwaschen und dann: „Indem man mit der linken Hand die Lidspalte vorsichtig öffnet, lässt gleichzeitig die rechte Hand durch Zusammendrücken des (mit der Kal. permang.-Lösung getränkten Watte-) Bäuschchens einen sanften Strahl der Lösung in das Auge rieseln. Diese Berieselung bei jedem Auge 3—4 Mal wiederholend, ist die antiseptische Reinigung vollkommen vollbracht.“ Es kann doch unmöglich sein Ernst sein, dass seine Hebamme mit hartschwieligen, zitternden Händen dies umständliche Verfahren überhaupt ausführen kann.

Viele Autoren schlagen vor, in verdächtigen Fällen solle die Hebamme Arg. nitr.-Lösung einträufeln. Abgesehen von den oben angeführten Gründen ist es dann aber schon besser, sie thut dies immer, weil sie auch darin mehr Uebung erhält. Ausserdem wird die Hebamme grosse Schwierigkeiten haben, zu entscheiden, ob ein Fall verdächtig ist oder nicht. Zugleich geben die betreffenden Autoren damit zu, dass die Hebamme dies Verfahren ausüben kann.

Digitized by Google

Auch Schröder (37) giebt ja in seinem Gutachten betreffs Credé's Methode selber zu, dass die Manipulation eine einfache sei, die auch von Hebammen zuverlässig und ohne dauernden Nachtheil für das kindliche Auge ausgeführt werden kann. Und Haab (17) sagt sehr richtig: „Eine Hebamme, die diese einfache Manipulation nicht richtig vorzunehmen verstände, sollte überhaupt ihr Amt aufzugeben gezwungen werden, weil ihre übrigen Functionen viel schwieriger und weiter tragende Eingriffe auf die Gesundheit der von ihr Behandelten haben".

Sollten etwa Eingriffe, wie Catheterisiren, Clystiren, Dammschutz, das Lösen der Arme und der Veit-Smellie'sche Handgriff, wozu doch die Hebammen wenigstens in den drei ersten Fällen, ziemlich häufig kommen, einfacher auszuführen und weniger gefährlich sein? Ja, in dringenden Fällen soll die Hebamme Wendungen ausführen und die Placenta manuell lösen; dies wird ja allerdings selten vorkommen, aber gerade deswegen haben die Hebammen auch gar keine Uebung darin, und diese Eingriffe gehören für sie deshalb zu den schwierigsten.

Ganz ohne jeden positiven Beweis wirft Keilmann ferner dem Credé'schen Verfahren vor, dass durch die Aetzung die Conjunctiva noch empfindlicher wird, indem sich nach der Aetzung ein traumatischer Catarrh entwickelt. Auch Küster betont, dass ein Conjunctivalcatarrh, welcher die constante (!) Folge der Argentumeinträufelung darstellt, die Conjunctiva für die secundäre Gonokokkeninfection in höherem Grade empfänglich mache, als es die nicht gereizte Cornea ist". Schon oben habe ich dagegen nachgewiesen, dass die sog. Secundärinfectionen bei der Credé'schen Methode keineswegs häufiger, sondern seltener geworden sind; und auch Cohn weist diese Behauptungen als durch nichts erwiesen zurück und führt an (8d), dass alsdann doch auch das prophylaktisch eingeträufelte Auge erkranken müsste. Es ist dies ein veralteter Standpunkt, den schon Pflüger (28) inne hatte, wenn er sagte, dass jedes Desinficiens, das auch nur vorübergehend die Cornea reizt und sie zu vermehrter Absonderung veranlasst, einen günstigen Nährboden für eine secundäre Infection schaffen muss. Wir dürfen aber nicht mit „Müssen" rechnen, sondern mit nackten Thatsachen.

Die soviel besprochenen Nachtheile des Credé'schen Verfahrens existiren also in Wirklichkeit nicht. Und gerade deshalb, weil das Credé'sche Verfahren bis jetzt in der grössten Frequenz,

Digitized by Google

und zwar ohne jeden Nachtheil, angewandt die besten Erfolge ergeben hat, während die anderen Methoden immer wieder geändert, wenn nicht ganz und gar fallen gelassen werden mussten, wüsste ich nicht, was einem obligatorischen Einführen desselben im Wege stehen sollte. In den Kliniken, wo man die Kinder jederzeit unter Kontrolle hat, mag man andere Mittel versuchen, aber solche für die Praxis zu empfehlen, ehe sie sich in einer grossen Anzahl von Beobachtungen bewährt haben, unterliegt schweren Bedenken. Interessant ist, wie Heim (20b) berichtet, dass in der Schweiz mehr als die Hälfte sämmtlicher Blennorrhoea-Kinder den bemittelten Klassen der Bevölkerung angehört, und dass ferner, obwohl auf dem Lande weniger derartige Erkrankungen vorkommen, als in der Stadt, doch die Zahl von Fällen mit ungünstigem Ausgange eine relativ grosse ist; ein Beweis, dass in der Privatpraxis und auf dem Lande noch mehr zum Schutze der Augen gethan werden muss.

Und wenn Schatz, (34) nachdem er auf 18 000 Geburten 0,5 Blennorrhoen und zwar 4,6 pro mille doppelseitige hatte, worunter sogar auf 172 20 pCt. Cornealgeschwüre vorkamen, bei 9 pCt. die Sehkraft dauernd geschwächt und bei 7 pCt. ganz oder fast vernichtet wurde, sich fragt, ob ein solcher Schaden es rechtfertigt, in jedes Auge Arg. nitr. einzuträufeln, so muss man dies entschieden bejahen. Denn in den Fällen, wo das Credé'sche Verfahren die Blennorrhoe nicht vermeiden konnte, ist bisher nie eine Cornealaffection oder sonstige schwere Störung aufgetreten.

Nun wird noch von Bayer (3) und Anderen erwogen, das obligatorische Einführen sei ein Eingriff in die persönliche Freiheit, und es könnten ausserdem beim Auftreten selbst leichter Katarrhe gehässige Anklagen entstehen. Es ist aber doch auch ein Einführen des Impfzwanges möglich gewesen, wobei man, falls die Reaction eintrat, noch viel eher von einem Krankmachen des Körpers reden konnte, und wobei doch viel mehr Eingriffe in die persönlichen Rechte gemacht werden, indem der Mensch mehrmals in seinem Leben geimpft wird. Und doch sind sich alle Aerzte darüber einig, dass das Impfgesetz nothwendig und heilbringend ist. Auch ein blennorrhoisch erkranktes Kind ist ja eine stete Gefahr für die Umgebung, und diese Gefahr lässt sich beträchtlich vermindern, wenn man nach der Geburt in jedes Auge einen Tropfen Höllensteinlösung bringt.

Dass gehässige Anklagen entstehen könnten, glaube ich nicht

Digitized by Google

recht; und wenn sie gemacht werden, nun so werden sie ebenso schnell abgewiesen. Auch halte ich es für viel peinlicher, in der Privatpraxis nur bei verdächtigen Fällen Arg. nitr. einzutropfen, indem man damit den Eltern zu verstehen giebt, dass sie nicht gesund seien. Und dies ist für die Hebammen natürlich noch viel schwieriger als für den Arzt und wird viel eher zu gehässigen Anklagen führen. Deswegen wird Schirmer's (34) Vorschlag, die Hebammen sollen, falls Fluor vorhanden ist, oder wenn ein früheres Kind Blennorrhoe hatte, zum Credé'schen Verfahren verpflichtet werden, sowie Galezowski's, (38) dass die Augen von beamteten Aerzten untersucht werden sollen, und dass die Eltern öffentlich auf die Gefahren der Ophthalmie aufmerksam gemacht werden sollen, wohl nie Eingang finden.

Schon am 27. Februar 1837 stellte der Abgeordnete Garcia Bianco (14) in der Sitzung der Cortes wegen massenhafter Erblindung infolge von Blennorrhoe den Antrag, zur Beschränkung des angeblich von Erkältungen abhängigen Uebels die Neugeborenen mit lauem Wasser zu taufen. Um dieselbe Zeit berief die sächsische Regierung (14) eine Kommission, um gegen die Zunahme dieses Leidens einzuschreiten. Nach Katz (14) wurden 1852 durch ministeriellen Erlass die Gerichtsärzte zur Belehrung und Ueberwachung der Hebammen aufgefordert und 1863 liess das Ministerium in Sachsen (14) eine „Belehrung der Hebammen, die Augenentzündung der Neugeborenen betreffend" drucken.

Adler (Wieden) (1) stellte am 11. Juni 1881 beim löblichen Stadtphysikat den Antrag, die Hebammen zu verpflichten, mit 2 proc. Karbolsäure die Scheide der Gebärenden zu irrigiren und die Augen der Neugeborenen auszuwaschen.

So machte sich also schon vor Credé und vor der Erkenntniss von der Ursache der Blennorrhoe die Nothwendigkeit immer dringlicher geltend, gegen diese Erkrankung der Neugeborenen auf gesetzlichem Wege vorzugehen; und als dann Credé mit seinem neuen Verfahren hervortrat, wurde dieses aufs freudigste begrüsst, sodass am 31. Januar 1883 die königl. kaiserl. niederösterreichische Statthalterei (5) durch Erlass bestimmte, dass in allen Gebär- und Findelanstalten ihres Gebietes das Credé'sche Verfahren zur Anwendung kommen sollte.

In Deutschland ist es dagegen leider noch nicht zu einer Gesetzesbestimmung hierüber gekommen, sondern es sind bisher nur in Gesellschaften und Vereinen Anträge gestellt und gutachtliche

Digitized by Google

Aeusserungen angefertigt worden, ohne jedoch von Erfolg gekrönt zu sein.

So stellte Jany (28) in Breslau am 29. Februar 1884 im Anschluss an den Vortrag von Magnus den Antrag, eine Kommission zur Aufstellung eines Regulativs für das Verhalten der Hebammen bei Blennorrhoea neonatorum betreffs der Prophylaxe aufzustellen, worin er auch die Credé'sche Methode eingeführt wissen will. Leider hat Schröder (37) 1886 in seiner gutachtlichen Aeusserung der Königl. wissenschaftlichen Deputation für das Medicinalwesen, trotzdem er das Credé'sche Verfahren als das beste bisher bestehende anerkennt, abgerathen, dasselbe obligatorisch einzuführen:

1. in Anstalten, weil dadurch weitere Erfahrungen über andere Methoden ausgeschlossen würden,

2. in der Hebammenpraxis, weil die Blennorrhoe daselbst nicht so häufig vorkomme, und weil es fast ausnahmslos vereinzelte Fälle seien. Gefährlich sei auch die Verwechselung der Argentumreizung mit echter Blennorrhoe.

Grossmann (16) stellte auf dem X. internationalen medicinischen Kongress 1890 den Antrag: Jeder Hebamme muss 1. die Symptome und Verhütung der Blennorrhoe gelehrt werden; 2. jede Blennorrhoe ist sofort dem Arzt anzuzeigen; 3. Zuwiderhandelnde sind straffällig; drei Sätze, welche längst in den Lehrbüchern und Instruktionen der Hebammen enthalten sind.

Ja Cohn stimmt in der Discussion über Keilmann's Vortrag dafür, dass die Methode wie die Zwangsimpfung eingeführt werde. In Havre wird nach seinem Bericht schon seit Jahren allen Personen, die ein Kind anmelden, auf der Mairie eine Belehrung von Brière mitgegeben; Fienzal hat sogar vorgeschlagen, schon bei der Eheschliessung den Eltern ein Avis aux parents betreffs der Blennorrhoe einzuhändigen. Hierauf erwähnt Cohn noch die im Breslauer Amtsblatt vom 7. November 1884 erschienene Polizeiverordnung für die Provinz Schlesien, „dass jeder Fall von eitriger Augenentzündung der Neugeborenen ohne Verzug dem zuständigen Physikus schriftlich oder mündlich anzuzeigen ist", giebt jedoch zu, dass diese Verordnung wenig wirksam sei. Er beantragt deshalb, eine Kommission zu wählen, welche die Vorschläge auszuarbeiten hat, durch welche wir sonst noch die Blennorrhoe verhüten können.

Zum Beweis, dass ein energisches Vorgehen gegen die Ophthal-

Digitized by Google

moblennorrhoe nöthig ist, führt uns Silex (39) vor, dass in den Augenkliniken von den guten Resultaten, wie sie in den Gebär-Anstalten gerühmt werden, nichts zu sehen ist; es kamen in den 80er und 90er Jahren ebenso wie in dem willkürlich von ihm gewählten Jahre 1878 auf 1000 Kranke 11 Kinder mit Ophthalmia neonatorum. Es muss also, falls die Blennorrhoe ausgerottet werden oder doch wenigstens nur noch als seltene Erkrankung auftreten soll, ein Verfahren obligatorisch eingeführt werden.

Fasse ich noch einmal kurz zusammen, so sind die Statistiken nur schwer zu verwerthen, da besonders früher die spezifischen Erkrankungen nicht von den unschuldigen Conjunctivitiden getrennt wurden, eine Unterscheidung, die auch jetzt noch mühsam ist, da die bakteriologische Untersuchung uns nicht immer eine sichere Handhabe geben wird.

Am besten ist noch die Statistik der nach Credé behandelten Kinder zu verwerthen, da sie über die grössten Zahlen verfügt.

Nach diesen Tabellen ist bis jetzt das Credé'sche Verfahren immer noch das sicherste zur Vermeidung der Blennorrhoe, gerade so wie sich das Argentum bei ausgebrochener Blennorrhoe am meisten bewährt hat und auch sonst den Gonokokken gegenüber sich als wirksamer erwiesen hat als die übrigen Desinfektionsmittel in den üblichen Konzentrationen.

Da gegenwärtig die prophylactischen Scheidenausspülungen, mit welchen die meisten der abändernden Methoden eng verbunden waren, wegfallen, so ist das Arg. nitr. noch mehr als bisher unser zuverlässigstes Mittel.

Die sog. Primärinfection wird intra partum erworben.

Die Secundärinfection, in der von Keilmann angenommenen Häufigkeit, ist bis jetzt nicht sicher nachgewiesen, vielmehr werden wohl die meisten sog. Secundärinfectionen primär entstanden sein und sich nur durch ein lang dauerndes Incubationsstadium kennzeichnen. Dafür spricht auch der leichtere Grad dieser Erkrankungen. Dass schliesslich auch Secundärinfectionen auftreten können, ist nicht zu bestreiten.

Nachtheile des Credé'schen Verfahrens sind nicht vorhanden, denn die so viel genannten Cornealaffectionen sind darnach noch nie beobachtet, und auch die Reizerscheinungen sind bei weitem nicht so häufig, als behauptet wird, ja sie sind bei anderen Methoden zuweilen noch häufiger.

Digitized by Google

Die Einträufelung mit Sol. Argent. nitr. macht in keiner Weise das Auge für spätere Infection empfänglicher.

Die Credé'sche Methode ist für Hebammen leichter zu erlernen und in der Praxis leichter von denselben auszuführen, als die anderen Methoden.

Einem obligatorischen Einführen des Argent. nitr. in die Praxis steht demnach nichts im Wege. Im Gegentheil ist eine facultative Einführung schwieriger zu handhaben; da wird es viel mehr zu Gehässigkeiten kommen, und da kann man viel eher von Eingriffen in die persönliche Freiheit reden.

Natürlich müsste, falls die Hebammen zu diesem Verfahren gezwungen werden, zugleich bestimmt werden, dass die Hebammen jeden Fall von eitriger Conjunctivitis dem Arzt zur Kenntniss bringen; dann wird auch Schröder's Bedenken fallen, dass die Verwechselung der Blennorhoe mit einer artificiellen Conjunctivitis unheilvoll werden könne.

Literatur.

1. Adler, Ueber die Nothwendigkeit neuer Maassregeln gegen die Blennorrhoea neonat. als einer der häufigsten Ursachen der Blindheit. Wiener med. Presse. 1883. S. 205.
2a. Ahlfeld, Die Verhütung der infectiösen Augenerkrankungen in der ersten Lebenswoche. Zeitschr. f. Geb. u. Gyn. XIV. S. 435.
2b. Derselbe, Berichte über die Vorgänge in der geburtshülfl. Klinik und Poliklinik zu Marburg während der Zeit vom 1. April 1887 bis 31. März 1888. Deutsche med. Wochenschr. 1888.
3. Bayer, Ueber Credé's Verfahren zur Verhütung der Augenentzündung bei Neugeborenen. Arch. f. Gyn. XIX. S. 258.
4. Brisken, Zur Prophylaxis der Ophthalmoblennorrhoea neonatorum. München. med. Wochenschr. 1892. No. 5.
5. Bröse, Die Verhütung der Augenentzündung der Neugeborenen. Ztschr. f. Geb. u. Gyn. X. S. 167.
6. Buchholz, Ueber ein Lustrum klinischer Geburtshülfe. Dissertation. Dorpat 1893.
6a. Bumm, Der Mikroorganismus der gonorrh. Schleimhauterkrankg. 1885.
7. Caro, Zur Prophylaxe der Blennorrhoea neonatorum. Dissert. Königsberg 1887.
8a. Cohn, Discussion zu Keilmann's Vortrag.
8b. Derselbe, Ueber die Ophthalmoblennorrhoe der Neugeborenen. Centralblatt f. Gyn. 1886. S. 769.

Digitized by Google

8c. Derselbe, Ueber die Blennorrhoea neonatorum. Zeitschr. f. Geb. u. Gyn. XIII.
8d. Derselbe, Zur Verhütung der Augeneiterung der Neugeborenen. Centralbl. f. prakt. Augenheilk. April u. März 1895.
9a. Credé, Die Verhütung der Augenentzündung der Neugeborenen. Arch. f. Gyn. XVII. S. 50.
9b. Derselbe, Dasselbe. Ebend. XVIII. S. 367.
9c. Derselbe, Dasselbe. Ebend. XXI. S. 179.
10. Dethlefsen, Ueber das Credé'sche Verfahren zur Verhütung der Blennorrhoea neonatorum und die Einführung desselben in die Privatpraxis. Dissertation. Kiel 1885.
11. v. Erdberg, Zur Prophylaxe der Blennorrhoea neonatorum am Kreissbett. Dissertation. Dorpat 1892.
12. Feis, Ein Fall in utero erworbener Blennorrhoea neonatorum gonorrhoica. Centralbl. f. Gyn. 1892. S. 873.
13. Finger, Ghon u. Schlagenhaufer, Beiträge zur Biologie des Gonococcus und zur pathologischen Anatomie des gonorrhoischen Processes. Arch. f. Dermat. u. Syphil. XXVIII. S. 287.
14. Fleischhauer, Die Beziehungen der Vaginalkatarrhe zur Ophthalmoblennorrhoea neonatorum und deren Prophylaxe. Dissert. Halle 1884.
15. Gräfe, Ueber caustische und antiseptische Behandlung der Conjunctivalentzündungen mit besonderer Berücksichtigung der Blennorrhoea neonatorum. Volkmann's Sammlg. klin. Vortr. No. 192. 1881.
16. Grossmann, Blennorrhoea neonatorum und ihre Verhütung. Verhandl. des X. internat. med. Congresses. 1890.
17. Haab, Ueber Aetiologie und Prophylaxe der Ophthalmoblennorrhoe Neugeborener. Correspondenzbl. f. Schweiz. Aerzte. 1895.
18. Haidlen, Zur Frage der Augenentzündung Neugeborener. Centralbl. f. Gyn. 1883. S. 729.
19a. Haussmann, Zur prophylaktischen Behandlung der während der Geburt eintretenden Infection der Augen des Kindes. Centralbl. f. Gyn. 1881. S. 76.
19b. Derselbe, Ueber die prophylaktische Beseitigung der während der Geburt sich ereignenden Infectionen des Kindes. Deutsche med. Wochenschrift. 1879. S. 450.
20. v. Hecker, Ueber Blepharoblennorrhoea neonatorum. Arch. f. Gyn. XX. S. 386.
20b. Heim, Die Blennorrhoea neonatorum und deren Verhütung in der Schweiz. Dissertation. Bern 1895.
21. v. Hofmann, Lehrb. d. gerichtl. Med. V. Aufl. S. 144.
22. Hofmeier, Jahresber. des geburtsh., gynäkol. Instituts der Universität Würzburg für das Jahr 1889. Münch. med. Wochenschr. 1890. S. 115.
23. Horner, Ueber die Prophylaxis der Blennorrhoea neonatorum. Correspondenzbl. f. Schweiz. Aerzte. 1882.
24. Kaltenbach, Prophylaxis der Ophthalmoblennorrhoea neonatorum. Centralblatt f. Gyn. 1886. S. 457.
25. Keilmann, Erfahrungen über die Verhütung der Blennorrhoea neonatorum. Schles. Gesellsch. f. vaterl. Cultur. 25. 1. 1895.

Digitized by Google

26. Korn, Ueber die Verhütung der Augenentzündung der Neugeborenen. Arch. f. Gyn. XXXI. S. 240.
27. Lesser, Lehrb. d. Geschlechtskrankheiten. V. Aufl.
28. Magnus, Ueber die Verhütung der Blennorrhoea neonatorum und der sich daraus entwickelnden Blindheit. Schles. Gesellsch. f. vaterl. Cultur. 1884. S. 56.
29. Mermann, Vierter Bericht über 200 Geburten ohne innere Desinfection. Centralbl. f. Gyn. 1892. S. 210.
30. Nebel, Zur Prophylaxe der Ophthalmoblennorrhoea neonatorum. Ztschr. f. Geb. u. Gyn. XIV. S. 185.
31. Neisser, Ueber die Bedeutung der Gonokokken für Diagnose und Therapie. Verhandl. d. deutsch. dermat. Gesellsch. Prag 1889.
32. Olshausen, Zur Prophylaxe der Conjunctivalblennorrhoe Neugeborener. Centralbl. f. Gyn. 1881. S. 33.
33. Schäffer, Ueber die Bedeutung der Silbersalze für die Therapie der Gonorrhoe. Münch. med. Wochenschr. 1895. No. 28 u. 29.
34. Schatz, Die Blennorrhoea neonatorum im Grossherzogthum Mecklenburg-Schwerin. Deutsche med. Wochenschr. 1884. No. 1.
35. Schirmer, G., Die Augenentzündung der Neugeborenen. Centralbl. f. Gyn. 1882. S. 209.
36. Schirmer, J., Geschichtliche Entwicklung der Anschauungen über Aetiologie, Therapie und Prophylaxe der Blennorrhoea neonatorum. Dissertation. Greifswald 1889.
37. Schröder, Gutachtliche Aeusserung der Kgl. wissenschaftl. Deputation für das Medicinalwesen über die prophylaktische Behandlung der Augenentzündung Neugeborener. Vierteljahrsschr. f. gerichtl. Med. N. F. XLIV.
38. Schultheis, Zur Prophylaxe der Ophthalmoblennorrhoe. Dissertation. Greifswald 1895.
39. Silex, Statistisches über die Blennorrhoe der Neugeborenen. Zeitschr. f. Geb. u. Gyn. XXXI. S. 156.
40. Stratz, Sublimat als Prophylacticum bei Blennorrhoea neonatorum. Centralbl. f. Gyn. 1885. S. 257.
41. Uppenkamp, Zur Aetiologie und Prophylaxe der Ophthalmoblennorrhoea neonatorum. Dissertation. Berlin 1885.
42. Valenta, Beiträge zur Prophylaxe der Ophthalmoblennorrhoea neonatorum. Wiener klin. Wochenschr. 1890. S. 671.
43. Wertheim, Zur Frage der Recidive und Uebertragbarkeit der Gonorrhoe. Wiener klin. Wochenschr. 1894. No. 24.

Digitized by Google

Aus dem pathologischen Institut in Marburg.

Ueber das Fibrosarcoma ovarii mucocellulare (carcinomatodes).

Von

Dr. **Friedrich Krukenberg.**

(Mit 5 Abbildungen auf Tafel V u. VI und 2 Abbildungen im Text.)

Die Veranlassung zu der vorliegenden Arbeit gab ein Fall von doppelseitiger maligner, grösstentheils solider Eierstocksgeschwulst bei einer jugendlichen Patientin, welche im Winter 1893/94 nach mehrwöchentlicher Behandlung in der hiesigen medicinischen Klinik starb. Der Fall bot sowohl in klinischer, als ganz besonders in pathologisch-anatomischer Beziehung so viel Interesse, dass eine genaue Untersuchung und Veröffentlichung gerechtfertigt erschien. Da die Kenntniss der soliden malignen Eierstocksgeschwülste noch in vieler Beziehung mangelhaft ist, so bot sich hier eine erwünschte Gelegenheit, eine Anzahl ähnlicher Tumoren der Sammlung des hiesigen pathologischen Instituts einer genauen Untersuchung zu unterwerfen, deren Resultat weiter unten im Zusammenhang mitgetheilt werden soll.

Fall I.

Für die Ueberlassung der Krankengeschichte bin ich Herrn Geheimrath Mannkopff zu besonderem Danke verpflichtet.

Marie M., 26 Jahre alt, Dienstmädchen aus Künzell, Kreis Fulda, 0para. Aufnahme am 12. 1. 1894.

Eltern und Geschwister der Patientin sind gesund. Sie selbst hat, abgesehen von einem Scharlach, schwere Erkrankungen nicht durchgemacht. Menses traten im 18. Jahre ein und waren immer regelmässig. Letzte Periode vor 8 Tagen. Die jetzige Krankheit begann

Digitized by Google

ganz allmählich unter den Erscheinungen allgemeiner Mattigkeit. Nachts bemerkte Patientin, dass sie auf der linken Seite wegen stechender Schmerzen in der Brust nicht liegen konnte. In der Zeit vom 1. bis 15. Dezember traten ab und zu leichte Fiebererscheinungen auf. Am 15. Dezember wurde wegen starker Athemnoth ein Arzt zu Rathe gezogen, der damals schon beiderseits ein mässiges Pleuraexsudat feststellte. Noch vor Weihnachten wurde von demselben Arzte im Abdomen ein aus dem Becken aufsteigender Tumor beobachtet. Der Appetit war seit Beginn der Krankheit schlecht. Das Körpergewicht hatte erheblich abgenommen. Da die Athembeschwerden sich Anfang Januar sehr steigerten, wurde Patientin am 12. 1. 1894 in die hiesige medicinische Klinik aufgenommen.

Status praesens: Knochenbau ziemlich kräftig. Panniculus adiposus und Musculatur schwach. Hautfarbe etwas blass. Keine Exantheme. Keine Oedeme. Inguinaldrüsen beiderseits ziemlich stark geschwollen. Supraclaviculardrüsen eben fühlbar. Keine Axillar- und Cubitaldrüsen. Das Nervensystem ist intact.

Der Thorax ist in den unteren Partieen ziemlich breit. Tiefendurchmesser sehr gross. Die linke Seite ist im Ganzen etwas umfangreicher, dehnt sich aber bei der Athmung schlechter aus als die rechte. Athmung sehr beschleunigt (36) und mühsam. Lungengrenzen in schräger Lage bestimmt:

vorn rechts am oberen Rand der V. Rippe,
„ links „ „ „ „ III. „
hinten rechts am Ansatz der IX. „

Hinten links verläuft die Dämpfung vom Ansatz der IX. Rippe bis zur Achsel und von da nach vorn bis zur Höhe der III. Rippe. Bei Rückenlage verschwindet vorn die rechtsseitige Dämpfung.

Fremitus pectoralis rechts im Bereiche der Dämpfung abgeschwächt, links gar nicht zu fühlen.

Athmungsgeräuch rechts vorn und hinten oberhalb der Dämpfung rauh und verschärft, unterhalb derselben fehlt es, links oberhalb der Dämpfung vesiculär, unterhalb hinten leicht bronchial, vorn unbestimmt.

Herztöne rein. Puls von mittlerer Spannung und Höhe. Frequenz 128.

Abdomen ziemlich breit und gleichmässig vorgewölbt. Die Percussion ergiebt in der Linea alba eine Dämpfung, welche von der Symphyse bis 3 Finger breit unter den Nabel reicht. Auch in den seitlichen Theilen ist der Schall etwas verkürzt. Undulation ist nicht nachweisbar. Ueber der Symphyse fühlt man etwas nach rechts von der Mittellinie einen faustgrossen Tumor, der auf Druck nicht schmerzhaft ist. Seine Oberfläche scheint etwas uneben zu sein. Der Leberrand steht in der Mammillarlinie 1 Finger breit unter dem Rippenbogen, in der Medianlinie 3 Finger breit über dem Nabel. Bei der inneren Untersuchung zeigt sich, dass die Vagina und der Douglas'sche Raum etwas nach unten vorgewölbt sind. Doch ist der erwähnte Tumor von hier aus nicht zu fühlen.

Weiterer Verlauf: Aus diagnostischen Gründen wurde einige Tage nach der Aufnahme eine Probepunction der linken Pleurahöhle vorgenommen. Bei derselben wurde etwas trübe gelblichbraun gefärbte Flüssigkeit entleert, welche zahlreiche rothe und weisse Blutkörperchen, ausserdem stark verfettete endothelartige Zellen enthielt. Da das linksseitige Pleuraexsudat und damit die Athembeschwerden zunahmen, wurde es am 18. 1. punctirt. Es wurden 2100 cbcm einer braungelben

Digitized by Google

Flüssigkeit abgelassen. In ihr fanden sich ausser weissen und rothen Blutkörperchen verfettete epithelartige Zellen, welche durch Fibrinfäden zu grösseren Klumpen zusammengeballt waren. Specifisches Gewicht der Flüssigkeit 1019.

Um dieselbe Zeit wurden in der Achselhöhle beiderseits etwa bohnengrosse mittelweiche Drüsen konstatirt. Auch die Schwellung der Jugulardrüsen hatte zugenommen. Dieselben waren hart und auf Druck empfindlich.

Die Besserung im Befinden der Patientin nach der Punction war nur von kurzer Dauer, da sich das Exsudat rasch wieder ansammelte, sodass schon am 31. Januar eine zweite Punction der linken Pleurahöhle nothwendig wurde. Auch im Abdomen liess sich jetzt freie Flüssigkeit nachweisen. Am 5. Februar war der Umfang des Leibes 92 cm. Die Beine waren oedematös geschwollen, ebenso auch die grossen Labien.

Da auch in der rechten Pleurahöhle das Exsudat im Steigen war, wurde am 7. Februar eine Punction derselben vorgenommen. Menge der Flüssigkeit 1980 g, specifisches Gewicht 1016. Farbe bräunlich. In derselben schwammen 3 etwa bohnengrosse Gewebstheile von weicher Konsistenz. Eins derselben wurde in Flemming'scher Lösung gehärtet und später geschnitten. S. unten.)

Am 12. Februar Punction des Ascites. Menge 4 l. Farbe milchigtrübe. Specifisches Gewicht 1016. Es wurden in ihm mikroskopisch zahlreiche stark verfettete epithelähnliche Zellen, ferner rothe und weisse Blutkörperchen gefunden.

Am 14. Februar zweite Punction der rechten Pleurahöhle. Menge 2270 g. Specifisches Gewicht 1018. Farbe dunkelroth, durch reichlichen Gehalt an rothen Blutkörperchen bedingt. Am 17. Februar wurde wegen steigender Athemnoth auch das linksseitige Pleuraexsudat abgelassen, das ebenfalls sehr bluthaltig war. Menge 2200 ccm. Specifisches Gewicht 1016.

Das Allgemeinbefinden und der Kräftezustand hatten in der letzten Zeit erheblich gelitten. Die Zwischenräume zwischen den einzelnen, zur wenigstens zeitweiligen Erleichterung der Kranken nothwendigen Punktionen waren immer kürzer geworden. Die Kranke war schliesslich auf's Aeusserste erschöpft. Am 24. Februar 6 Uhr Abends Entleerung des beinahe weiss gefärbten Ascites. Menge 3710. Specifisches Gewicht 1016. Am 25. Februar Mittags 1 Uhr trat unter den Zeichen zunehmender Herzschwäche der Exitus ein.

Klinische Diagnose: Maligne Neubildungen der Ovarien mit Metastasen des Peritoneum und der Pleura.

Section am 26. Februar, Morgens 11 Uhr (Prof. Marchand).

Ziemlich grosse, weibliche, stark abgemagerte Leiche. Rechte untere Extremität gleichmässig geschwollen, linke nur in den abhängigen Partieen in geringem Grade. Deutlicher ist das Oedem in den abhängigen Theilen des Rückens und der Lenden. Grosse Schamlippen, besonders die rechte, oedematös. Rechts unter der Spitze der Scapula eine frische Punctionsöffnung, eine andere bereits verklebte an der gleichen Stelle links. Abdomen ziemlich aufgetrieben und prall gespannt. Mammae wenig umfangreich. Die Haut im Grossen und Ganzen blass, nur im Gesicht sehr stark blauroth, namentlich an den Lippen und den beiden Ohren. Auch die Conjunctiven sind cyanotisch gefärbt. Venen am Hals stark gefüllt. Aus den durchschnittenen

Digitized by Google

kleinen Hautvenen entleert sich dünnflüssiges Blut. Unterhautfett am Rumpfe sehr spärlich, überall oedematös durchtränkt.

Bei Eröffnung des Abdomens entleert sich sofort reichliche milchiggetrübte Flüssigkeit von schwach gelblicher Farbe. Menge 8—900 g. (Specifisches Gewicht 1017.) Die Leber reicht sehr weit nach abwärts, sodass der rechte Lappen in der Mammillarlinie den Rippenbogen um 11 cm überragt. Der linke Lappen liegt ebenfalls weit vor. Er reicht in der Mittellinie bis 12 cm unterhalb der Basis des Processus xiphoideus, nach links über die linke Mammillarlinie, die Intercostalräume sind ganz verstrichen, z. Th. sogar vorgewölbt. Zwerchfellstand links und rechts zwischen VII. und VIII. Rippe. Convexität nach der Bauchhöhle.

Die rechte Pleurahöhle enthält sehr reichlich dunkelröthlich gefärbte Flüssigkeit, welche sofort nach dem Oeffnen hervorquillt, ebenso auch die linke, doch ist hier die Flüssigkeit erheblich dunkler in den tieferen Schichten fast rein blutig. Links ist die Flüssigkeit nicht frei beweglich, sondern zwischen weicheren Verklebungen und Adhäsionen eingeschlossen. Rechte Lunge sehr stark nach aufwärts gedrängt, linke zurückgesunken.

Der Herzbeutel liegt in der ganzen Ausdehnung frei vor. Er enthält ebenfalls sehr reichlich Flüssigkeit, im ganzen etwa $^1/_4$ l. Dieselbe ist gelblich gefärbt und enthält zahlreiche weisse Flocken. Das Herz ist klein, an der Oberfläche grösstentheilt blass und ziemlich fettarm. Der pericardiale Ueberzug ist fast überall, namentlich an der Vorderfläche weisslich getrübt und etwas rauh. An der Basis der Pulmonalis sitzt eine sehr lockere Masse von fast gallertartiger Beschaffenheit und röthlicher Farbe. Aehnliche gelatinöse Verdickungen finden sich auch an der ganzen Aorta innerhalb des Pericardium. Man erkennt darin bei genauerem Zusehen kleine weisse Pünktchen. Oberfläche des Herzens glatt, Muskulatur fast röthlichbrauu. Klappen und Endocard ohne Veränderung. Nur an den Aortenklappen, besonders an einer derselben, eine stärkere Verdickung der Noduli und der Umgebung. Aorta an der Basis 5 cm.

Linke Lunge in grösster Ausdehnung mit der Pleura costalis und Zwerchfell zusammenhängend. Zwischen beiden faserige, blutige, weichere Massen grösstentheils von fibrinöser Beschaffenheit. Die bindegewebigen Membranen und Adhäsionen sind stark oedematös. An der Innenfläche der Pleura costalis sieht man zahlreiche weisse z. Th. zusammenfliessende Knötchen. Lunge klein, ziemlich weich, lufthaltig, nur wenig oedematös. Das Parenchym ist sehr blass und enthält zahlreiche kleine undeutlich abgegrenzte Knötchen.

Rechte Lunge ebenfalls klein. Die vorderen Partien des oberen und mittleren Lappens fühlen sich derb an. Pleura pulmonalis ziemlich rauh und an vielen Stellen, besonders am unteren Lappen mit weissen Knötchen besetzt. Ausserdem zeigt sich an der Grenze der Läppchen eine deutliche Infiltration der Lymphbahnen mit Geschwulstmasse. Parenchym der Lunge ähnlich wie links. Die derberen Stellen vorne luftleer, oedematös. Die Pleura costalis dextra ist mit zahlreichen Knötchen besetzt, die nach abwärts an Grösse zunehmen. Aehnliche Knötchen auf dem Zwerchfell.

Das Peritoneum parietale ist besonders an den unteren Theilen der Bauchwand und namentlich an der Unterseite des Zwerchfelles mit

Digitized by Google

weissen Geschwulstknötchen besetzt. Aehnliche, jedoch sehr reichlich vascularisirte Knötchen finden sich am Mesenterium, sowie namentlich auch an der Oberfläche des Magens, besonders in der Gegend der kleinen Curvatur. Ausserdem ist die Wand des Magens von einem vielfach verästelten Netz gelblichweisser Stränge durchzogen, aus denen beim Anschneiden eine rahmartige Masse hervorquillt. Die Oberfläche des Darmes ist zwar stellenweise stärker vascularisirt, doch grösstentheils glatt.

Milz klein, 12 cm lang, Oberfläche glatt, Pulpa fleckig geröthet. Die Magenschleimhaut hat ziemlich schmutzigrothe Farbe. Pancreas gross, sehr derb, stark gelappt. Das Bindegewebe zwischen den einzelnen Läppchen fest, aber ohne deutliche Geschwulstmasse.

Leber 26 cm breit, rechter Lappen 17, linker 13 cm hoch. Oberfläche ist eigenthümlich beschaffen, indem zahlreiche etwas vertiefte und gleichzeitig dunkler, meist bräunlichroth gefärbte Partien mit etwas helleren abwechseln. In den letzteren ist die acinöse Zeichnung deutlich, in den ersteren verwaschen. Ausserdem verlaufen über die Oberfläche zahlreiche verästelte Lymphgefässe, welche z. Th. mit lymphatischer Flüssigkeit gefüllt sind. Diese Lymphbahnen kommen von der hinteren Fläche her. Ausserdem sind auch auf Durchschnitten an vielen Stellen, besonders im portalen Bindegewebe des Hilus dicke gelblichweisse Lymphstränge sichtbar, welche mit schmieriger gelblichweisser Masse gefüllt sind und sich längs des grösseren Pfortaderstammes auch in die Leber hinein fortsetzen. Auch auf dem Durchschnitt zeigt das Leberparenchym ein verschiedenes Aussehen. An den dunkler gefärbten Stellen sind die Läppchen undeutlicher dunkelroth, an den helleren deutlich mit dunklerem Centrum.

Beide Ovarien sind in umfangreiche Geschwülste von eiförmiger Gestalt umgewandelt. Das rechte ist ungefähr 12 cm lang und 7—8 cm breit, das linke 10 cm lang, 6 cm breit. Die Oberfläche ist grösstentheils glatt, am linken etwas höckerig, indem hier einige derbe rundliche Vorsprünge an der Oberfläche hervorragen. Dazwischen einige derbe Einziehungen von älteren Follikelnarben. Ausserdem befinden sich an beiden, namentlich am linken an der Oberfläche ziemlich zahlreiche durchscheinende kleine Cystchen von Senfkorn- bis Erbsengrösse vom Aussehen cystischer Follikel.

Der Tumor des rechten Ovarium ist grösstentheils solide. Er besteht auf dem Durchschnitt aus einer theilweise durchscheinenden blassröthlichen ödematösen Substanz, welche von einer derberen etwas mehr weisslichen, aus kleineren Knötchen zusammenfliessenden Masse, die sich nach der Oberfläche hin verdichtet, durchzogen wird. Im peripheren Theile sind zwei grössere rundliche Cysten mit glatter Oberfläche gelegen.

Der Tumor des linken Ovarium ist zum grossen Theile von einer Cyste eingenommen, welche an einzelnen Stellen der Oberfläche aufgelagerte, ganz leicht höckerige Massen erkennen lässt. Die Eröffnung der Cyste wurde erst, nachdem das Präparat über ein Jahr in Alkohol gelegen hatte, vorgenommen. Sie enthielt eine hellgelbe Flüssigkeit, in der geronnene Massen suspendirt waren, welche die glatte Innenfläche bedeckten. Die Wandung ist in der Nähe der Tube über 1 cm, an der gegenüberliegenden Seite etwa 3 mm stark. Die Structur ist makroskopisch ziemlich ebenso, wie die der rechts-

Digitized by Google

seitigen Geschwulst. An einzelnen Stellen ist das Gewebe etwas locker und hie und da von schlitzförmigen Spalten durchsetzt. Die innerste nach dem Lumen zu gelegene Schicht wird durch eine etwa 1 mm dicke derbere Bindegewebslage gebildet, welche sich von dem eigentlichen Tumorgewebe deutlich abhebt.

Die Tuben sind stark geschwollen, die linke mehr als die rechte. Beide sind durchzogen von einer grossen Masse gelblicher, sich verästelnder Streifen, welche auf die Ligamenta lata übergehen. Offenbar handelt es sich um mit Geschwulstmasse gefüllte Lymphgefässe.

In der Excavatio rectouterina und vesicouterina finden sich sehr dicke, eigenthümlich stark vaskularisirte Pseudomembranen mit Gefässen, welche in radiärer Richtung zu einer in der Tiefe des Douglas'schen Raumes gelegenen umfangreichen, dicken, weichen, gelben Masse verlaufen.

Die Mesenterialdrüsen sind grösstentheils geschwollen und hart. Auf dem Durchschnitt zeigen sie, namentlich an der Peripherie, intensiv weissgelbe Färbung. Die Substanz der Drüsen ist augenscheinlich mit Geschwulstmasse infiltrirt. Ein Theil der Chylusgefässe an der Mesenterialinsertion des Jejunum ist in weissliche, etwas derbere variköse Stränge umgewandelt. Das grosse Netz ist stark verdickt und zusammengeschrumpft. Auf Durchschnitten sieht man in der Substanz desselben zahlreiche undeutlich abgegrenzte Geschwulstinfiltrate.

Die Section des Gehirns konnte nicht vorgenommen werden.

Anatomische Diagnose: Tumores maligni ovariorum (Carcinoma fibrosum?) Peritonitis carcinomatosa; Ascites adiposus. Infiltratio carcinomatosa vasorum lymphaticorum peritonei, ligamenti lati, tubae, ventriculi, hepatis, mesenterii, vasorum lymphaticorum retroperitonealium, glandularum mesenterii. Peritonitis carcinomatosa. Infiltratio vasorum lymphaticorum pleurae pulmonum, pericardii. Pleuritis exsudativa duplex carcinomatosa partim haemorrhagica. Compressio et oedema pulmonum. Pericarditis fibrino-serosa. Infiltratio glandularum bronchialium, axillarium.

Wir haben es in dem vorliegenden Falle mit malignen, grösstentheils soliden Eierstocksgeschwülsten zu thun. Von denselben ist es secundär in den verschiedensten Theilen des Körpers zu einer sehr ausgedehnten Infiltration der Lymphbahnen mit Geschwulstmasse gekommen.

An der Pleura und dem Peritoneum treten die Metastasen ausserdem in Form kleiner Knötchen und weicherer Massen auf, welche zum Theil stark zerfallen und in die Flüssigkeit gelangt sind.

Eine durch Herrn Prof. Marchand vorgenommene mehrmalige Untersuchung der durch die Punction entleerten Gewebs-

Digitized by Google

flocken ergab ein sehr eigenthümliches Verhalten, welches eine bestimmte Diagnose der Geschwulst nicht gestattete.

Die Flocken enthielten sehr verschiedene Zellformen, theils grosse, stark gequollene, mit einander zusammenhängende Zellen, welche zum Theil grosse helle Vakuolen einschlossen und am meisten das Aussehen von epithelialen Zellen hatten. Bei Zusatz von Jodlösung zeigte ein Theil der Zellen starke Glykogenfärbung. Zwischen diesen grossen Zellen lagen kleinere, theils rundliche oder cylindrische, theils abgeplattete spindelförmige Zellen, welche mehr an sarkomatöse oder endotheliale Elemente erinnerten. Doch schienen stellenweise auch Uebergänge zwischen beiden Zellformen vorzukommen, so dass die epitheliale Natur der grösseren gequollenen Zellen wieder zweifelhaft erschien.

Eine besonders bemerkenswerthe und in klinischer Beziehung wichtige Erscheinung ist in diesem Falle das Vorhandensein eines sogen. Ascites adiposus. Derselbe ist wohl weniger durch hochgradige Chylusstauung bedingt, als durch fettigen Zerfall der Geschwulstzellen. Herr Dr. Nebelthau machte eine genaue quantitative Bestimmung des Fettgehaltes, sowie des Eiweissgehaltes der Ascitesflüssigkeit. Ich lasse die Ergebnisse, die mir Herr Dr. Nebelthau zur Verfügung zu stellen die Liebenswürdigkeit hatte, folgen:

Die Flüssigkeit ist hellgelb, etwas milchig getrübt und enthält feinvertheilte Fettkügelchen. Specifisches Gewicht 1016. 100 ccm derselben werden mit Aether extrahirt, nachdem vorher feiner Flusssand zugesetzt war. Der Fettgehalt beläuft sich auf 0,9494 pCt.

Die Eiweissstoffe werden nach leichter Ansäuerung mit Essigsäure durch Siedehitze ausgefällt. Die Trockenbestimmung bei einer ersten Untersuchung ergiebt eine Menge von 2,996 pCt., bei einer zweiten von 3,33 pCt. Leider ist eine Untersuchung der Pleuraflüssigkeit auf Pseudomucin oder ähnliche Körper nicht vorgenommen worden.

Eine sichere Aussage, welcher Art die primäre Geschwulst war, ob sie ihren Ausgang von den epithelialen oder bindegewebigen Elementen des Eierstockes genommen hatte, liess sich nach den bisher vorliegenden Anhaltspunkten nicht machen. Die Verbreitung auf dem Lymphwege sprach am meisten dafür, dass es sich um ein Carcinom handelte. Ob diese Annahme zutreffend war, konnte erst durch eine genaue mikroskopische Untersuchung des Tumors und seiner Metastasen klargestellt werden. Das Resultat derselben war folgendes:

Digitized by Google

Mikroskopische Untersuchung: Als Härtungsmittel wurde Flemming'sche Lösung, Alkohol und Müller'sche Flüssigkeit benutzt. Sämmtliche Stücke wurden in Celloidin eingebettet. Die in Flemming'scher Lösung eingelegten Präparate wurde mit Safranin, die in Alkohol eingelegten mit Haematoxylin-Eosin gefärbt. Für die in Müller'scher Flüssigkeit gehärteten Stücke wurde zur Färbung die von van Gieson angegebene Methode benutzt, nach welcher die Schnitte zunächst mit Haematoxylin und dann mit van Gieson'scher Lösung (Pikrinsäure und Säurefuchsin) gefärbt werden.

Für die Beschreibung des rechtsseitigen soliden Ovarialtumors legen wir im Wesentlichen die Präparate aus Flemming'scher Lösung zu Grunde, weil sie die klarsten Bilder lieferten.

Die Oberfläche des rechtsseitigen Tumors zeigt nirgends Reste von Epithel. Als äusserste Schicht findet sich überall eine dünne Lage meist parallel verlaufender Bindegewebsfibrillen mit wenigen Kernen. An sie schliesst sich ohne scharfen Uebergang ein sehr kernreiches Bindegewebe an, dessen Fibrillen einen welligen Verlauf haben und sich vielfach durchkreuzen. Die Zellen desselben sind meist spindelförmig und besitzen einen länglich ovalen Kern. In diesem durch Wucherung des Ovarialstromas entstandenen Gewebe liegen im Gegensatz zur Rinde des Tumors ziemlich reichliche Gefässe, deren Endothelien hie und da etwas in Wucherung begriffen sind. An einigen Präparaten findet sich ein kleiner Follikel mit nur schlecht erhaltenem Ei. Das Follikularepithel bietet keine wesentliche Veränderung. Weiter nach der Tiefe wird das Gewebe zellärmer, stellenweise ist die Zwischensubstanz deutlich gequollen, die in ihr liegenden Bindegewebszellen sind z. Th. sternförmig und anastomosiren mit ihren Ausläufern unter einander, so dass häufig das mikroscopische Bild dem des Myxoms sehr ähnlich wird. In den zellärmeren Partien liegen hie und da Häufchen von dichterer Beschaffenheit mit reichlichen Kernen eingestreut. Das eigentlich Charakteristische des Tumors besteht in der Einlagerung grosser runder blasig gequollener Zellen in den feinen Spalten zwischen den Fibrillen des Bindegewebes. Am besten heben sich dieselben an solchen Stellen von der Grundsubstanz ab, wo das Gewebe mehr myxomatös ist. Ihr Kern ist meist ganz an die Seite gedrängt und liegt dem grossen gequollenen Protoplasmaleib sichelförmig an. Die Zellen erhalten dadurch das Aussehen eines Siegelringes; von der Fläche gesehen ist der Kern rund. Seine Länge beträgt im Durchschnitt 0,008 mm. Die Grösse der Zellen ist verschieden. Die grössten messen ungefähr 0,016 bis 0,022 m im Durchmesser. Der stark gequollene Zellkörper ist homogen, hell und durchscheinend. Nicht ganz so verhält es sich bei den mit Haematoxylin behandelten Schnitten. In einzelnen Zellen ist der Zellkörper auch hier ungefärbt geblieben, in anderen dagegen hat er den Farbstoff aufgenommen. Neben diesen stark gequollenen liegen noch kleinere, ebenfalls runde Zellen frei im Bindegewebe. Zwischen beiden Zellformen finden sich viele Uebergänge. Man darf daher annehmen, dass die grossen durch schleimige Quellung aus den kleinen hervorgegangen sind.

Ganz dieselben Zellformen, wie wir sie beschrieben haben, trifft man zu Nestern angeordnet, in mit Endothel ausgekleideten Hohlräumen, welche offenbar als Lymphgefässe aufzufassen sind. Die Grösse dieser Räume ist sehr verschieden. Die grössten haben einen Durchmesser von 0,066—0,077 mm, die kleinsten von nur 0,0022 mm. In der Anordnung

Digitized by Google

der Zellen lässt sich namentlich in den kleineren Nestern eine gewisse Regelmässigkeit erkennen. Sie liegen meist so, dass der schmale Kern der Zellen nach der Peripherie des Hohlraumes zugekehrt ist, während der Zellkörper nach dem Centrum sieht (Taf V, Fig. 1). In den grösseren Räumen ist die Structur der Zellen im ganzen schlechter zu erkennen. An manchen Stellen sind die Zellgrenzen kaum noch sichtbar, so dass man zweifeln könnte, ob man es hier mit denselben Elementen zu thun hat, wenn sich nicht allenthalben Uebergänge von den wohlerhaltenen Zellhaufen zu den offenbar durch Degeneration aus ihnen hervorgegangenen Klumpen vorfänden. An den Hämatoxylin-Präparaten haben sich die so degenerirten fädigen Massen häufig ganz intensiv gefärbt. Es handelt sich hier offenbar um das Endproduct einer schleimigen oder schleimähnlichen Metamorphose der Zellen.

In einem im Längsschnitt getroffenen Canälchen hat sich das Endothel abgehoben und umgiebt schlauchförmig die Inhaltsmasse, welche sich ausser aus den gequollenen Zellen mit seitlichem Kern noch aus den kleineren Zellen mit wenig Protoplasma zusammensetzt. Ob sie mit dem Endothel im Zusammenhang stehen, liess sich nicht nachweisen.

An den kleineren Hohlräumen ist ein deutliches Endothel nicht sichtbar. Sie enthalten z. Th. nur 2 Zellen nebeneinander.

Der cystische Tumor der linken Seite hat histologisch eine ganz ähnliche Structur.

Die in Müller'scher Flüssigkeit und Alkohol gehärteten Präparate wurden meist nach van Gieson gefärbt. Auf einem senkrechten Durchschnitt durch die Wand der Cyste erhält man folgendes Bild:

Die Rinde des Tumors, welche auch hier frei von Epithel ist, wird durch eine schmale kernarme Bindegewebsschicht mit meist längs verlaufenden Fibrillen gebildet. Daran schliesst sich ein sehr gefässreiches lockeres Bindegewebe, in das grössere epithelähnliche Zellen eingefügt sind. Dieselben entsprechen den bei dem rechtsseitigen Tumor beschriebenen, frei im Bindegewebe liegenden Zellen, sind aber im Ganzen weniger gequollen. Bei einigen Zellen ist der Kern halbmondförmig und ist an die Seite gedrängt. Meist liegt er jedoch in der Mitte. Die nesterförmige Anordnung der Zellen wurde hier nicht beobachtet. Nach dem Lumen zu wird die Anordnung des Bindegewebes mehr netzförmig. In jeder einzelnen Masche liegt eine grössere Zelle. Die innere Auskleidung der Cyste wird von einem schmalen Saum derben Bindegewebes gebildet, von dem aus vereinzelte bindegewebige Papillen in das Lumen hineinragen. Dieselben bestehen ebenfalls aus dichtem Bindegewebe mit vereinzelten Zellen. Ein auskleidendes Epithel ist nirgends vorhanden.

Eine genaue Beschreibung verdient das Verhalten der Geschwulstmasse in der Tube. Schon bei der Section war es aufgefallen, wie auch im Bericht erwähnt ist, dass dieselbe beträchtlich verdickt und von derberer Konsistenz als normal war. Es zeigten sich ferner in ihrer Wand vielfach verästelte gelbliche Streifen, die meist in der Längsrichtung verliefen und sich auf das Ligamentum latum fortsetzten. Beim Anschneiden derselben trat eine weissgelbliche Masse aus, die, wie die sofort vorgenommene mikroskopische Untersuchung ergab, aus denselben gequollenen theilweise stark verfetteten, grossen Zellen bestand, wie wir sie im Ovarium geschildert haben.

Ein Abschnitt der rechten Tube wurde in Flemming'scher Lösung

Digitized by Google

gehärtet und später in Schnitte senkrecht zum Verlauf der Tube zerlegt, und mit Safranin gefärbt.

Das mikroskopische Bild ist sehr merkwürdig. Die Wand der Tube ist verdickt, die 3 Schichten derselben lassen sich nur schwer von einander trennen. Im Zusammenhang mit der Tube ist ein kleines Stück der Mesosalpinx getroffen. Dieselbe besteht fast nur aus Gefässen, zwischen denen namentlich nach der Peripherie zu stark verfettete epithelähnliche Zellen liegen. Auch die Tube selbst ist reich an Gefässen, in deren Umgebung zahlreiche Leukocyten angehäuft sind. Die peripheren Theile der Wandung sind fast vollständig von quergetroffenen, Geschwulstmasse enthaltenden Lymphgefässen eingenommen, die einen fast kontinuirlichen Kranz bilden. Nach dem Lumen zu nehmen dieselben an Zahl ab. In den Falten der Schleimhaut findet sich nur hie und da ein solcher Hohlraum. Die Wandung der Gefässe lässt fast überall ein deutliches Endothel erkennen. Wucherungsvorgänge wurden an demselben nicht beobachtet. Die Geschwulstzellen selbst haben z. Th. das schon des Oefteren beobachtete Aussehen, z. Th. zeigen sie in ihrer Anordnung einige Abweichungen. Sie sind häufig zu Schläuchen, die bald längs, bald quer getroffen sind, aneinandergereiht. Die dieselben bildenden Zellen haben fast ganz das Aussehen von Becherzellen mit wandständigem Kern und grossem gequollenen Zellkörper. Das Lumen der Schläuche ist von einer einzelnen, homogene Kugeln enthaltenden, wahrscheinlich durch Zerfall von Zellen entstandenen schleimigen Masse ausgefüllt. Stellenweise ist das Grundgewebe der Tubenwand stark gequollen, sodass von ihrer Struktur fast nichts mehr zu sehen ist. Nur hie und da hebt sich von der homogenen Grundsubstanz eine kleine runde Zelle ab. An einzelnen Präparaten finden sich langgestreckte, mit epithelartigen Zellen ausgekleidete Schläuche, welche ein theils aus homogenen farblosen Kugeln, theils aus strukturlosem fädigen Schleim bestehende Masse einschliessen. Inmitten der schleimigen Masse liegen neben vereinzelten runden Zellen solche, die sich schlauchförmig aneinander geschlossen haben. Diese Gebilde sind als eigenartig angeordnete Geschwulstzellen aufzufassen. Das Epithel der gefalteten Tubenschleimhaut ist erhalten, aber hochgradig verfettet.

Um das Uebergreifen der Geschwulst auf die Tube zu untersuchen, wurde ein Stück der linken Tube mit der zugehörigen Mesosalpinx und dem angrenzenden Theil des Ovarialtumors in der Nähe des Fimbrienendes im Zusammenhang herausgenommen und in Schnitte zerlegt. Die Präparate wurden nach van Gieson gefärbt (s. Fig. 1). Die Cystenwand hat in der Hauptsache die oben beschriebene Struktur. Doch finden sich in ihr dicht unter der Serosa zahlreiche Nester von Geschwulstzellen, die bei den übrigen Schnitten des linken Tumors vermisst wurden. Dieselben liegen in deutlich abgegrenzten, Endothel tragenden Hohlräumen, die theils längs, theils quer getroffen sind. Die Zellen selbst sind z. Th. klein, rund und haben einen gut abgegrenzten Kern und schmalen Protoplasmasaum, z. Th. sind sie stark aufgequollen, z. Th. in eine blau gefärbte fädige Schleimmasse umgewandelt. Von dem Tumor ist die Geschwulst auf dem Wege der Lymphbahnen auf die Mesosalpinx übergegangen, welche dieselben mit Zellen gefüllten Lymphgefässe namentlich dicht unter der Serosa zeigt, wie dies ja schon makroskopisch sichtbar war. Von Wichtigkeit ist das Vorhandensein einer Anzahl Parovarialschläuche in den Durchschnitten, welche unmittelbar von infiltrirten Lymphsinus umgeben sind. Dieselben sind

Digitized by Google

kenntlich an den sie umgebenden Bündeln glatter Muskelfasern und dem an einzelnen Stellen gut erhaltenen, Flimmerhaare tragenden hohen Cylinderepithel, welches ein enges Lumen einschliesst. Ein Zusammenhang dieser Schläuche mit den die Lymphsinus ausfüllenden Zellen war nirgends zu entdecken. Das mikroskopische Bild der Tube ist ganz ähnlich, wie oben beschrieben, doch ist hier die Infiltration mit Geschwulstmasse eine viel reichlichere. Der grösste Theil der Tubenwand wird durch mit grossen Zellen gefüllte, meist quer getroffene Lymphgefässe eingenommen, bei denen man stellenweise direkt den Zusammenhang mit denen der Mesosalpinx nachweisen kann. In den peripheren

Fig. 1

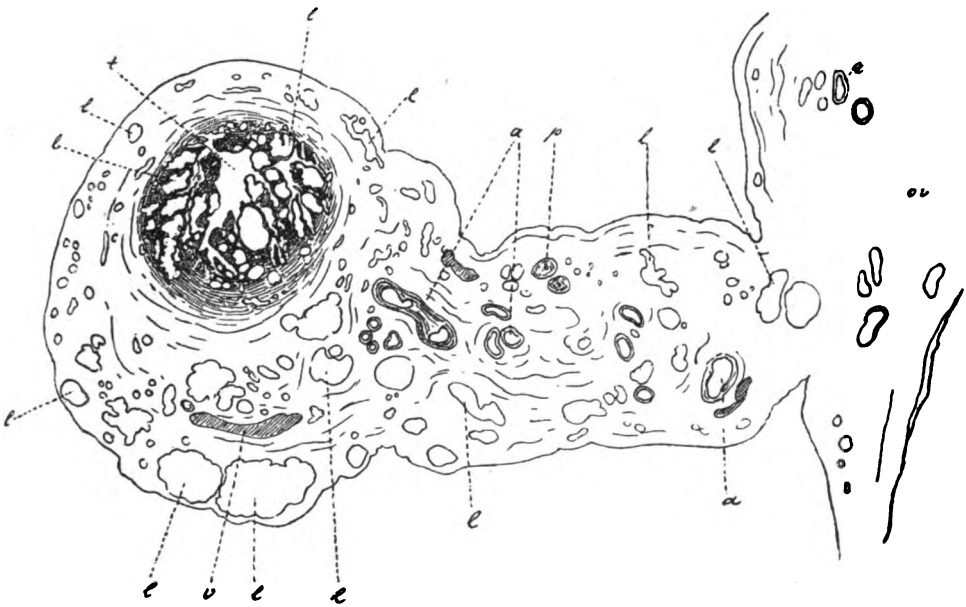

Querschnitt der linken Tube mit Mesosalpinx, 7mal vergrössert.
t Lumen der Tube. l l Lymphgefässe, mit Geschwulstzellen gefüllt. p Parovarialschläuche. a Arterien. v Venen.
Die Falten der Tubenschleimhaut sind dunkel gehalten, um die darin vorhandenen infiltrirten Lymphgefässe deutlicher hervortreten zu lassen.

Theilen der Wand sind sie klein und spärlich, nach dem Lumen dagegen so reichlich und ausgedehnt, dass von Tubengeweben eigentlich nichts mehr erhalten ist. Die Falten der Schleimhaut bestehen in der That fast nur aus kolossal erweiterten Hohlräumen, die mit Geschwulstmasse angefüllt sind. Das Tubenepithel ist auf der Höhe der Falten zu Grunde gegangen, in den Ausbuchtungen zwischen den einzelnen Falten ist es meist noch erhalten, hat sich aber von der Wand abgehoben. An einem Theil der Zellen ist der Flimmersaum noch sichtbar.

Digitized by Google

Die Mesenterialdrüsen sind durch das Eindringen von Geschwulstmasse in die Lymphbahnen, an das sich als unmittelbare Folge eine starke Chylusstauung angeschlossen hat, erheblich in ihrer Struktur verändert. Die in Flemming'scher Lösung gehärteten, mit Safranin gefärbten Präparate zeigen folgendes Verhalten:

An der Peripherie der Drüse hängen einzelne normale, schwarz gefärbte Fettzellen enthaltende Fettträubchen. Die Kapsel ist etwas verdickt und sehr reich an Gefässen, in deren Umgebung zahlreiche Leukocyten liegen. Am Hilus tritt eine Anzahl stark erweiterter Lymphgefässe ein, die eine feinkörnige graue geronnene Masse und darin kleine Lymphzellen enthalten. Die Lymphsinus, namentlich die unter der Kapsel gelegenen, sind stark erweitert und mit einem Inhalt gefüllt, welcher z. Th. aus derselben grauen Masse, wie sie sich in den grossen Chylusgefässen vorfand, z. Th. aus Geschwulstelementen besteht. Die letzteren sind in den nach dem Centrum gelegenen Lymphsinus im Ganzen gut erhalten, wenn auch stark gequollen, in den peripheren sind sie hochgradig verfettet und dicht unter der Kapsel findet sich innerhalb der Sinus ein vollständig geschlossener Saum solcher mit Fettkörnchen gefüllter Zellen. Die Lymphstauung ist am ausgeprägtesten in den peripheren Theilen.

Das lymphadenoide Gewebe ist durch die Durchsetzung der Drüse mit Geschwulstmasse sehr in den Hintergrund gedrängt. Die Follikel sind durch die erweiterten Sinus sehr verkleinert, auch die Follikularstränge sind klein und unregelmässig. Ein Hineinwuchern von Geschwulstzellen in dieselben konnte nirgends beobachtet werden.

Einfacher gestaltet sich das Bild in den Achseldrüsen, weil hier die Lymphstauung fehlt. Auch bei ihnen ist die Kapsel etwas verdickt. Hie und da findet sich in ihr ein mit Endothel ausgekleideter Spaltraum, welcher Geschwulstmasse enthält. Dazwischen reichliche kleinzellige Infiltrationen. Die Lymphsinus sind in allen Theilen der Drüse prall mit dicht nebeneinanderliegenden grossen gequollenen Zellen angefüllt und weit über ihre normale Grösse ausgedehnt. Man erkennt in Folge dessen den ferneren Bau des Lymphsystems der Lymphdrüse so deutlich wie an einem mit Injektionsmasse gefüllten Präparat. An manchen Stellen, wo nur die Geschwulstmasse herausgefallen ist, sind die Bindegewebsbälkchen, welche die Sinus durchziehen, gut erkennbar. Die Follikel und die Follikularstränge haben die normale Grösse und heben sich deutlich von den zwischen ihnen verlaufenden Sinus ab. Zuweilen sieht man, wie die Geschwulstelemente das Follikulargewebe durchsetzt haben.

Die Schnitte aus der Leber, dem Mesenterium, dem Netz und dem Magen sind durchweg nach der von Gieson'schen Methode gefärbt.

Die Leberpräparate wurden so angefertigt, dass der Schnitt tangential zur Oberfläche der Leber geführt wurde und zwar so, dass gerade eins der mit weissem Inhalt gefüllten, in der Leberkapsel verlaufenden Lymphgefässe, die im Sectionsbericht erwähnt sind, längs getroffen wurde. Die Kapsel besteht aus wellig verlaufenden Bindegewebszügen mit ziemlich reichlichen Kernen. Ein Endothel ist nur an wenigen Stellen des Lymphgefässes erhalten. Den Inhalt desselben bildet eine fädige, schleimige Masse, in der grosse bläschenförmige Zellen mit stark gequollenem Protoplasma und meist deutlichem Kern suspendirt sind. Neben dem grossen Lymphgefäss durchziehen noch

Digitized by Google

einzelne kleinere, ebenfalls mit Tumormasse angefüllte Gefässe das Gewebe, die wohl als Aeste der grösseren aufzufassen sind. Das Lebergewebe ist schlecht erhalten. Die Kerne der Zellen färben sich entweder gar nicht oder nur sehr mangelhaft. Ihr Protoplasma ist vielfach stark verfettet. In den Blutkapillaren ist hier und da Blut enthalten, durch das die Leberzellenbalken comprimirt und stark atrophisch geworden sind.

Eine zweite Serie von Präparaten wurde so hergestellt, dass das Lymphgefäss quer getroffen wurde. Das mikroskopische Bild ist dem eben beschriebenen analog.

Eine ähnliche Injection der Lymphgefässe mit Geschwulstzellen findet sich in der Radix mesenterii. Das Gewebe ist sehr fettreich. Zwischen den einzelnen Fettläppchen liegen festere Partien aus derbem Bindegewebe mit zahlreichen Gefässen bestehend. In der Umgebung kleinzellige Infiltration. Dazwischen laufen zahlreiche, sehr grosse weite Chylusgefässe, die zum Theil mit geronnener grauer Masse, zum Theil mit grossen Geschwulstzellen gefüllt sind.

Sehr auffallend ist die Ausbreitung der metastatischen Geschwulstmasse im grossen Netz. Bei der mikroskopischen Untersuchung zeigt sich, dass die Volumzunahme durch eine starke Faltung des Gewebes und eine ausgedehnte Durchsetzung mit Geschwulstmasse bedingt ist. Die Geschwulstzellen liegen zum Theil innerhalb der Lymphgefässe, welche die breiten Züge von Bindegewebe, welche sich zwischen die einzelnen Fettläppchen des Netzes einschieben, durchziehen, zum Theil aber auch ausserhalb des Netzes in den buchtigen Räumen zwischen den Falten. Dass diese letzteren Stellen wirklich die Zwischenräume zwischen den einzelnen Blättern des Netzes sind, wird besonders da deutlich, wo das die Falten auskleidende Endothel gut erhalten ist und das Netzgewebe scharf von der Geschwulstmasse trennt. Die Zellen sind hier besonders gross und oft zu Schläuchen, in deren Inneren sich eine Schleimmasse befindet, angeordnet. Bei der grossen Zartheit des Netzgewebes ist ein Uebergehen der Geschwulstmasse aus den Lymphbahnen an die Oberfläche leicht erklärlich. Sehr wahrscheinlich ist der im Sectionsprotocoll erwähnte Zellreichthum des milchig getrübten Ascites zum Theil durch Abstossung solcher dem Netz aufgelagerter Massen bedingt. Dazu stimmte auch die intra vitam nach den Punctionen vorgenommene Untersuchung desselben, welche ganz dieselben Zellen in ihm nachwies.

Die Magenwand war vollständig durch dicht unter der Serosa verlaufende, mit Geschwulstmassen infiltrirte Lymphgefässe durchsetzt. Bei geringer Compression der frischen Magenwand zwischen zwei Glasplatten traten die gelblichen Lymphgefässe (s. Fig. 2), welche in verschiedenen Schichten in der Muscularis und unter der Serosa übereinander lagen, mit grosser Deutlichkeit hervor. Eine gleich nach der Section bei schwacher Vergrösserung entworfene Skizze giebt den netzförmigen Verlauf und die vielfachen varikösen Anschwellungen derselben wieder.

Dass es sich um Geschwulstzellen enthaltende Lymphgefässe handelte, bestätigte die später vorgenommene Untersuchung der gefärbten Schnitte. Die Magenwand ist verdickt. Die Mucosa ist stark kadaverös verändert, sodass sich die Kerne nur schwach färben. In der Muscularis, besonders dicht unter der Serosa, finden sich zahlreiche, mit Geschwulstmasse angefüllte Lymphgefässe.

Digitized by Google

Die Untersuchung der im Sectionsbericht erwähnten gallertartigen Auflagerungen der Pulmonalis ergab eine der Adventitia aufliegende Fettmasse, welche nach aussen von einer Schicht gefässreichen Bindegewebes überzogen war. Namentlich die letztere, aber auch das adventitielle Gewebe des Gefässes war von zahlreiche Geschwulstzellen enthaltenden Lymphgefässen durchsetzt.

Die Präparate aus der Lunge und Pleura wurden zum Theil mit Safranin, zum Theil mit Hämatoxylin-Eosin gefärbt. Auf den nach der letzten Methode behandelten Schnitten ist das mikroskopische Bild besonders charakteristisch.

Fig. 2

Infiltrirte Lymphgefässe der Magenwand, schwach vergrössert. (Zeiss, Syst. a², Oc. 1.)

Die Pleura erscheint an manchen Stellen ganz normal, an anderen ist sie bis zu 1 mm verdickt, was zum Theil auf eine Zunahme des Bindegewebes und der Gefässe, in der Hauptsache aber auf eine Einlagerung grosser rundlicher, bläschenförmiger Zellen mit einem grossen Kern, an dem häufig eine Kerntheilungsfigur sichtbar ist, zurückzuführen ist. Die äusserste Schicht der Pleura besteht fast nur aus reihenförmig aneinander gelagerten Zellen, die sich zum Theil in Ketten abgehoben haben. Die mehr bindegewebigen Stellen der Pleura sind sehr reich an Gefässen, in deren Umgebung sich Leukocyten angesammelt haben. Die Lunge ist zum Theil normal, zum Theil ist sie durch Einlagerung von Geschwulstmassen stark verändert. Solche mit Tumorzellen ausgegossene Lymphgefässe finden sich besonders dicht unter der Pleura. Die darin befindlichen Geschwulstzellen sind zum Theil locker angehäuft, zum

Digitized by Google

Theil in zusammenhängenden ringförmigen Verbänden angeordnet, welche wie Durchschnitte von Zellschläuchen aussehen (Fig. 2).

Hier und da durchzieht von der Pleura ausgehend ein breites Interlobular-Septum das Lungengewebe. Auch in diesen finden sich mit Tumormassen gefüllte Lymphgefässe, ausserdem aber dieselben grossen bläschenförmigen, frei im Gewebe liegenden Zellen, die der Pleura ein so eigenthümliches Aussehen verliehen. Ob die vielfach in den Alveolen liegenden grossen Zellen als Geschwulstzellen oder als abgestossene Epithelien aufzufassen sind, dürfte schwer zu entscheiden sein.

Ganz dieselbe Verbreitungsweise der Tumormasse sieht man bei den mit Safranin gefärbten Schnitten durch die Lunge mit der ihr aufliegenden Pleura. Bei dieser Art der Behandlung zeigt sich, dass im Protoplasma der grossen gequollenen Zellen reichlich Fett enthalten ist, das durch die Schwarzfärbung gut hervortritt. Nicht überall ist übrigens die Vertheilung von Geschwulstmasse und Bindegewebe dieselbe. Manche Stellen bestehen nur aus locker aneinandergereihten bläschenförmigen Zellen, an anderen dagegen ist die Pleura ganz normal, oder zeigt höchstens eine Zunahme des Bindegewebes, in dem hie und da nur ganz vereinzelt ein mit Geschwulstzellen gefülltes Gefäss liegt.

Von den intra vitam bei der Punction entleerten Geschwulst-Stückchen wurde ein Theil in Flemming'scher Lösung gehärtet und später in Schnitte zerlegt und mit Safranin gefärbt.

Die Geschwulststückchen bestehen aus meist ziemlich locker zusammenhängenden Zellmassen, in welchen im Wesentlichen Zellen von zwei verschiedenen Grössen erkennbar sind. Kleine rundliche oder polyedrische mit kleineren oder grösseren runden Kernen, welche grösstentheils dichtere Haufen bilden, unter sich aber nur sehr lose zusammenhängen. Stellenweise bilden sie auch feine Zellnetze, indem sie durch Ausläufer zusammenzuhängen scheinen, zwischen denen sich Lücken befinden. Zwischen den kleineren treten verstreut grössere Formen auf mit gequollenem Protoplasma, nicht selten von blasiger Beschaffenheit, welche den oben beschriebenen Geschwulstzellen gleichen. An den peripherischen Theilen finden sich viel umfangreichere Zellformen, welche auf den ersten Blick ganz verschieden von den vorhin erwähnten aussehen. Doch lassen sich zahlreiche Uebergänge von den runden gequollenenen zu grösseren vollständig epithelartig angeordneten nachweisen. Besonders ausgezeichnet sind diese Zellmassen durch das Auftreten von grossen runden Vacuolen oder Blasen, welche meist eine sternförmige durch Safranin dunkelgefärbte fädige Gerinnungsmasse einschliessen. Das Protoplasma bildet um diese Blasen eine dünne Schicht. Zwischen den grösseren blasigen Zellen sind häufig andere polyedrische oder kugelige eingelagert. Ein Theil der Kerne dieser Zellen zeigt Mitosen und zwar finden sich hier an verschiedenen Stellen sehr grosse Kerntheilungsfiguren mit zahlreichen sehr feinen Fäden, einige sehr deutlich multipolar.

Im Wesentlichen handelt es sich hier also um dieselben Formen wie in der Pleura.

Die primären Geschwülste der Ovarien gehören zur Klasse der soliden Ovarialtumoren. Jedenfalls ist die eigentliche Geschwulstmasse nicht cystisch im gewöhnlichen Sinne, sondern fest, stellenweise von etwas weicherer, fast myxomähnlicher Consistenz.

Digitized by Google

Die mikroskopische Untersuchung der in den Lymphbahnen des Körpers in so grosser Ausdehnung verbreiteten Geschwulstelemente ergab nun grösstentheils eine so auffallende Epithelähnlichkeit, dass auch hiernach die ursprüngliche Vermuthung, dass es sich um einen echten epithelialen Ovarialtumor, ein sog. fibröses Carcinom, handelte, vollkommen bestätigt zu werden schien. Die Beschaffenheit der in den Lymphbahnen verbreiteten zelligen Elemente erinnerte an die eines Gallertcarcinoms. Die Untersuchung des Ursprungstumors führte aber nirgends zum Nachweis präexistirender epithelialer Elemente, welche als Ausgang der Geschwulst betrachtet werden konnten. Unter diesen kamen in Frage: Das Keimepithel als solches oder Wucherungen desselben in Form der Pflüger'schen Schläuche, die Graaf'schen Follikel und intra-ovarielle Schläuche des Parovariums. Vom Keimepithel war überhaupt nichts mehr sichtbar, ebensowenig fanden sich irgend welche Bildungen, die man als Reste von Pflüger'schen Schläuchen hätte auffassen können. Die spärlichen Graaf'schen Follikel waren frei von Wucherungserscheinungen, zum Theil sogar in regressiver Metamorphose begriffen; epitheliale Gebilde, welche auf Reste des Wolf'schen Körpers im Ovarium zurückgeführt werden konnten, waren nicht nachweisbar; und auch an den im Ligamentum latum gelegenen Parovarialschläuchen waren keine Wucherungsvorgänge zu beobachten. Wenn auch dieser negative Befund ein Carcinom nicht unbedingt ausschliesst, so hat doch die genaueste Untersuchung keinen Anhaltspunkt für die Annahme eines solchen ergeben. Die Hauptmasse des Tumors bildete eine sehr zellenreiche Wucherung, welche offenbar aus den Elementen des bindegewebigen Stromas hervorgegangen war und grösstentheils aus spindelförmigen Zellen mit fibröser, stellenweise myxomatöser Grundsubstanz bestand. Die darin theils in geringerer, theils in grösserer Menge eingelagerten gequollenen, rundlichen Zellen lassen sich weder auf eine Wucherung der Lymph-, noch der Blutgefässendothelien zurückführen, sondern sind allem Anschein nach desselben Ursprunges, wie die spindelförmigen Zellen. Die Anfüllung von deutlichen Lymphgefässen innerhalb der Geschwulst mit denselben schleimig degenerirten Zellen musste als secundäre Erscheinung aufgefasst werden.

Wir werden später im Zusammenhang mit der Besprechung der übrigen Tumoren genauer auf diesen Punkt zurückkommen.

Digitized by Google

Im Anschluss an den eingehend untersuchten Fall lasse ich nun die Beschreibung einer Anzahl Tumoren folgen, welche nach ihrer äusseren Beschaffenheit in dieselbe Gruppe gehören und in ihrem mikroskopischen Bau denselben mehr oder weniger nahestehen. Auf eine Wiedergabe der zu den einzelnen Fällen gehörigen Krankengeschichten muss ich verzichten, da mir dieselben nicht zur Verfügung standen. Die Tumoren waren zum Theil in Alkohol, zum Theil in Müller'scher Flüssigkeit gehärtet. Die Schnitte wurden sämmtlich nach van Gieson gefärbt.

Fall II.

Solider Ovarialtumor, Infiltration der Tube.

(Journal-No. 76. 1890. No. 2359.)

Die Geschwulst wurde am 17. April 1890 von Herrn Prof. Ahlfeld bei einer 43jährigen Patientin exstirpirt und dem Institut zur Untersuchung übergeben. Härtung in Müller'scher Flüssigkeit und Alkohol.

Makroskopischer Befund: 13 cm langer, 10 cm breiter, 7 cm hoher derber Tumor mit höckeriger Oberfläche. Derselbe ahmt in seiner Gestalt deutlich die des Ovariums nach. An der dem Hilus entsprechenden durch eine tiefe Einkerbung gekennzeichneten Stelle findet sich eine etwa 4 cm lange, schmale, aus gefässreichem Bindegewebe bestehende Schnittfläche, die von der Trennung des Stieles herrührt. Am Ende derselben sitzt ein Stück der ziemlich frei beweglichen Tube. Dieselbe ist stark verdickt (7 mm im Durchmesser) und infiltrirt. Die Oberfläche der Geschwulst wird durch einen glatten glänzenden Ueberzug gebildet, unter dem hie und da einzelne Blutungen sichtbar sind. Beim Durchschneiden der Geschwulst entleerte sich (im frischen Zustand) wenig etwas fadenziehende zellarme Flüssigkeit, welche (mikroskopisch) Mucinreaction (mit Essigsäure) gab. Die Durchschnittsfläche ist im ganzen weisslich gefärbt und von derber Beschaffenheit. Nur an dem der Tube gegenüber liegenden Theil befindet sich dicht unter der Oberfläche eine glattwandige etwa kirschgrosse Cyste, welche von einer sich von der Geschwulstmasse ziemlich scharf absetzenden, kaum 1 mm dicken Bindegewebsmembran begrenzt wird. Dicht neben ihr liegt eine ungefähr dreieckige kleinere in Erweichung begriffene Stelle des Gewebes. — Ueber den Zustand der anderen Ovarien ist nichts bekannt.

Mikroskopische Untersuchung: Das Oberflächenepithel ist nirgends erhalten. Die Kapsel des Tumors wird durch eine sehr schmale kernarme Bindegewebsschicht gebildet. Unter ihr liegt ein sich nur undeutlich von ihr abgrenzendes, ziemlich dichtes, aus sich vielfach durchkreuzenden Bindegewebsbündeln bestehendes gefässreiches Gewebe. Die Zellen desselben sind ziemlich reichlich, spindelförmig und besitzen einen länglichen Kern. In den Spalten zwischen den Fibrillen ist hie und da eine sehr grosse rundliche oder ovale Zelle mit mattblau gefärbtem Zellleib und einem schmalen halbmondförmigen, an die Seite gedrängten Kern eingelagert. Bei starker Vergrösserung erkennt man, dass der

Digitized by Google

blau gefärbte Zellkörper von einem sehr feinen Netzwerk durchzogen ist. In der Grösse stimmen sie ungefähr mit den bei Fall I beschriebenen gequollenen Zellen überein. Die Durchschnittsmaasse für die ganzen Zellen sind 0,016—0,022, für den Kern 0,0066. Weiter nach der Tiefe wird das Gewebe lockerer und zellärmer. Dazwischen eingestreut finden sich dichtere Partieen, meist in Form unregelmässiger Haufen, in denen die Zellen des Stroma's grösser sind und zahlreicher auftreten. Innerhalb dieser Haufen finden wir dieselben blauen gefärbten Zellen, meist zu mehreren und neben ihnen kleinere circa 0,01 messende, z. Th. runde, z. Th. polyedrische Zellen. Die Kerne der kleineren sind meist mittelständig und gross, das Protoplasma oft durch Pikrinsäure etwas gefärbt. Manche von ihnen enthalten Vacuolen. Man bekommt an solchen Stellen den Eindruck, als ob die gequollenen gelben und blauen Zellen unmittelbar dort durch Proliferation aus den Stromazellen entstanden wären. Auffallend ist, dass fast zu jedem solchen dichteren Haufen Kapillaren verlaufen, die ausser rothen Blutkörperchen häufig Leukocyten in grosser Anzahl enthalten. An manchen Stellen scheinen sich die Gefässe in einem solchen Zellhäufchen aufzulösen. Irgendwelche Wucherungserscheinungen ihres Endothels konnten indessen nicht beobachtet werden, sodass für die Annahme, die Neubildung könnte von ihnen ausgegangen sein, kein genügender Anhaltspunkt besteht. Auch die hie und da getroffenen Lymphgefässe sind durchaus normal. In einigen fanden sich stark gequollene Geschwulstzellen, die offenbar nicht in diesen entstanden, sondern dorthin verschleppt sind.

Auch in diesem Tumor kamen vereinzelte myxomartige Partieen vor, in denen hie und da ganz isolirt die grossen gequollenen blauen Zellen, aber auch die kleineren gelblichen im Maschenwerk liegen.

Die Wand der oben erwähnten Cyste trägt nirgends Epithel. Sie setzt sich aus einem ziemlich zellarmen Bindegewebe zusammen, dessen Fibrillen durch zahlreiche Hämorrhagien auseinandergedrängt sind. In der Nähe derselben liegen zahlreiche pigmenthaltige Rundzellen. Der sich an die ziemlich deutlich abgesetzte Cystenwand anschliessende Theil des Tumors ist auffallend reich an grossen Zellen der erwähnten Beschaffenheit.

Reste von präexistirenden epithelialen Gebilden waren nirgends mehr aufzufinden.

Ganz ähnlich wie bei Fall I ist die Ausbreitung der Geschwulst auf die Tube. Auch hier sind die Lymphgefässe, besonders die dicht unter der Schleimhaut liegenden, vollständig mit grossen Zellen angefüllt. Das Protoplasma derselben ist meist etwas gelblich gefärbt und stark gequollen. Die Zellgrenzen sind überall gut erhalten. Das Endothel der Gefässe bietet keine Veränderung. Dieselben gequollenen, offenbar den im Ovarium beschriebenen entsprechenden Zellen finden sich auch ausserhalb der Gefässe an manchen Stellen frei im Bindegewebe liegend. Einige der Tubenfalten sind so dicht von ihnen durchsetzt, dass von einem bindegewebigen Stroma kaum noch etwas zu sehen ist, andere sind durch ein mit Geschwulstzellen angefülltes Lymphgefäss stark ausgedehnt.

Das Charakteristische des Tumors liegt also auch bei Fall II in der Einlagerung grosser, mehr oder weniger schleimig gequollener Zellen in das bald mehr fibröse, bald mehr myxomatöse Grundgewebe, und in ihrer innigen Beziehung zu den Zellen des Stroma's, sowie in der Verbreitung der Geschwulstmasse auf die Lymphbahnen der Tube.

Digitized by Google

Fall III.

Doppelseitige solide Geschwulst des Ovarium.

Zwei Tumoren, die innerhalb eines Jahres von Herrn Prof. Ahlfeld bei der 54jährigen Frau St. exstirpirt wurden. In ihrem makroskopischen Bau sind sie den beiden vorigen durchaus analog, und auch in ihrer mikroskopischen Beschaffenheit lassen sie sich sehr gut mit ihnen vergleichen.

Der eine grössere (Journal-No. 90, 1889, No. 1893) gehörte dem rechten Ovarium an und wurde am 20. 4. 1889 durch Laparotomie entfernt. Härtung in Alkohol.

Der Tumor war frisch 1410 g schwer. Er besitzt eine unebene höckerige Oberfläche. Zu beiden Seiten etwa in der Mitte befinden sich 2 tiefe Einschnitte, welche über apfelgrosse Lappen von der Hauptmasse der Geschwulst abgrenzen. An der einen etwas concaven Fläche sieht man die periphere Hälfte einer Tube mit dem daranhängenden Stück des breiten Mutterbandes, in welchem Parovarialschläuche verlaufen. Die Tube sowohl wie die Fimbrie sind geschwollen und geröthet. Auf Druck entleert sich aus ihnen eine spärliche Menge blassen Sekretes. Der Tumor selbst zeigt auf der Schnittfläche ein ziemlich gleichmässiges Gefüge. Er hat im allgemeinen eine feste, faserige Beschaffenheit, doch lassen sich viele kleinere und grössere Knollen, sowohl in den tieferen wie in den oberflächlichen Partieen durchfühlen. Nirgends sind Cysten zu erkennen. Entlang dem convexen Rande hat der Tumor auf dem Durchschnitt eine marmorirte Zeichnung, die durch Einlagerung von anscheinend hämorrhagischen, an anderen Stellen mehr graugelb gefärbten Partieen in das Gewebe bedingt ist. Diese Stellen sind bedeutend weicher. Die convexe Oberfläche über ihnen ist von sehr wechselnder Consistenz, indem die eingesunkenen Stellen sich derber, narbig anfühlen, während die erhabenen röthlichen Höcker eine weichere Beschaffenheit haben.

Der von dem linken Ovarium ausgegangene Tumor (Journ.-No. 78, 1890, No. 2066) wurde am 1. April 1890 exstirpirt.

Derselbe ist 22 cm lang, 15 cm breit, $4^1/_2$ cm hoch und im ganzen von mittelfester Consistenz. Hie und da lassen sich einzelne härtere Stellen durchfühlen. In seiner Gestalt lässt sich noch deutlich das Ovarium erkennen. Die Oberfläche, welche eine meist röthlichweisse Farbe zeigt, ist, abgesehen von einigen unbedeutenden Unebenheiten, vollständig glatt. Am Hilus befindet sich eine mässig tiefe Einziehung, in welcher eine dreieckige von der Abtragung des Stieles herrührende Schnittfläche auffällt. Dicht daneben haftet am Tumor noch ein 3 cm langes, $1^1/_2$ cm breites infiltrirtes Stück Fimbrie. Der Durchschnitt des Tumors ist im ganzen weisslich, derb und lässt deutlich eine nach der Mitte gerichtete Faserung erkennen. Hie und da ragen einige gelblich gefärbte Partien etwas über die Schnittfläche vor.

Mikroskopische Untersuchung. Der histologische Bau ist bei beiden Tumoren ganz derselbe. Im ganzen sind sie viel zellenreicher als die beiden vorigen. Das Oberflächenepithel ist z. Th. sehr gut erhalten und besteht aus häufig perlschnurartig aneinandergereihten ovalen

Digitized by Google

Zellen mit einem deutlichen Kern. Die wenig scharf abgegrenzte Kapsel wird durch einen schmalen Streifen Bindegewebe mit spärlichen spindelförmigen, einen länglichen Kern einschliessenden Zellen gebildet. Die Geschwulst selbst wird von einem Gerüst von Bindegewebsbalken durchsetzt, die meist radiär zum Centrum verlaufen und sich in der Peripherie zu besonders groben Balken zusammenschliessen, welche die Kapsel z. Th. noch durchsetzen. Die zwischen den dicken Bindegewebszügen gelegenen Theile sind durch ein feines Netzwerk eingenommen, das von dünnen, von den stärkeren Stämmen ausgehenden Fibrillen gebildet wird. Die meist länglichen Maschen desselben sind dicht angefüllt mit oft reihenförmig angeordneten, grossen, runden Zellen, welche einen meist centralen Kern und einen häufig gequollenen, röthlich gefärbten Zellkörper besitzen. Dieselben gehen bis dicht an die Kapsel, mit dem Keimepithel stehen sie jedoch in keinem Zusammenhang. Die Zellen des bindegewebigen Stromas sind spindelförmig, ihr Kern ist meist länglich. Mehr nach der Tiefe zu sind die Maschen des Netzwerkes hie und da viel feiner und die Bindegewebszellen oft sternförmig. An solchen mehr myxomartigen Stellen sind die Geschwulstzellen spärlicher aber grösser, im Durchschnitt 0,006 mm lang. Sie liegen entweder ganz einzeln oder in kleinen Häufchen innerhalb des Maschenwerkes. Der Kern ist meist durch das hochgradig gequollene Protoplasma ganz an die Seite gedrängt. Das giebt ganz ähnliche Bilder, wie sie in Fall I. und II. geschildert wurden.

Der Tumor ist im Ganzen ziemlich arm an Blut- und Lymphgefässen. Die Endothelien derselben sind durchaus normal. Follikel wurden nirgends gefunden.

Von der als infiltrirt bezeichneten Tube wurden Schnitte mit dem Rasirmesser gemacht. Eine Durchsetzung mit Geschwulstmasse konnte in denselben nicht festgestellt werden.

Fall IV.

Doppelseitige solide, theilweise cystische Geschwulst.

(Journal-No. 76, 1890, No. 2068.)

Der unregelmässige rundliche, etwas abgeplattete Tumor des rechten Ovariums wurde am 25. 4. 1890 durch Herrn Prof. Ahlfeld bei einer 25jährigen Patientin Marie B. exstirpirt. Zur Härtung wurde Müller'sche Flüssigkeit und Alkohol benutzt.

Im gehärteten Zustand ist derselbe ca. 20 cm lang, 15 cm breit, 8 cm dick. An der einen Seite tritt eine dünnwandige faustgrosse Cyste hervor, welche aus 2 einzelnen, ungefähr apfelgrossen Abtheilungen besteht, die im frischen Zustande gelblich-grüne Flüssigkeit enthielten. Der übrige Theil der Geschwulst ist fast durchweg solide und an der Oberfläche sehr uneben höckerig. Die einzelnen rundlichen, buckeligen Vorsprünge sind grösstentheils durch tiefe Einschnitte abgegrenzt. Die Höcker haben eine verschiedene Grösse, von der einer kleinen Erbse bis zu der einer Wallnuss. Die grössten sind im allgemeinen flach und wenig abgegrenzt. An der abgeflachten, dem Hilus entsprechenden Fläche findet sich in einem tiefen Einschnitt eine schmale 6—7 cm lange Schnittfläche, an welcher man die Blätter des Lig. latum und die

Digitized by Google

darin eingeschlossenen Gefässdurchnitte erkennen kann. An einem Ende der Schnittfläche ist das ungefähr 3 cm lange, peripherische Stück der Tube erkennbar, deren Fimbrien ziemlich stark geschwollen und blutreich ist. Unmittelbar vor dem Fimbrienende sitzt an der Tubenwand eine kleinkirschgrosse Cyste. Die Tube selbst erscheint ziemlich stark verdickt. Auf dem Durchschnitt grenzen sich ähnlich wie an der Oberfläche rundliche Abtheilungen ab, dazwischen verlaufen breite fibröse Züge. Der Durchschnitt der einzelnen Knoten ist ziemlich homogen. An anderen Stellen ist die Abgrenzung in einzelne Lappen nicht so deutlich. Ausser den oben genannten kommt noch eine etwa hühnereigrosse, ebenfalls glattwandige Cyste an der einen Seite zum Vorschein. Im frischen Zustand war die Schnittfläche an manchen Stellen etwas schleimig. Die Farbe war im ganzen röthlichweiss.

Drei Tage nach der Operation ging die Patientin an einer Peritonitis zu Grunde. Aus dem Sectionsprotocoll geben wir nur soviel wieder, als für unseren Zweck von Interesse ist.

In der Bauchhöhle befindet sich eine mässige Menge (ca. 300 g) blutiger trüber Flüssigkeit. Die Darmschlingen sind sämmtlich ziemlich erweitert. An dem im allgemeinen blassen Peritonealüberzug fallen einige stärker geröthete, unregelmässige Flecken auf, welche in der Mitte der Bauchhöhle und im unteren Theile vielfach zarte Auflagerungen erkennen lassen. An einigen Stellen erreichen diese eine grössere Ausdehnung und Dicke, namentlich in der Nähe der Valvula ileocoecalis, wo der Darm mit dem blutigen Stumpf am rechten Ligamentum latum verklebt ist. An Stelle des exstirpirten Ovariums findet sich ein rundlich knopfförmiges Gebilde von dunkelrother Farbe, welches den Stumpf des Ligamentum latum und der Tube einschliesst. Die ziemlich deutlich erkennbare Schnittfläche ist 1 cm breit, ca. 6 lang und zeigt in der Mitte zahlreiche, durch Thromben verschlossene Gefässöffnungen. Der ganze Stumpf ist durch mehrere eng anschliessende Ligaturen von starker Seide umschnürt, ausserdem finden sich 2 übereinanderliegende Unterbindungen einzelner Partieen des Stumpfes.

Das linke Ovarium ist in eine nierenförmige blassröthliche Geschwulst von kleinhöckeriger Oberfläche umgewandelt. Dasselbe misst 10—11 cm in der Länge, 8 in der Breite, 5 in der Dicke. Mit dem ziemlich kleinen Uterus steht es durch das anscheinend ganz unveränderte Ligamentum latum in Verbindung. Die Tubenwand ist schlaff und dünn. Auf dem Durchschnitt der derben Ovarialgeschwulst hebt sich eine deutliche Rindenschicht ab, welche sich in Gestalt einzelner Fortsätze in die Tiefe erstreckt. Am Hilus sind einige rundliche, derbe Bezirke erkennbar.

Die Retroperitonealdrüsen sind geschwollen, auf dem Durchschnitt haben sie eine weissliche Färbung. Im Hilus und an der Oberfläche sieht man eine Anzahl erweiterter Lymphgefässe von gelblicher Farbe, aus welchen sich eiterähnliche Inhaltsmasse entleert.

Die anatomische Diagnose lautete:

Peritonitis fibrinosa recens post exstirpationem carcinomatis fibrosi ovarii dextri. Carcinoma ovarii sinistri. Glandulae retroperitoneales tumefactae et lymphangitis purulenta ibidem. Atelectasis et oedema incipiens pulmonum.

Digitized by Google

Leider ist über die mikroskopische Beschaffenheit des Inhalts der Lymphbahnen und der geschwollenen Retroperitonealdrüsen nichts notirt. Die Veränderungen wurden auf die vorhandene eitrige Entzündung bezogen.

Eine metastatische Verbreitung der Geschwulst scheint nicht vorgelegen zu haben.

Mikroskopisch wurde nur der grössere exstirpirte Tumor untersucht.

Mikroskopischer Befund. Die Kapsel der Geschwulst ist dicker als bei den ersten 3 Fällen, setzt sich aber auch nur wenig scharf von dem darunter liegenden Gewebe ab. Die dieselbe bildenden Bindegewebsfibrillen verlaufen im allgemeinen parallel der Oberfläche. Zwischen ihnen liegen nur spärliche Spindelzellen mit länglichen Kernen. Hie und da dringt von der Kapsel ausgehend ein breiter Bindegewebsstrang in das Innere. Der eigentliche Tumor setzt sich aus mehr streifigen bindegewebigen und dichteren knolligen Theilen zusammen. Die ersteren betrachten wir zuerst, weil in ihnen die Geschwulstentwicklung noch in ihren Anfängen zu sehen ist. In einem dichten fibrösen Grundgewebe, dessen Zellen meist spindelförmig sind und einen länglichen Kern besitzen, und dessen Fasern oft etwas geschlängelt verlaufen, sind die Geschwulstzellenmassen nicht überall gleichmässig vertheilt. Vielfach sind die meist undeutlich begrenzten, einen scharf konturirten runden, im Durchmesser 0,004—0,006 mm messenden Kern und etwas gelb gefärbtes Protoplasma einschliessenden Zellen zu Nestern in die Spalten des Bindegewebes gelagert. In der Umgebung derselben verlaufen zahlreiche Kapillaren mit gewucherten Endothelien. An andern Stellen wieder, wo das Gewebe mehr locker, fast myxomatös ist, sind die Zellen etwas gequollen und liegen ganz isolirt in den Maschen des Grundgewebes. Hie und da ist ein Lymphgefäss quer getroffen, das in seinem Innern hochgradig gequollene, meist gelbbraun gefärbte, oft vacuoläre Tumorzellen enthält. Dieselben liegen z. Th. regellos nebeneinander, z. Th. sind sie (an einzelnen Stellen) zu schönen Schläuchen angeordnet, in welchem Falle sie ein ganz epithelähnliches Aussehen haben. Der Hohlraum der Schläuche wird häufig von einer schleimigen, fädigen, blau gefärbten Masse ausgefüllt. Das Endothel solcher geschwulsthaltigen Lymphgefässe lässt keine Zeichen einer Proliferation erkennen.

In den makroskopisch als dichte Knollen erscheinenden Stellen tritt das Bindegewebe gegen die Geschwulstzellen zurück. Dieselben liegen eine neben der anderen dicht gedrängt in einem engen Maschenwerk, welches durch feine, von dem die Knollen umgebenden Bindegewebe aus in das Innere derselben eindringende Fibrillen gebildet wird. Nur selten trifft man auch hier eine Andeutung der schlauchförmigen Anordnung. Die Schläuche haben meist kein Lumen. Die einzelnen Zellen sind theils rundlich, theils polyedrisch.

Die Wand der Cysten besteht aus einem kernarmen, schleimig degenerirten Gewebe. In demselben liegen vielfach verzweigte Zellstränge, welche hie und da eine Kapillare einschliessen. Anscheinend handelt es sich hier um Wucherungsvorgänge der Kapillaren. In das Lumen der Cyste ragen einige bindegewebige Vorsprünge. Ein auskleidendes Epithel ist nirgends vorhanden.

Follikel und Keimepithel wurden nirgends mehr angetroffen.

In der verdickten Tube fanden sich wie bei Fall I und II einige mit gequollenen, z. Th. schlauchförmig angeordneten Geschwulstzellen

Digitized by Google

angefüllte Lymphgefässe. Das Endothel derselben verhielt sich ganz normal.

Fall V.

Doppelseitige, grösstentheils solide Ovarialgeschwulst.

Auf eine genaue Beschreibung der grob anatomischen Struktur der beiden, demselben Individuum angehörenden Tumoren muss ich verzichten, da sie mir nicht mehr zur Verfügung stehen. Sie soll makroskopisch ganz das gleiche Verhalten wie die oben beschriebenen gehabt haben. Der eine Tumor war etwa faustgross, der andere erheblich kleiner. Beide enthielten einige glattwandige rundliche Cysten. Durch die Güte des Herrn Dr. Eberhart in Köln, welcher dieselben durch Laparotomie entfernte und zur Beurtheilung in das hiesige pathologische Institut sandte, bin ich in der Lage, einige Angaben über den Krankheitsverlauf und die Operation zu machen.

Es handelte sich um eine 35jährige mittelkräftige Frau, welche 2 mal, das letzte Mal vor 4 Jahren geboren hatte. Die Menses waren in letzter Zeit postponirend und ziemlich schwach. Patientin klagte über anhaltende Rückenschmerzen. Nachdem sie längere Zeit auf ein Magenleiden, später auf eine Blinddarmentzündung behandelt worden war, wurde sie am 23. 1. 1893 von Herrn Dr. Eberhart untersucht, welcher folgenden Befund feststellte.

Rechts und vor dem Uterus befindet sich ein gut mannesfaustgrosser, leicht beweglicher Tumor; links seitlich und hinter dem Uterus gelegen ein anderer etwa gänseeigrosser. Es besteht ausserdem ein Vitium cordis. (Mitralstenose.) Lungen und Nieren ohne nachweisbare Veränderung.

Operation am 26. 1. Der Stiel des rechten Tumors zeigt eine Torsion um etwa 90°. Da er sehr breit ist, wird er in 2 Partieen abgebunden. Adhäsionen sind weder am rechten noch am linken vorhanden. Exstirpation beider Tumoren. Der Verlauf war fieberfrei. Trotzdem konnte sich die Patientin nicht erholen. Sie hustete viel und hatte stets Schmerzen im Kreuz. 4 Monate nach der Operation starb sie an einer Pleuropneumonia metastatica, wie der sie zuletzt behandelnde Arzt angab. Die Section wurde leider verweigert.

Zur Färbung der Präparate wurde Haematoxylin-Eosin benutzt, einige Präparate wurden nachträglich mit Picrinsäure-Säurefuchsin behandelt, andere mit Orange-Lösung.

Die von beiden Geschwülsten stammenden Schnitte haben ein etwas verschiedenes Aussehen; ein Theil ist dunkeler und von sehr dichter Beschaffenheit, ein Theil ist heller blassröthlich gefärbt, durchscheinender; die dunkel gefärbten Partieen nehmen hauptsächlich die oberflächlichen Theile ein, erstrecken sich aber mehr oder weniger weit in die Tiefe, indem sie sich hier in einzelne kleine Fleckchen auflösen. Einige Schnitte enthalten ausserdem 2 Cysten von etwa Erbsengrösse. Eine andere Reihe von Schnitten enthält eine etwas grössere Cyste.

Digitized by Google

Was zunächst die dunkel gefärbten Partieen, an der Oberfläche gelegen, betrifft, so sind dieselben überall noch von einer dünnen Schicht kernarmen Bindegewebes bedeckt. Histologisch bestehen sie aus einem bindegewebigen Stroma mit sehr zahlreichen, meist spindelförmigen Zellen, welche einen länglichen Kern einschliessen. In die Maschen desselben sind sehr viel grössere, sehr intensiv, zum Theil dunkelblau, zum Theil röthlich gefärbte Zellen eingelagert. Dieselben lassen meist eine Anordnung zu regelmässigen Reihen und Strängen erkennen, die zum Theil parallel zur Oberfläche, zum Theil in verschiedenen Richtungen verlaufen. In ihrer Form sind sie sehr verschiedenartig. Manche sind vollständig epithelartig, andere rund, stark gequollen mit seitlich liegendem, halbmondförmigen Kern. Auch die Stromazellen haben nicht immer die typische spindelförmige Gestalt. Hie und da sind sie etwas grösser und dicker und bekommen dadurch Aehnlichkeit mit den grossen runden Zellen. Auch kommen in diesen Zellen deutliche Kerntheilungsfiguren vor (s. Taf. VI).

Die in der Tiefe des Tumors gelegenen, in Form einzelner dunkler Fleckchen auftretenden Stellen bestehen aus Anhäufung derselben grossen blau oder röthlich gefärbten Zellen innerhalb des bindegewebigen Stroma's. Auch bei ihnen ist eine Anordnung in meist radiär zum Centrum des Häufchens gerichteten Strängen zu beobachten. In der Umgebung solcher Häufchen hat das Bindegewebe oft Aehnlichkeit mit einem myxomartigen Gewebe, dessen lockere Fibrillen auseinander gedrängt sind. Zwischen denselben liegen ganz vereinzelte stark gequollene, oft vacuoläre runde Zellen mit wandständigem halbmondförmigen Kern, welche identisch sind mit den in den Haufen liegenden grossen Zellen, dieselben sind theils durch Haematoxylin schön blau, theils durch Eosin röthlich gefärbt. An den mit Gieson'scher Lösung nachbehandelten Schnitten hat ein Theil der Zellen, besonders in den etwas dichteren Stellen, die blaue Haematoxylinfarbe beibehalten, während andere, besonders in dem lockeren Maschenwerk, die helle Picrinsäurefärbung angenommen haben (Taf. VI, Fig. 6, 7). Ihr Durchmesser beträgt durchschnittlich 0,0176—0,022, die Länge des Kernes etwa 0,006 mm, seine Breite 0,0022 mm. Von der Fläche gesehen ist derselbe rundlich oval oder auch zackig. Hie und da ist das myxomatöse Grundgewebe hyalin gequollen. Das Maschenwerk ist dann breiter, stark glänzend und zeigt ab und zu tropfenartige Anschwellungen.

Die in den Schnitten erwähnten Cysten haben eine verschiedene Bedeutung. Die beiden neben einander liegenden erbsengrossen sind offenbar durch Auflockerung des myxomatösen Gewebes entstanden und sind dementsprechend epithellos. Ihr Inhalt besteht aus einer feinkörnigen Gerinnungsmasse. Die andere isolirt liegende dagegen ist von einem mindestens aus 10 Schichten gebildeten Epithel, aus grosskörnigen rundlich-polyedrischen Zellen ausgekleidet, das sich hie und da bandartig abgehoben hat. Die Unterlage des Epithels besteht grösstentheils aus Spindelzellen, zwischen denen aber auch mehr rundliche, etwas grössere Zellformen mit länglichen oder rundlichen Kernen, die häufig eine Kerntheilungsfigur besitzen, auftreten. Daran schliessen sich weiter nach der Tiefe die ganz grossen reihenförmig gelagerten Zellen an. Es macht auch hier ganz den Eindruck, als ob sich die grösseren Zellformen durch Proliferation aus den Stromazellen entwickelt hätten. Der Inhalte dieser Cyste besteht ebenfalls aus einer feinkörnigen Masse. Auch in den der Oberfläche zunächst gelegenen Theilen lässt sich sehr

Digitized by Google

deutlich verfolgen, wie inmitten der spindelförmigen Elemente grössere, stärker angeschwollene, etwas körnige oder gequollene Zellen auftreten, welche meist noch etwas kleiner sind als die grossen runden Zellen; sie haben rundliche oder durch gegenseitigen Druck polyedrische Formen und sind nicht selten in Reihen angeordnet, welche dann den Eindruck von Epithelzellenreihen machen. Mitosen sind in diesen Zellen deutlich wahrnehmbar (Taf. VI, Fig. 5).

Der Tumor ist ohne Zweifel eng verwandt mit Fall I und II. Ein besonderes Interesse verdient er, weil bei ihm die Entstehung der grossen gequollenen Zellen aus den Zellen des Stroma's am deutlichsten zu erkennen ist.

Im Anschluss an die vorstehend beschriebenen Fälle möge hier noch die Untersuchung einer soliden Ovarialgeschwulst folgen, welche in mancher Beziehung den vorigen ähnelt, sich aber doch im histologischen Bau in vielen Beziehungen abweicheud, und zwar wie ein ächtes Endotheliom verhält.

Fall VI.

Grosser solider Tumor des Ovarium (Endotheliom).

(Journal-No. 107, 1890.)

Von dem im frischen Zustande 4480 g wiegenden, am 6. 6. 1890 von Herrn Professor Ahlfeld exstirpirten Tumor sind nur noch einzelne Stücke vorhanden. Aus den ziemlich kurzen Aufzeichnungen im Journal, sowie aus dem Aussehen der in Alkohol gehärteten Theile ergiebt sich, dass die Geschwulst im Ganzen eine ziemlich gleichmässige Beschaffenheit gehabt hat. Abgesehen von einzelnen kleinen, mit wässerigem Inhalt gefüllten Cysten war sie durchaus solide. An ihrer Oberfläche hoben sich einige knollige, halbkugelige Erhebungen ab, welche auch auf dem Durchschnitt sichtbar waren. Die Trennungsflächen hatten einen Durchmesser von 4—5 cm. Die Tube war nicht aufzufinden.

Mikroskopische Untersuchung: Der Tumor besitzt eine fast 1 mm dicke, im ganzen ziemlich scharf abgesetzte Kapsel, welche aus parallel verlaufenden Bindegewebsfibrillen mit spärlichen Spindelzellen besteht. In manchen Schnitten hat sie ein sehr auffallendes Aussehen dadurch, dass in ihr grosse, sehr unregelmässig gestaltete Hohlräume auftreten, welche dem Gewebe hie und da ein vollständig cavernöses Gepräge geben. An solchen Stellen sieht die Kapsel schon makroskopisch wie durchlöchert aus. Die Hohlräume sind sämmtlich leer und haben ein deutliches Endothel. Nirgends konnten an demselben Wucherungsvorgänge beobachtet werden. Die eigentliche Geschwulstmasse tritt in ihren Anfangsstadien in Form kurzer Zellreihen und Zellstränge auf, welche sich zwischen die Fibrillen der Bindegewebes einschieben. Solche Gebilde finden sich auch vereinzelt in den tieferen Schichten der Kapsel. Die Zellen sind meist rundlich oder polyedrisch und besitzen einen runden Kern. Häufig lassen sich die Zellgrenzen nur undeutlich erkennen. Anhaltspunkte für einen Zusammenhang dieser Stränge mit dem Endothel der Hohlräume konnten nirgends gefunden werden.

In Innern der Geschwulst finden sich die soliden Zellstränge, namentlich in Partieen, welche reich an Bindegewebe sind. Dasselbe hat

Digitized by Google

in seiner Anordnung im allgemeinen die Form eines durch vielfache Verbindungen zusammenhängenden Gerüstwerkes, dessen Balken aus ziemlich dichten, fibrösen Zügen bestehen. An solchen Stellen nun, wo die Balken sehr breit und zahlreich sind, sodass nur ganz schmale Lücken zwischen ihnen frei bleiben, trifft man ganz ähnliche Zellstränge wie in der Kapsel. Dieselben sind hier im ganzen viel länger und verzweigt. In einzelnen Zellen sieht man deutliche Vacuolen.

Für die weiter vorgeschrittenen Stadien der Neubildung ist die Neigung der Zellen, sich zu Schläuchen zusammenzuschliessen, charakteristisch. Dieselben kommen namentlich da vor, wo das Bindegewebe spärlicher ist. Die Schläuche sind zum Theil schmal mit einem kaum erkennbaren Lumen, zum Theil sind sie ziemlich weit und schliessen eine kaum gefärbte schleimige Masse ein. Die sie auskleidenden Zellen sind oft stark gequollen und epithelartig, an anderen Stellen mehr endothelähnlich. Zwischen den einzelnen Schläuchen verlaufen feine Fibrillen, welche von den derberen Bindegewebszügen ausgehen.

In einem Präparat liegt ein von niedrig cylindrischen epithelähnlichen Zellen ausgekleideter, sehr unregelmässig geformter Hohlraum, von dem aus schmale, von Epithel fast ganz ausgefüllte Spalten in das umliegende Gewebe vordringen. Das Innere der Cyste ist theilweise leer, theilweise von einer aus einem feinen Netzwerk bestehenden ungefärbten Substanz ausgefüllt, in welcher einzelne epithelähnliche Zellen liegen. In das Lumen ragen 2 Papillen hinein, welche ebenfalls von kubischem Epithel überkleidet sind. Myxomatöse Stellen, in welchen frei zwischen den Maschen kleine rundliche Zellen liegen, kommen nur ganz vereinzelt vor.

Wie sich aus der Beschreibung des histologischen Verhaltens ergiebt, weicht diese Geschwulst in mancher Beziehung von den vorhergehenden Fällen ab.

In den dichteren Theilen verhält sich die Geschwulstmasse ähnlich, wie in den übrigen Fällen, doch haben die zelligen Elemente, welche in ihren Anfängen zwischen den Zellen des Stroma's auftreten, eine grosse Vorliebe, zusammenhängende Zellhaufen und Zellstränge zu bilden, welche vielfach eine grosse Aehnlichkeit mit soliden Epithelsträngen besitzen. In der Mitte der grösseren Knoten gehen sodann diese soliden Stränge in andere über, welche ein deutliches, aber enges Lumen enthalten. Diese Zellen schliessen das Lumen nach Art eines ein- oder mehrschichtigen Epithels ein, sind aber im ganzen abgeflachter und unterscheiden sich von einer echt epithelialen Auskleidung durch ihre innige Verbindung mit dem Stroma. Die Hohlräume vergrössern sich stellenweise zur Bildung länglicher und unregelmässig gestalteter Spalträume, in welche zum Theil papilläre Sprossen des bindegewebigen Stromas mit demselben Zellüberzuge hineinragen, doch ist es noch nirgends zur Bildung wirklicher makroskopisch sichtbarer Cysten gekommen.

Durch diese Beschaffenheit erhält die Geschwulst mehr den Charakter eines sog. Endothelioms, doch ohne dass die gewucherten Zellen mit Sicherheit auf die Endothelien von Lymph- oder Blutgefässen zurückgeführt werden können. Sie nehmen ihren Ursprung, soweit dies festgestellt werden kann, aus den Zellen des Stromas und erhalten erst in der weiteren Entwickelung die endotheliale Anordnung als Auskleidung neu gebildeter Spalt- und Hohlräume, welche innerhalb der gewucherten Zellenmasse entstehen. Die Bildungsweise der Hohlräume

Digitized by Google

steht in Verbindung mit dem oben beschriebenen Auftreten von Vakuolen in den zelligen Elementen. Eine ganz ähnliche Entwickelung wurde bei den sog. Endotheliomen der Parotis und anderer Organe nachgewiesen.[1])

Die ziemlich verbreitete Auffassung, dass die sog. Endotheliome stets aus einer Wucherung der Endothelien präexistirender Blut- oder Lymphgefässe hervorgehen, ist offenbar nicht richtig. Vielmehr zeigt auch die Untersuchung dieser und anderer Ovarialgeschwülste, dass exquisit „endotheliale" und selbst in hohem Grade „epithelähnliche" Formen aus denselben Zellen entstehen, welche in anderen Fällen nur verstreut in dem gewucherten Ovarialstroma vorkommen und von dort in die Lymphbahnen übergehen können. Gerade die hier beschriebenen Formen sind von Interesse, weil sie eine Reihe von Uebergängen von scheinbar recht verschiedenartigen Geschwülsten darbieten.

Die beschriebenen Geschwülste (Fall I—V), welche theils als Fibrosarkome, Myxosarkome, besonders aber als fibröses Carcinom bezeichnet worden sind, bilden Repräsentanten einer im Ganzen wohl charakterisirten Form der soliden Ovarialtumoren, welche folgende Eigenschaften besitzt:

Die Geschwulstbildung tritt, wie es scheint, immer doppelseitig auf, kommt sowohl im jugendlichen, als im höheren Alter vor und scheint sich durch ein langsames Wachsthum auszuzeichnen. In der Regel ist Ascites dabei vorhanden.

Die Neubildung führt zu einer Vergrösserung des ganzen Ovarium, dessen Form im Ganzen erhalten bleibt, wenn auch die Oberfläche mehr oder weniger uneben höckerig wird.

Der Durchschnitt hat eine grösstentheils derbe und gleichmässig dichte Beschaffenheit, besonders in der Nähe der Oberfläche, während im Innern derbere Stellen mit etwas weicheren myxomähnlichen abwechseln. Zuweilen ist die feste Geschwulstmasse in rundliche Lappen angeordnet. Grössere glattwandige Cysten können durch fortschreitende Erweichung des myxomatösen Gewebes entstehen; zuweilen kommen auch kleinere, mit Epithel ausgekleidete Cysten vor, welche auf vergrösserte Follikel zurückzuführen sein dürften.

Der histologische Bau der Geschwulstmasse zeigt gewisse Verschiedenheiten, welche in ihren Extremen sehr abweichende Bilder liefern können. Die derben Theile entstehen durch starke Wucherung der spindelförmigen Zellen des Ovarialstromas, welche in den

1) R. Volkmann, Die endothelialen Geschwülste. Deutsche Zeitschr. f. Chir. Bd. 41. 1895.

Digitized by Google

weicheren Partien in ein feines fibrilläres Maschenwerk mit spindelförmigen oder verästelten Zellen übergehen.

In den zellenreicheren Wucherungen treten meist in Form kleinerer oder grösserer Häufchen rundliche, gequollene Zellen mit fein vakuolärem, oft deutlich schleimhaltigen Protoplasma auf, welche zwischen den spindelförmigen Zellen des Stroma eingelagert sind, und sich in den Maschen des myxomatösen Theiles weiterverbreiten, nicht selten ganz isolirt oder auch hier in kleinen Häufchen oder Reihen von mehreren hintereinanderliegenden Zellen von epithelähnlichem Aussehen angeordnet; die an den Enden der Reihe liegenden Zellen sind meist kleiner als die übrigen und scheinen demnach jünger zu sein. Oft liegen solche Reihen dicht neben einander, nur durch ganz schmale Streifen mit länglichen Kernen von einander getrennt, nicht selten strahlen die Reihen in radiärer Richtung von einem Mittelpunkte aus.

Diese gequollenen Zellen stellen offenbar das eigentlich Charakteristische, Specifische der beschriebenen Geschwulst dar und haben wegen ihrer grossen Epithelähnlichkeit vielfach zu der Annahme einer ächt epithelialen Herkunft geführt, für welche sich aber bisher kein Anhaltspunkt hat auffinden lassen. Jedenfalls hat sich niemals ein Zusammenhang mit schlauchförmigen Wucherungen des Oberflächen-Epithels oder mit Follikeln nachweisen lassen. Dagegen sprechen viele Bilder für einen direkten Zusammenhang der Zellen mit den Elementen des Stroma. Dabei ist immerhin zu bedenken, dass solche Bilder täuschen können, und dass also die daraus gezogenen Schlüsse mit einem gewissen Vorbehalt zu machen sind. Das Vorkommen von ganz isolirten, im Ovarialstroma verstreuten Abkömmlingen des Oberflächen-Epithels als Ausgang späterer Wucherungen ist nicht ganz auszuschliessen. Ob die eigenthümliche Quellung der Zellen, wodurch sie denen eines Gallert-Carcinoms in hohem Grade gleichen, durch Schleim oder durch Pseudomucin oder eine ähnliche Substanz hervorgerufen wird, hat sich nicht entscheiden lassen.

Die Hauptmasse der Geschwulst stellt jedenfalls (besonders in Fall I) eine zellenreiche, mehr oder weniger dichte Wucherung des Ovarial-Bindegewebes dar und entspricht am meisten einem zellenreichen Fibrosarcom mit mehr oder weniger verbreiteter schleimiger Erweichung. Der eigenthümliche Charakter, der durch das Auftreten der grossen gequollenen Geschwulstzellen der Geschwulst gegeben wird, dürfte (nach Vorschlag des Prof. Mar-

Digitized by Google

chand) durch den möglichst wenig präjudicirenden Zusatz „mucocellulare“ auszudrücken sein. Die grosse Epithelähnlichkeit und die Malignität der in den Metastasen ganz rein auftretenden Zellformen rechtfertigt die weitere Bezeichnung „carcinomatodes“.

Diese Geschwülste können, wie es scheint, lange Zeit stationär bleiben, haben aber grosse Neigung, sich in den Lymphbahnen weiter zu verbreiten, zunächst innerhalb des Ovarium, dann über seine Grenzen hinaus im Ligamentum latum und in der Tube, in manchen Fällen in sehr grosser Ausdehnung im ganzen Körper (Fall I). In diesen Fällen zeichnen sich die die Lymphgefässe ausfüllenden Geschwulstzellen durch starke Quellung aus und sind nicht selten ähnlich epithelialen Becherzellen um ein Lumen angeordnet. Eine „infectiöse“ Umwandlung der Lymphgefässendothelien und Gewebszellen in Geschwulstzellen lässt sich nicht nachweisen.

Durch hochgradigen fettigen Zerfall der in den serösen Häuten verbreiteten Geschwulstzellen kann Hydrops chylosus, durch schleimige Erweichung schleimiges (pseudomucinöses?) Exsudat entstehen.

In allen Fällen sind die Geschwülste als maligne zu betrachten, worauf bei der Exstirpation Rücksicht zu nehmen sein wird, namentlich, wenn bereits Infiltration der Tube bei der Exstirpation constatirt wird. Obwohl die von uns beschriebene Geschwulstform keineswegs zu den seltenen zu gehören scheint, — wurden doch bei dem verhältnissmässig nicht sehr grossen Material, über welches das hiesige pathologische Institut verfügt, im Lauf von 5 Jahren 6 derartige Fälle beobachtet, — so haben wir doch in der Literatur keine einzige Beschreibung gefunden, von der wir mit Sicherheit sagen könnten, dass sie mit dieser Geschwulstform genau übereinstimmte. Es muss das wohl daran liegen, dass die ziemlich zahlreich beschriebenen, in ihrem Aeusseren und in ihrem klinischen Verlauf analogen Tumoren im ganzen selten Gegenstand einer eingehenden mikroskopischen Untersuchung geworden sind. Zum Theil stammen auch die einschlägigen Arbeiten aus einer Zeit, wo die mikroskopische Technik noch mangelhaft entwickelt und die Anschauung über die Geschwülste, namentlich ihre Histogenese, noch so wenig geklärt war, dass die hie und da der makroskopischen Beschreibung beigefügten Angaben über die histologische Beschaffenheit mit einer gewissen Reserve aufzunehmen sind.

Immerhin fanden wir bei der Durchmusterung der Literatur

Digitized by Google

doch einige Fälle, die wenigstens an die Möglichkeit denken lassen, dass sie zu unserer Gruppe zu rechnen sind.

So beschreibt Klebs[1]) unter den Spindelzellensarkomen des Ovarium, welche nach ihm meist solide doppelseitige Geschwülste darstellen, eine Form, welche von dem gewöhnlichen Aussehen abweicht, indem in das aus Spindelzellen bestehende Stroma epithelähnliche Zellen eingelagert sind, die häufig drüsenartige Anordnung zeigen. Er glaubt sie infolgedessen zu den Adenosarkomen rechnen zu müssen. „Die drüsige Anordnung ist jedoch nicht immer deutlich, häufig finden sich die Epithelien in Gestalt kleiner Gruppen von Rundzellen, die auf den ersten Blick für Lymphkörper genommen werden können. Erst die genaue Betrachtung zeigt einige Eigenschaften, welche für ihre epitheliale Abstammung sprechen, die grossen hellen Kerne mit starken Kernkörperchen, eine schmale Schicht von Zellsubstanz, von oft eckiger Gestalt.“ Das Stroma, in welchem die Zellen liegen, besteht aus vielfach sich durchkreuzenden Zügen von Spindelzellen, welche Klebs für Hyperplasie des nach seiner Auffassung muskulären Stroma's hält. Gerade diese Abart der Sarkome ist nach Klebs im Gegensatz zu den reinen Sarkomen, welche im Ganzen stationär bleiben, durch ihre Neigung zu Metastasen auf dem Peritoneum, der Pleura und dem Zwerchfell charakterisirt, während die Lymphdrüsen meist freibleiben.

Aehnliche „Mischformen“ erwähnt auch Virchow[2]) in seiner Geschwulstlehre unter dem Namen Sarcoma carcinomatosum. Er legt besonderen Werth auf die Abgrenzung von Alveolen mit epithelialen Zellen, die Klebs oft sehr undeutlich ausgesprochen fand.

Ob wir es hier wirklich mit derselben Geschwulstform wie die unserige zu thun haben, dürfte sich nachträglich kaum entscheiden lassen.

Vielleicht grössere Uebereinstimmung mit unseren Fällen zeigt eine ebenfalls als doppelseitiges Sarkom der Ovarien bezeichnete Geschwulst, welche Hertz[3]) genauer beschreibt.

Der einer 38jährigen Frau angehörige Tumor wurde schon intra vitam als solcher festgestellt. Bei der Sektion fanden sich 2 grösstentheils solide Geschwülste von nicht ganz gleichmässiger Consistenz.

1) Klebs, Handbuch d. pathol. Anatomie. Berlin 1876. S. 821—823.

2) Virchow, Onkologie. II. S. 370.

3) Hertz, Ein Fall von Sarkom beider Ovarien mit secundären Knoten auf der Pleura und dem Peritoneum. Virch. Arch. Bd. 36. S. 97.

Digitized by Google

Mikroskopisch bestanden dieselben in den derberen Partien aus sehr langgestreckten spindelförmigen, schmalen, mit einem länglichen Kern versehenen Zellen. Zwischen diesen fanden sich in den weicheren Abschnitten Haufen von kleinen rundlichen Zellen mit ein und zwei Kernen und grösseren Zellen mit mehreren bis zu sechs Kernen. Hie und da waren die Zellen verfettet und zwar meist nur die runden, während die spindelförmigen normal waren. Von grossen gequollenen Zellen erwähnt Hertz indess nichts. Metastasen traten auf der Pleura, dem Peritoneum, dem Netz, dem Magen, dem Darm in Form von kleinen Knötchen auf.

Weniger genau untersuchte Fälle, die makroskopisch dasselbe Verhalten zeigten, finden sich unter der Bezeichnung „Spindelzellensarkome" in grösserer Zahl in der Litteratur. Drei solche beschreibt Leopold[1]) in seiner Arbeit über die soliden Eierstocksgeschwülste. Dieselben hatten, wie die unserigen, beide Ovarien befallen, deren Gestalt noch deutlich zu erkennen war. Ihre Oberfläche war etwas höckerig, der Durchschnitt röthlichweiss, die Consistenz ziemlich derb. Auf der Pleura und dem Peritoneum fanden sich metastatische Knötchen.

Zwei analoge Fälle sind in der Dissertation von Rothenberg[2]) verzeichnet. Der eine derselben (Fall IV.), eine doppelseitig bei einer 42jährigen Frau auftretende Geschwulst, hatte zu Metastasen in der Gallenblase und der Leber geführt. Die zweite ebenfalls doppelseitige Geschwulst (Fall V.) gehörte einer 65jährigen Frau an. Sie war auf das Ovarium beschränkt geblieben. Die Diagnose lautete bei dem ersten Fall Sarcoma myxomatosum, bei dem zweiten fehlt eine mikroskopische Untersuchung.

Unter den Carcinomen ist es der Scirrhus, mit dem unsere Geschwulstform wohl sehr häufig identificirt ist. Leider sind auch hier nur sehr wenige genaue mikroskopische Untersuchungen vorhanden. In den Lehrbüchern wird diese sog. fibröse Form des Ovarialcarcinoms meist mit wenigen Worten abgethan.

Klebs[3]) charakterisirt sie als „eine meist doppelseitig auftretende, walzenförmige derbe Geschwulst, die selten mehr als Faustgrösse erreicht". Von den angeborenen Fibromen unterschieden sich die von ihm beobachteten nur durch die Abwesenheit einer höckerigen Oberfläche, sonst stimmte die Derbheit und der faserige Bau vollkommen mit diesen überein. Zwischen den Bindegewebsfasern

1) Leopold, Die soliden Eierstocksgeschwülste. Arch. f. Gyn. Bd. VI. 1874. S. 189.

2) Rothenberg, Max, Maligne Ovarialtumoren. Heidelberg 1893. Inaug.-Diss. S. 64.

3) Klebs, l. c. S. 809.

Digitized by Google

fanden sich überall meist regellos eingestreut, zahlreiche kleine Zellen von undeutlich epithelialem Typus, von denen nur die Grösse der Kerne auf ihre Abstammung hindeutete. Von den Eierstöcken aus breitete sich nach oben, rechts bis zur Leber hin eine mit dem Bau der Eierstöcke übereinstimmende carcinöse Infiltration des Peritoneums aus. Ob diese Geschwulstform, welche der unserigen ähnelt, mit der oben erwähnten, von Klebs beschriebenen, derselben Natur war oder nicht, muss dahingestellt bleiben.

Olshausen[1]) bezieht sich in seinem Werke über die Krankheiten der Ovarien auf die Angaben von Klebs.

Winckel[2]) giebt für alle 3 Formen des Eierstockskrebses, den Scirrhus, das Medullarcarcinom und das Gallertcarcinom, als charakteristisch an, dass das ganze Ovarium in der Neubildung aufgeht. Dieselbe kann einseitig, häufiger aber doppelseitig auftreten. Im letzteren Fall trifft man meist Metastasen in den benachbarten Lymphgefässen und auf dem Peritoneum.

Auch Ziegler[3]) beschreibt die festen Carcinome, ohne die fibröse Form scharf abzutrennen. Er erwähnt, dass zuweilen eine myxomatöse Entartung des bindegewebigen Stroma's vorkomme (Carcinoma myxomatodes), die unter Umständen bis zum völligen Untergang eines Theiles der Stromabalken führt. Durch Quellung der entarteten Balken können die Krebszellenherde zu Strängen zusammengeschoben werden, welche dem Tumor ein höchst eigenartiges Aussehen verleihen.

Eine als Carcinoma fibrosum betitelte Arbeit, in der vielleicht genauere Angaben zu finden wären, stammt von Pjajetzki.[4]) Leider war es mir nicht möglich, derselben habhaft zu werden.

Specielle Fälle von fibrösen Carcinomen konnten wir nur wenige in der Literatur finden.

Am genauesten untersucht ist der von Waldeyer[5]) in seiner Abhandlung „über die Entstehung der Carcinome“ beschriebene Fall.

Der dem linken Ovarium eines 21jährigen Mädchens angehörige Tumor ist etwa mannskopfgross und hat im Ganzen die Form des Ovarium bewahrt. Auf dem Durchschnitt tritt durch scheidenartig eingewebte

1) Olshausen, Krankheiten der Ovarien. 1886.

2) v. Winckel, Lehrb. d. Frauenkrankh. 1890.

3) Ziegler, Lehrb. d. pathol. Anat. 1890.

4) Pjajetzki, Carcinoma fibrosum, Objazat. patol. anat., izslied stud. med. imper. Charcov. Univers. 1890. p. 57–64.

5) Waldeyer, Entstehung der Carcinome. Virch. Arch. Bd. 55. S. 130.

Digitized by Google

Bindegewebszüge eine Abtheilung in einzelne Lappen hervor. An einzelnen Stellen springen haselnussgrosse Cysten mit cylindrischem Epithel ausgekleidet vor. An mikroskopischen Präparaten zeigt sich, dass das Oberflächenepithel fast überall gut erhalten ist. Schlauchförmige Einsenkungen desselben wurden nicht gefunden. Der eigentliche Tumor zeigt einen eigenthümlichen Bau, der sich am besten mit dem eines fötalen Eierstockes vergleichen lässt. Grössere und kleinere Ballen rundlicher, gut conturirter Zellen mit scharf gezeichneten grossen Kernen liegen in einem bald grob, bald feinmaschigen Strickwerk von Bindegewebszellen, das sich durch grossen Reichthum an spindelförmigen und rundlichen Elementen als ein Gewebe noch junger Bildung verräth. Doch sind diese Zellen des Strickwerkes anders gestaltet und kleiner als die vorhin erwähnten mehr epithelialen Formen. Wohlausgebildete Follikel und Eizellen liessen sich nicht nachweisen.

Johannowsky [1]) beobachtete zwei Fälle von doppelseitigen „Scirrhen". Dieselben waren, abgesehen von einzelnen kleinen Cysten, durchaus solide. Mikroskopisch bestanden sie aus einem fibrösen Netzwerk. Die Maschen desselben waren von epithelialen Zellen ausgefüllt. Beide hatten secundär zu Bauchfellcarcinose geführt.

Schliesslich müssen wir noch mit einigen Worten auf die Endotheliome des Eierstockes eingehen, welche unseren Tumoren sehr nahe verwandt, ja vielleicht gar nicht von ihnen zu trennen sind. Der erste, welcher das Vorkommen derselben am Eierstock nachwies, war Marchand. [2]) Nach ihm sind namentlich in den letzten Jahren ähnliche Fälle mehrfach beschrieben, sodass die Zahl der jetzt bekannten schon eine ziemlich grosse ist. Eine Zusammenstellung der Literatur findet sich in der Arbeit von Pick [3]) „Ueber die von den Endothelien ausgehenden Geschwülste des Eierstockes". Während Olshausen diese Tumoren noch unter den seltenen Formen cystischer Ovarialgeschwülste aufführt, zeigte Pick, dass die Cystenbildung für dieselben durchaus nicht charakteristisch ist, sondern dass sie sich makroskopisch oft in nichts von den durchaus soliden Sarkomen und Carcinomen unterscheiden. Sehr häufig ahmen sie in ihrer Gestalt das Ovarium nach. Sie treten einseitig oder doppelseitig auf. Klinisch sind sie als malign zu betrachten. In den beiden von Pick veröffentlichten Fällen handelte es sich um solche feste Formen. Mikroskopisch zeigte

1) Johannowsky, Prager med. Wochenschr. 1877.

2) Marchand, Beiträge zur Kenntniss der Ovarialtumoren. Habilitationsschrift. Halle 1879.

3) Pick, Die von dem Endothel ausgehenden Geschwülste des Eierstocks. Berl. klin. Wochenschr. 1874.

Digitized by Google

sie grosse Aehnlichkeit mit unserem Fall VI. Histogenetisch glaubt Pick sie auf die Endothelien der Lymphgefässe zurückführen zu müssen.

Zu erwähnen wäre vielleicht noch, dass sich für die merkwürdige Verbreitung der Geschwulstzellen in den Lymphbahnen, wie sie in Fall I beschrieben ist, ein Analogon bei Waldeyer [1]) findet. Es handelt sich hier aber um ein carcinomatös-degenerirtes Ovarialkystom vom Typus des Medullarkrebses. „Bei demselben zeigte sich ausser Metastasen in den benachbarten Lymphdrüsen eine Infiltration sämmtlicher Lymphgefässe des Diaphragma's mit einer rahmigen Masse in einer Vollständigkeit, wie sie kaum die beste Injection erreicht. Dass es sich hier um Lymphgefässe handelt, bewies der charakteristisch-netzförmige Verlauf der gelben Stränge und ihre eigenthümlichen rosenkranzartigen Anschwellungen. Von einer Wucherung des Lymphgefässendothels war nichts zu sehen. Die rahmige Masse bildete einen leicht wegzuspülenden Inhalt. Die mikroskopische Untersuchung zeigte, dass derselbe dieselben epithelähnlichen Zellen enthielt wie der primäre Tumor."

Zum Schlusse ist es mir eine angenehme Pflicht, meinem hochverehrten Lehrer, Herrn Prof. Marchand für die überaus freundliche, vielfache Unterstützung bei der Abfassung der vorliegenden Arbeit meinen herzlichsten Dank auszusprechen.

Erklärung der Abbildungen auf Tafel V und VI.

Figur 1. Ein Lymphraum (l) aus dem Ovarialtumor von Fall I mit grossen gequollenen Zellen (sz) gefüllt.
bz Kerne der Bindegewebszellen.
e Endothelkerne.
b Bindegewebszellen.
Zeiss, Apochr. 2 mm. Oc. 4. Vergr. 620.

Figur 2. Gruppen von theils losen (b), theils schlauchförmig angeordneten (a) blasigen Zellen, aus einem Lymphgefäss der Pleura pulmonalis von Fall I.
Zeiss, Apochr. 8 mm. Oc. 4. Vergr. 160.

1) Waldeyer, Arch. f. Gyn. Bd. I. 1870. S. 311. Die epithelialen Eierstocksgeschwülste, speciell die Kystome.

Digitized by Google

Fig. 2.



Fig. 1.

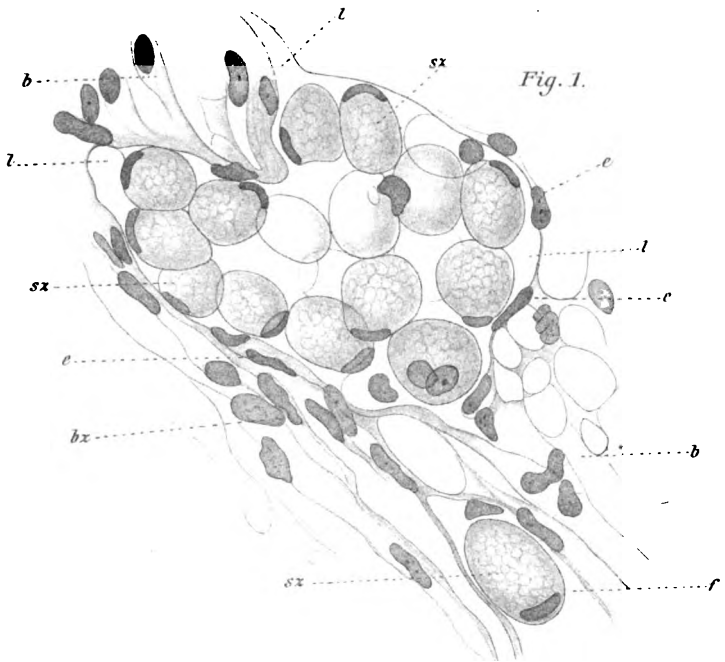

Fig. 3.

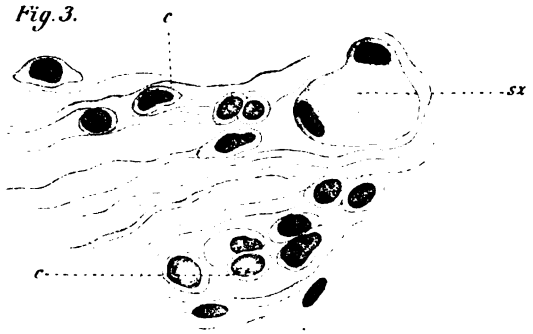

Digitized by Google

Digitized by Google

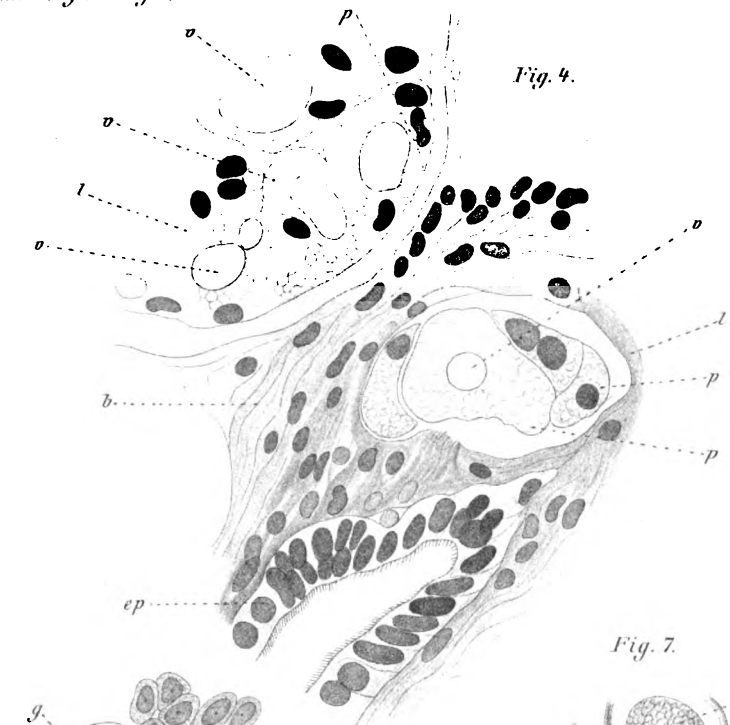

Fig. 4.

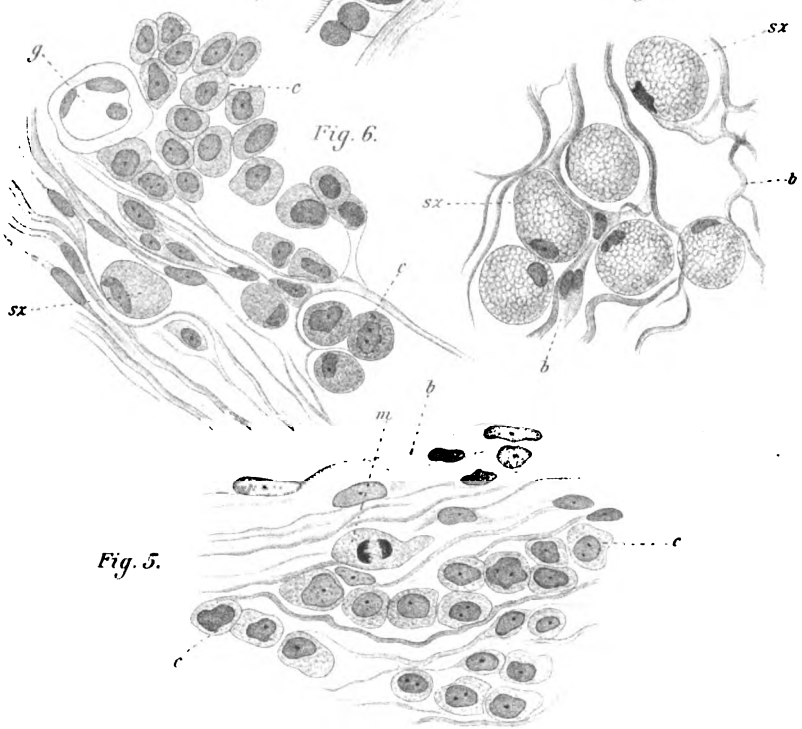

Fig. 7.

Fig. 6.

Fig. 5.

Digitized by Google

Digitized by Google

Figur 3. Eine Gruppe kleinerer Zellen (c), theils einzeln, theils gruppenweise in einer Lücke des Stroma gelegen.
sz Zwei grosse, mit einander verbundene gequollene Zellen mit vacuolärem Protoplasma.
Aus dem Tumor Fall II, dicht unter der Oberfläche.
Zeiss, Apochr. 2 mm. Oc. 4. Vergr. 620.

Figur 4. Aus der Tube desselben Falles; zwei mit grossen gequollenen Zellen gefüllte Lymphräume (l) der Schleimhaut.
ep Flimmerepithel der Oberfläche der Falten.
b Bindegewebe.
p Sehr zartes vacuoläres Protoplasma der grossen gequollenen Zellen.
v Grosse centrale Vacuolen der Zellen, durch welche die Zellen ein schlauchförmiges Aussehen erhalten.
Dieselbe Vergrösserung.

Figur 5. Ein kleiner Theil des Geschwulstgewebes von Fall V, nahe der Oberfläche.
b Bindegewebe mit spindelförmigen Zellen und länglichen Kernen; eine vergrösserte spindelförmige Zelle mit Mitose (m).
c Dicht aneinander gedrängte epithelähnliche Zellen der kleineren Form.
Dieselbe Vergrösserung.

Figur 6. Eine ähnliche Stelle derselben Geschwulst, mit Uebergängen der Zellen (c) in grössere gequollene Zellen (sz).
g Gefäss.
Dieselbe Vergrösserung.

Figur 7. Aus dem lockeren Gewebe derselben Geschwulst; grosse, isolirt in den Bindegewebsmaschen gelegene gequollene Zellen (sz).
Dieselbe Vergrösserung.

Digitized by Google

Aus der Königl. Frauenklinik in Dresden.

Die operative Behandlung der para- und perimetritischen Exsudate.

Von

Dr. **Buschbeck,** zweitem Assistenzarzt. und Dr. **Ettinger,** Volontärarzt aus Bukarest.

(Mit 7 Abbildungen auf Tafel VII.)

So erschöpfend und vielseitig in der Fachliteratur der letzten Jahre das Kapitel der complicirten Eiterungen der Beckenorgane behandelt worden ist, so selten ist das Thema der primären eitrigen Entzündung der Parametrien und des Perimetrium Gegenstand wissenschaftlicher Erörterungen gewesen.

Fritsch hat auf dem Gynäkologen-Congress zu Bonn 1891 der operativen Behandlung der akuten Wochenbettsparametritis das Wort geredet. In der Absicht, die Krankheitsdauer abzukürzen, rieth er zur frühzeitigen Eröffnung des Exsudates von der Scheide her.

J. Veit berichtete in der Festsitzung der Berliner Gesellschaft für Geburtshülfe und Gynäkologie 1894 über chronische Fälle, die er durch Incision oberhalb des Ligamentum Poupartii heilte.

Pozzi warnte Veit gegenüber davor, die Grenzen der Anwendung dieser Operation zu weit zu stecken, „nachdem er Fälle beobachtet habe, wo die Operation nur einen temporären Erfolg hatte."

Zur ausführlichen Diskussion über das Thema kam es in dieser Sitzung so wenig als seiner Zeit in Bonn.

Auch die Lehrbücher behandeln das Kapitel Parametritis bei den Wochenbettserkrankungen zumeist recht kurz und allgemein.

Digitized by Google

Abwartende Behandlung im akuten Stadium, chirurgisches Vorgehen in chronischen Fällen wird empfohlen, meist ohne nähere Berücksichtigung von Einzelheiten.

Und doch herrscht über die Grundsätze und über die Art der Behandlung der Krankheit noch keineswegs allgemeine Uebereinstimmung.

Dabei sind aber die para- beziehentlich perimetritischen Exsudate durch ihre Häufigkeit und Langwierigkeit eine für den praktischen Arzt so überaus wichtige Krankheit, dass Mittheilungen über das Leiden und seine Behandlung auf Grund der Erfahrungen grösserer Krankenanstalten dem Praktiker sicher willkommen sein müssen.

Von diesem Gesichtspunkte aus wurden die nachfolgenden 35 Krankheitsfälle aus dem gynäkologischen Material der letzten 8 Jahre zusammengestellt. In allen Fällen bis auf 2 (No. 33 und 35) handelte es sich um nicht complicirte eitrige Erkrankung des Parabez. Perimetrium. Sie wurden sämmtlich durch operative Behandlung in Angriff genommen und geheilt bez. ganz wesentlich gebessert.

Anfänglich hatten wir die Absicht, lediglich die parametritischen Exsudate hier zu besprechen. Einzelne ausserordentlich grosse, rein perimetritische Exsudate aber, welche die Beckenhöhle ausfüllten und das hintere Scheidengewölbe vorbuchteten, traten in so nahe Beziehung zu den anderen Fällen, dass sie um der differentiellen diagnostischen Darstellung willen nicht ausgeschlossen werden konnten, wenn das Bild möglichst erschöpfend ausfallen sollte.

Was nun zunächst einige allgemeine Gesichtspunkte betrifft, so war die jüngste der 35 Patientinnen 20, die älteste 47 Jahre alt, als sie in die Klinik zur Behandlung kamen.

24 Frauen, d. h. $66^2/_3$ pCt., hatten ein Alter zwischen 20 und 30, 9 zwischen 30 und 40 Jahren, nur 2 hatten das 40. Lebensjahr überschritten.

Es bestätigt sich demnach auch an unserem Material die von anderer Seite hervorgehobene Thatsache, dass die Parametritis vorwiegend eine Erkrankung der mittleren Lebensjahre ist und in einiger Beziehung zum Höhenpunkte des sexuellen Lebens der Frau steht.

In der That führten 26 Frauen die Entstehung ihres Leidens auf vorhergegangene Geburten bez. Aborte zurück (74,3 pCt. der Fälle). Mit Ausnahme von Fall 21 und 28 bestanden die Beschwerden seit der letzten Geburt; diese beiden Patientinnen aber

Digitized by Google

rechneten ihr Kranksein mit Bestimmtheit aus dem vorletzten Wochenbett her; Frau Freud. hatte danach noch ein ausgetragenes Kind geboren, Frau Hä. im dritten Monat abortirt. Bei beiden Frauen hat nach der letzten Schwangerschaft sich das Leiden beträchtlich verschlimmert.

Besonders schwere Entbindungen waren nach den Angaben der Kranken selten. Im Fall 31 war die Geburt durch die Zange, im Fall 9 durch die Wendung und Ausziehung des Kindes beendet worden. Zweimal (No. 26 und 17) war die Placenta manuell entfernt worden, beide Wöchnerinnen waren an „Kindbettfieber" erkrankt. In 2 Fällen hatten die betreffenden Geburten sehr lange gedauert (Fall 24 3 Tage), in 2 weiteren Fällen (No. 3 und 14) waren sie mit sehr starkem Blutverlust verbunden gewesen.

Die übrigen 18 Frauen bezeichneten die Geburten als normal, theilweise sogar als leicht. Und doch waren sie inficiert worden. Konnten doch fast Alle angeben, dass sie im Wochenbett fieberhaft erkrankten. Auch liess sich bei Allen das Produkt der Infektion, das parametritische Exsudat, nachweisen. War bei den erstgenannten 8 Patientinnen theils durch die bei den schweren Operationen gesetzten Verletzungen, theils durch die infolge langer Geburtsdauer und starker Blutungen herabgesetzte Widerstandsfähigkeit des Körpers den Infectionsträgern der Zutritt erleichtert, so fehlte diese Erklärung für das Zustandekommen der Infektion bei den übrigen 18. Hier waren die einzigen geburtshülflichen Maassnahmen, soweit sich dies aus den Journalen feststellen lässt, innere Untersuchungen und Scheidenausspülungen während der Geburt.

Es soll auf die näheren Umstände dieser Gruppe von Infectionen nicht näher eingegangen werden; jedenfalls besteht die Thatsache, dass bei über zwei Drittel der im Wochenbett an schwerer Parametritis erkrankten Frauen die Entbindung nur durch innere Untersuchung geleitet worden war.

Dass der untersuchende Finger in der Mehrzahl dieser Fälle mit der allergrössten Wahrscheinlichkeit der Träger der Infectionskeime war, muss ohne weiteres zugegeben werden; dass er es aber nicht immer sein muss, lehrt Fall 32.

Die 33jährige, unverheirathete VI. p. war nach ihrer Angabe ausserhalb der Anstalt weder in der letzten Zeit der Schwangerschaft, noch während der Geburt untersucht worden. Die Geburt wurde nur durch äussere Untersuchung geleitet und war bereits

Digitized by Google

nach einer Stunde vollendet. Kurze Zeit nach Ausstossung der Nachgeburt stieg die Temperatur auf 39,5. 116 P. und unter stürmischen Fiebersteigerungen bis 41,1° entwickelte sich in den ersten 14 Tagen des Wochenbettes eine linksseitige Parametritis. Hier ergab die am 1. Wochenbettstag vorgenommene mikroskopische Untersuchung des Collumsekretes bereits die Anwesenheit von Streptokokken und Staphylokokken.

Entweder hatten hier kleinste, bei der schnell erfolgten Geburt entstandene Schleimhautverluste genügt, dem keimhaltigen Sekret den Weg in das parametritische Gewebe zu öffnen oder — wofür aber anamnestisch keine Anhaltspunkte vorhanden sind —, eine alte Erkrankung des Parametriums war unter dem Einfluss der Geburt recidivirt.

Oder endlich kann die Entstehung darauf zurückgeführt werden, dass die Betreffende tagelang mit 3—5-Markstück weit geöffnetem inneren Muttermund und noch stehender Blase herumgegangen ist, eine Beobachtung, die wir nicht selten bei Hochschwangeren in der letzten Zeit vor der Entbindung machen konnten. Bedenkt man, dass in solchen Fällen das untere Uterinsegment in kleinerem oder grösserem Bezirk von den Eihäuten abgelöst ist, dann ist den Mikroben im weitesten Maasse Thür und Thor geöffnet, namentlich wenn solche Schwangere zur inneren Untersuchung verwendet werden und ungeschickte bez. unverständige Tastungen des Zeigefingers im oder über dem Bereich des inneren Muttermundes stattfinden.

So lehrreich derartige Fälle sind, und so schwer dabei selbst in der Klinik eine Erkrankung vermeidbar bleiben wird, so sehr müssen wir im Interesse der Kreissenden ganz und gar davon überzeugt sein, dass, abgesehen von den seltenen Ausnahmen einer recidivirenden Parametritis, in der allergrössten Mehrzahl der Fälle die Entstehungsursache der Wochenbettsparametritis auf einer direkten Infektion während der Geburt beruhte, sei es durch Instrumente, sei es durch Spülrohr oder durch den Finger des Untersuchers hervorgerufen. Und diese Infection ist vermeidbar — theils durch die Unterlassung aller unnöthigen inneren Untersuchungen, theils durch eine wirkliche Antiseptik.

In den puerperalen Fällen war 23mal eine rechtzeitige Geburt, 3mal ein Abort vorausgegangen; in den nicht puerperalen Fällen entstand die Erkrankung 1mal (Fall 22) nach einer Ausschabung der Gebärmutterhöhle wegen chronischer Endometritis, je 1mal

Digitized by Google

(Fall 18) wurden die ersten Beschwerden nach einem Trauma, Fall auf das Gesäss, bemerkt, bez. nach Ablauf der Menstruation, mehrmals recidivirend (Fall 2), ohne dass eine sonstige Ursache angegeben werden konnte.

In Fall 27, Nullipara, entwickelte sich das Leiden auf dem Boden einer seit 23 Jahren bestehenden chronischen Periproktitis im Anschluss an eine Prolapsoperation; in Fall 4 handelte es sich wahrscheinlich ebenfalls um ein Recidiv eines alten Exsudatrestes in der Umgebung des Mastdarms.

Unbekannt blieb die Ursache in Fall 16 (altes Leiden) und Fall 33 und 35. Bei den letzten beiden Patientinnen, deren Exsudate perimetritische waren und sich im Anschluss an chronische Adnexerkrankung, bez. durch eine frische Infection entwickelt hatten, ist höchst wahrscheinlich gonorrhoische Infection die erste Ursache. Allerdings ist der bakteriologische Beweis für diese Diagnose trotz langdauernder Beobachtung bisher nicht zu erbringen gewesen.

Nur 1mal (Fall 22 nach Excochleatio) kam ein Fall von acuter Parametritis purulenta und einer von acuter Perimetritis sero-purulenta zur operativen Behandlung. Die Erkrankung bestand im ersten seit 14 Tagen, im zweiten Falle seit 3 Wochen. Alle übrigen Fälle, insbesondere sämmtliche Erkrankungen puerperalen Ursprunges, sind als subacut, bez. chronische Entzündungen zu bezeichnen.

Bei einer Patientin (No. 9) bestand das Leiden seit 15 Jahren; bei einer anderen (Fall 3) seit 10 Jahren; beide waren im Anschluss an Entbindungen erkrankt.

Die grosse Zahl der mehr subacuten Para- bez. Perimetritiden bestand seit 6 Wochen bis 1 Jahr, so dass sich die Durchschnittsziffer der Erkrankungsdauer bei der Aufnahme in die Klinik auf etwa 3—4 Monate berechnet.

Um die pathologische Anatomie der Entzündungsherde zu erläutern, betrachten wir die Parametritis und Perimetritis gesondert und stellen sie uns nach Sitz und Ausbreitung auf Grund unserer eigenen Fälle dar.

Nimmt man eine Collumverletzung bei der Geburt oder bei einer Operation als den Ausgangspunkt an, so entfaltet sich in ihrer Umgebung die Basis des Ligamentum latum durch ein entzündliches Oedem, das in wenigen Tagen die Grösse einer Faust und darüber erreichen kann. Die beiden Blätter des breiten

Digitized by Google

Bandes werden in die Höhe gehoben; Tube und Ovarium der betreffenden Seite nach aufwärts, der Uterus nach der anderen Seite gedrängt; das Scheidengewölbe vorgebuchtet. Bei dieser Grösse kann es zum Stillstand kommen. Das Exsudat wird aufgesaugt oder geht in eitrige Schmelzung über. Bricht es auf, so kann es den Ausweg nach der Scheide oder nach dem Rectum nehmen, ab und zu auch in Blase, Uterus, selbst Ureter: Einseitiges parametranes Exsudat (Taf. VII, Fig. 1).

Bisweilen entwickelt es sich — doch seltener — in beiden Parametrien; und zwar kann dies gleichzeitig stattfinden; dann liegt der Uterus zwischen zwei teigigen Säcken. Oder nach Abheilung bezw. Durchbruch oder Entleerung des einen bildet sich ein zweites auf der anderen Seite aus, theils kleiner, theils beträchtlich grösser als das erste: Parametritis duplex.

Auch kann das lockere Bindegewebe vor oder hinter dem Uterus, zwischen Blase oder Rectum der Sitz sein. Im ersteren Falle wird das Peritoneum der Plica vesico-uterina höher und höher gehoben. Die Eitermasse wandert hinter den vorderen Bauchdecken empor, den Uterus und Harnblase nach hinten, ja nach der Tiefe drängend. Sie erreicht den Nabel und seitlich die Inguinalfalten. Hier und da sucht sich der Eiter am Nabel einen Ausweg. Unmittelbar über dem vorderen Beckenring liegt ein teigiges Kissen, dessen Nichtzusammenhang mit Blase und Uterus durch Sonde und Katheter sofort festzustellen ist: Parametritis purulenta anteuterina (No. 16, 34). (Taf. VII, Fig. 2.)

Ist aber der Eiterherd in dem lockeren Bindegewebe zwischen Collum und vorderer Rectumwand zuerst aufgetreten, so schiebt er sich, den Douglas'schen Raum und den Uterus nach oben und vorn drängend, im Septum rectovaginale nach unten weiter vor. Anfänglich fühlt man im hinteren Scheidengewölbe eine teigige nach unten und vorn gerichtete Zungenspitze. Nimmt die Eiterung zu, so wird die hintere Scheidenwand von einem prallen, äusserst empfindlichen Tumor vorgedrängt, das Rectum zusammengedrückt und der Uterus schiebt sich langsam nach aufwärts: Parametritis purulenta retrouterina in septo rectovaginali (Taf. VII, Fig. 3).

Bei diesen beiden letzten Formen der Exsudate ist die Beschaffenheit der unteren bezw. seitlichen Begrenzung ganz bemerkenswerth. Sitzt das Exsudat vor dem Uterus, so wird sein Boden wie von einem, die vordere Scheidenwand umgreifenden derben Gewölbe gebildet, so hart bisweilen (Fall 34), dass es dem

Digitized by Google

weniger Geübten als eine maligne Neubildung erscheinen kann. Bei dem Sitz hinter dem Uterus dagegen, wo die seitliche Begrenzung von den Rändern des Rectum gebildet wird, ziehen sich, wie bei der Periproctitis gonorrhoica die Entzündungsgrenzwälle längs der beiden Rectumseiten in die Höhe, sodass das eine Mal die Ausbreitung nach oben, also nach dem Nabel hin, das andere Mal nach unten, nach dem Introitus vaginae hin anatomisch vorgeschrieben ist.

Es versteht sich von selbst, dass bei diesen vier verschiedenen Gruppen das benachbarte Peritoneum entzündlich gereizt ist. Darum werden sich auch Pseudomembranen zwischen seinen sich berührenden Lamellen, wie mit den Nachbarorganen ausbilden. Doch pflegen sie nicht derart zu sein, dass Ovarien und Tuben bis zur Unentwirrbarkeit und physiologischen Unthätigkeit in sie verwickelt würden. Damit erklärt es sich, dass so viele Frauen nach Abheilung selbst grösster parametraner Eiterungen noch wiederholt und ganz normal geboren haben.

Ganz anders freilich, wenn gleichzeitig mit den Parametrien die Adnexe acut oder chronisch entzündet sind.

Bevor wir aber diese Complikationen erörtern und damit das Gebiet der eitrigen Perimetritis betreten, ist noch der kleinsten parametranen Entzündungsherde, die sehr häufig nicht erkannt und missachtet werden, sowie der Ausbreitung der parametranen Eiterung über das Becken hinaus zu gedenken.

Was die ersteren betrifft, die kleinsten parametranen Entzündungsherde, so finden sich solche hier und da im Anschluss an ein fieberhaftes Wochenbett und bewirken, selbst nach wochenlangem Aufhören der früher geringen Temperaturerhöhung, einen ununterbrochenen dumpfen Schmerz in einer Seite des Beckens, ausstrahlend bis in den betreffenden Oberschenkel. Die Quelle dieses lästigen und quälenden Schmerzes ist ein kleiner, manchmal nur wallnussgrosser Exsudatknoten an der Seitenkante des Uterus. Durch Untersuchung in Narcose oder bei sehr dünnen Bauchdecken lässt er sich gut feststellen. Namentlich war er zu finden — worauf uns Herr Geheimrath Leopold wiederholt hingewiesen hat — in dem Bereich zwischen Tubeninsertion, Ovarium und Uteruskante (Taf. VII, Fig. 4). Ganz genau lässt sich das Ovarium von ihm unterscheiden; und dass diese Stelle bestimmt der Sitz war, ergab sich aus dem Kontrolbefund nach entsprechender Behandlung, wenn jeder dumpfe Schmerz und auch die leiseste Empfindlichkeit der

Digitized by Google

Stelle bei stärkerer Berührung wieder verschwunden war. Dann fühlte man neben der Uteruskante das Parametrium mit Tubenabgang und Ovarium wieder von normaler Beschaffenheit. Die Entstehung dieser kleinen Herde ist vielleicht auf Infection der Placentarstelle oder auf geringe Entzündung einzelner kleiner Thromben zurückzuführen.

Die Ausbreitung der parametritischen Eiterherde bis über das kleine Becken hinaus kommt glücklicherweise heut zu Tage nicht mehr so oft vor wie früher, aber immer noch häufig genug, und bildet mit dem langwierigen Schmerzenslager und den schweren Folgezuständen ein sehr ernstes Leiden.

Am meisten breitet sich der in einem Ligamentum latum localisirte Eiterherd nach vorn, oben und nach der Seite hin aus. Dann verstreicht die Inguinalfalte. Das Peritoneum wird über dem Musculus psoas und auf der Darmbeinschaufel immer mehr in die Höhe gehoben und die eitrige Infiltration ergreift den Psoasmuskel selbst (Taf. VII, Fig. 5). Das betreffende Bein liegt regungslos nach aussen rotirt und herangezogen da. In der Seite des Beckens und des Unterleibes hat sich eine Geschwulst entwickelt, die sich nirgends deutlich umgreifen lässt, welche nach allen Seiten hin diffus in die Nachbarorgane übergeht und auf der Höhe der Entwickelung äusserst empfindlich und fluctuirend ist.

Findet sie in diesem Zustand keinen eigenen oder künstlichen Ausweg, so kann sie sich bis zum Rippenbogen, andererseits nach dem Trochanter major oder nach den Seiten des Kreuzbeins hin im Foramen ischiadicum neue Bahnen verschaffen und so zu den verschiedensten Eitergängen führen.

Die Entwickelung so grosser Eiterherde, die auch wir wiederholt unter unseren Fällen gesehen haben, sollte nicht mehr vorkommen. Sie beruhen wohl immer auf Vernachlässigung, Unterschätzung und nicht früh genug erfolgter Eröffnung der noch im Bereich des kleinen Beckens befindlichen Abscesse.

In naher Beziehung zu den eben geschilderten parametranen (extraperitonealen) Eiterungen stehen die perimetritischen Exsudate und Abscesse, welche zum Unterschied von den vorigen intraperitoneal liegen, durch ihre Abkapselung aber und die Vorbuchtung der Scheidenwände und Inguinalfalten mit parametranen Eiterherden verwechselt werden können.

Unter unseren Fällen befinden sich drei so ausgezeichnete Beispiele perimetritischer grosser Exsudate, dass sich an der Hand

Digitized by Google

der bei der Laparotomie erhobenen Befunde die anatomische Schilderung der Beckenorgane wohl lohnt.

Am wichtigsten von ihnen sind die Fälle 33 und 35. Die Klarlegung der Verhältnisse bei der Laparotomie im letzten Falle hat nachträglich ein besseres Verständniss für die Befunde im Falle No. 33 ergeben. In beiden handelte es sich um grosse perimetritische Serum- bez. Eiterherde, deren Ausgangspunkte die schwer erkrankten Tuben waren, wie das eine Mal (No. 33) die endlich Heilung bringende vaginale Totalexstirpation, das andere Mal (No. 35) die Laparotomie mit voller Sicherheit ergeben hat.

Die Fälle sind, soweit in den Tabellen nicht das Wichtigste schon angeführt ist, folgende:

I.

Nr. 33. 13. 12. 1894. Die unverheir. 21jähr. Fl. ist seit dem 16. Jahre, 4wöchentlich regelmässig, 8tägig menstruirt; zuletzt vor 6 Wochen wie gewöhnlich. Hat nie geboren und will nie unterleibskrank gewesen sein.

Am 21. Oktober 1894 erkrankte sie mit Schüttelfrost an Lungenentzündung. Kam am 3. 11. ins Stadtkrankenhaus, wo sie mit Priessnitz u. s. w. behandelt wurde. Nach Ablauf der Lungenentzündung trat Stechen rechts im Unterleib auf, sie konnte nicht mehr im Bett aufsitzen. Die rechte Seite schwoll allmälig an. Stuhl normal. Wasserlassen mit Beginn der Unterleibserkrankung schmerzhaft. Ueberführung in die K. Frauenklinik.

Aufnahme: Blass, sehr schlecht genährt. Herz normal. Lungenschall vorn sonor, bis auf kleinen Bezirk vorn unten rechts, der geringen tympanitischen Beiklang hat. Lungenbefund wegen zu grosser Schmerzen beim Aufsitzen hinten nicht festzustellen. Zunge belegt. Brüste gering entwickelt.

Deflorata. Giebt an, seit 2 Jahren eitrigen Ausfluss zu haben. Portio in der Mitte stehend, ohne Einrisse. Muttermund geschlossen. Rechtes Scheidengewölbe etwas abgeflacht, linkes normal. Im rechten Parametrium eine derbe Resistenz. Uterus, Tuben und Ovarien nicht durchzufühlen.

Leib rechts unten emporgewölbt durch eine derbe diffuse Geschwulst, die sich bis zur Verbindungslinie zur Spina sup. ant. und Nabel erstreckt, und sich unter Emporhebung des rechten Lig. Poup. nach dem rechten Oberschenkel verliert.

Im Harn Spuren von Eiweiss. 38,5. 116 Puls.

Diagnose: Doppelseitige Adnexerkrankung. Rechtsseitiges parametritisches Exsudat.

15. 12. 94. Narcose mit Chloroform wegen der Lungenerkrankung. Schnitt parallel dem Lig. Poup. ca. 3 Querfinger breit oberhalb desselben. Vorsichtige Durchtrennung der Muskeln. Unter der Scheide des Musc. obliquus internus sieht man den Abscess mit heller bernsteingelber Flüssigkeit durchschimmern.

Die nächstliegende Annahme, dass es sich um eine extraperitoneale Abscesshöhle handle, erwies sich als falsch. Es war vielmehr eine grosse Peri-

Digitized by Google

tonealcyste, deren oberer Wandabschnitt mit der Wandserosa verlöthet war; denn nach Eröffnung derselben entleerten sich mehrere taubeneigrosse, gelbliche gallertige Flocken nnd eine reichliche Menge Serum.

Bei der Austastung kam man in die Tiefe der rechten Beckenhöhle, die von den verklebten Organen: den Adnexen, der rechten Kante des Uterus und des Rectum gebildet war.

Tamponade mit sterilisirter Gaze. Verschluss der Incision bis auf eine für das Gazeende genügend grosse Oeffnung. Im Serum und in den Flocken fanden sich nur weisse Blutkörperchen.

Aufhören der Schmerzen. Abfall des Fiebers. Wesentlich besseres Befinden in den nächsten Tagen. Wiederholter Verbandwechsel.

Am 21. 1. 95 war die Wunde ausgeheilt und zum grössten Theil überhäutet.

Entlassen am 22. 1. Ueber dem rechten Scheidengewölbe findet sich noch ein circa hühnereigrosser weicher Tumor (Pyosalpinx?).

Bis zum 23. 2. 95 hatte sich die Pat. recht zufriedenstellend befunden, freilich bei sehr mangelhafter Pflege und Ernährung. Sie hatte keine Schmerzen, konnte ohne Beschwerden sitzen und auf beiden Seiten liegen. Der Schwächezustand war aber noch gross.

In der Nacht vom 23. zum 24. 2. bekam sie plötzlich, beim Versuch sich auf die linke Seite zu legen, heftiges Stechen links unten im Leibe, und beim Uriniren.

Wiederaufnahme am 27. 2. 39.2. 112 Puls.

Derbes, fluctuirendes, diffuses Exsudat zwischen Nabel, linker Spina sup. ant. und Inguinalfalte. Incision am 28. 2. Nach Durchtrennung der Bauchdecken und des Bauchfells sieht man eine fast kindskopfgrosse Geschwulst zu Tage liegen, durch deren äusserst feine, anscheinend vom Peritoneum gebildete Kuppe gelbe Flocken schimmern. Es handelte sich also auch hier um eine grosse Peritonealcyste, die dadurch entstanden war, dass sich zwischen die lose verklebten Beckenorgane eine reichliche Menge entzündlichen Transsudates ergossen und dadurch die Pseudomembranen zur durchscheinenden Geschwulstwand ausgedehnt hatte. Da letztere in weitem Umkreise mit der Wandserosa verklebt war, wurde hier eingeschnitten. Auch hier ergoss sich eine ziemliche Masse bernsteingelber Flüssigkeit, die von grossen Flockenmassen durchsetzt war. Die Höhle fiel zusammen und wurde mittels Drainage weiter behandelt, freilich mit der Aussicht, dass, so lange die eitrig entzündeten Adnexe nicht ausheilten bezw. nicht entfernt wurden, es zur endgültigen Genesung wohl kaum kommen werde.

Vom 28. 2. bis 20. 3. war die Kranke fieberfrei. Dann hoben sich Temperatur und Puls von Neuem.

Am 4. 4. hatte sich der Fistelgang ziemlich geschlossen. Patientin sollte entlassen werden, wurde aber wegen der im rechten Parametrium noch befindlichen Geschwulst und, da sie ausserhalb ohne jede Pflege war, zurückgehalten.

Inzwischen stieg am 18. 4. die Temperatur auf 39,4. Kopfschmerzen hielten dauernd an. Die Quellen der vermehrten Beschwerden waren im rechten Parametrium zu suchen.

Es wurde daher am 26. 4. dieser Herd vom rechten Scheidengewölbe aus freigelegt und breit eröffnet. Entleerung einer mässigen Menge Eiters. Drainage. Sofortiger Abfall des Fiebers. Sichtliche Besserung. Am 28. 5. entleerte sich bei gründlicher Durchspülung eine ziemliche Menge gashaltigen, höchst übelriechenden Eiters und unter täglicher

Digitized by Google

Ausspülung mit Kali hypermanganicum reinigte und verkleinerte sich allmählich die Höhle.

Doch am 4. 6. stiegen Temperatur und Puls von Neuem bis auf 39,0 und 120. Da grössere Herde nicht mehr nachzuweisen waren, konnten die Fiebererreger, die auch zu den intraperitonealen Exsudaten geführt hatten, nur in den Tuben und Ovarien noch liegen, eine Annahme, welche durch eine vorsichtige Untersuchung am 13. 6. ihre Bestätigung fand.

Denn der Uterus war nach links und etwas nach hinten eingemauert und beide Ovarien und Tuben bildeten jederseits ein pralles, stark fluctuirendes Conglomerat.

Da das Fieber trotz aller sonstigen Behandlung in fortwährendem Schwanken blieb und das Allgemeinbefinden immer noch darniederlag, blieb nichts Anderes als die Entfernung der schwer erkrankten Organe übrig.

Am 28. 6. wurde nach einem linksseitigen tiefen Scheidendammschnitt erst der Uterus entfernt, dessen hintere Wand bis zum Fundus auf das Festeste mit dem Rectum verlöthet war. Die Entfernung geschah so, dass das linke Parametrium zuerst und zwar von unten nach oben, dann das rechte und zwar von oben nach unten abgebunden wurden, wobei dicke schwartige Narben zu überwinden waren. Hierauf schälten Zeige- und Mittelfinger der rechten Hand die rechten Adnexe aus und banden sie durch die Mesosalpinx nach zwei Seiten hin ab. Gleicherweise verfuhr die linke Hand linkerseits. Beide Ovarien enthielten Säcke voll Eiter, der, von der linken Seite entnommen, bei der sofortigen m kroskopischen Untersuchung zahlreiche Streptokokkenketten aufwies. Nach sorgfältigster Reinigung der Wundhöhle wurde sie lose mit sterilisirter Gaze ausgestopft und der Scheidendammschnitt geschlossen.

Der Verlauf war fieberlos. Vor Allem fiel der Puls dauernd auf 60—70 und Patientin erholte sich schnell und zusehends. Entlassung in einem gegen früher gar nicht vergleichbaren Allgemeinbefinden am 22. 7. 1895.

Die entfernten Organe bestehen aus dem kleinen atrophischen Uterus ($6^1/_2$ cm lang, $3^1/_2$ und $2^1/_2$ cm breit), dessen Hinterwand rauh und uneben ist.

Das rechte Ovarium ist in einen hühnereigrossen Eitersack mit derber dicker Wandung umgewandelt, die Oberfläche mit zahlreichen Adhäsionen bedeckt. Die Innenfläche des Pyovarium rauh; vom eigentlichen Ovarialgewebe nur Andeutungen nachweisbar. Durch feste Adhäsionen verwachsen liegt die kleinfingerdicke Tube von $6^1/_2$ cm Länge dem Cystensacke unmittelbar auf. Ihre Schleimhaut ist hypertrophisch, serös durchtränkt. Die Fimbrien nur noch theilweise erhalten; das Abdominalende für die Sonde auf ca. 4 cm Länge durchgängig; das uterine Ende verschlossen.

Das linke Ovarium ist ebenfalls in einen wallnussgrossen Cystensack verwandelt, in dem sich zwei grössere vereiterte Follikel befinden. Wandungen mit Adhäsionen bedeckt. Tube $9^1/_2$ cm lang, geschlängelt, posthornförmig, sehr verdickt. Fimbrienende durchgängig. Uterinende ebenfalls verklebt. Muscularis und Schleimhaut unregelmässig geschwollen und durchfeuchtet.

Hervorzuheben ist ausdrücklich, dass weder in den Tuben, noch in den Ovarien von den verschiedenen Operationen

Digitized by Google

etwa herrührende Einschnitte bemerkbar waren. Die Exsudate bezw. Eiterhöhlen waren demnach nicht Abschnitte von grösseren Tubensäcken, sondern rein perimetritische seröse Höhlen, wie sie auf das Klarste zu Tage gelegt werden konnten.

II.

No. 35. 2. 8. 1895. Die 27 J. alte Frau Kü. war verheirathet seit 1887; lebt aber getrennt seit 1890.

Vater lebt und ist gesund. Mutter starb an Phthisis pulmonum. Will früher nie krank gewesen sein. Erste Menstruation mit 14 Jahren, 3monatlich, 5tägig, regelmässig und ohne Beschwerden. War vom 6. bis 10. 6. normal; vom 2.—6. 7. schwächer wie sonst; vom 20. bis 23. 7. starke Blutung. Die letzte vom 1. 8. ab. Hatte vor 6 Jahren eine Fehlgeburt im 6. Monat.

Seit 3 Wochen klagte die Kranke über krampfartige Schmerzen im Unterleib, ausstrahlend nach dem Rücken: dazu starken Druck auf das Rectum. Während der Blutung vom 20.—23. 7. bemerkte sie Abgang von grösseren Stücken. Vor 3 Tagen suchte sie der Blutung wegen das Krankenhaus auf und wurde von da hierher überwiesen.

Aufnahme: Hohe Anämie. Sehr leidender Ausdruck. Herz, Lungen normal. Im Urin $^1/_5$ Vol. Eiweiss. Brüste wenig entwickelt. Warzenhöfe klein, nicht pigmentirt. Montgomery'sche Drüsen aber deutlich hervortretend, Secretion rechterseits vorhanden.

Scheide aufgelockert. Portio tiefstehend; Uterus links dicht hinter der Schamfuge. Hintere Muttermundslippe fast verstrichen; vordere $^1/_2$ cm lang. Muttermund quergespalten und geschlossen. Das kleine Becken völlig ausgefüllt von einem prall elastischen Tumor von glatter Oberfläche, welchem in der Kreuzbeinhöhle ein länglicher, wallnussgrosser, praller, sehr empfindlicher Tumor anliegt. Dieser Tumor überdeckt das ganze kleine Becken derart, dass man mit den Fingern nur vorn und links in den Beckeneingang etwas eindringen kann.

Klinische Diagnose: Tubarabort der linken Seite. 2. Monat. Haematocele retrouterina.

Die Diagnose hat sich nicht bestätigt, obwohl auf Grund anderer Fälle die Anämie, das Verhalten der Menstruation und Brüste, die Auflockerung, der Stand des Uterus und die Beckengeschwulst sie in hohem Grade wahrscheinlich machten.

Die Operationsdiagnose lautete vielmehr:

Mächtiges, seröses, noch nicht in Vereiterung übergegangenes, perimetritisches Exsudat im Anschluss an doppelseitige chronische Adnexerkrankung.

Wegen der grossen Beschwerden wurde am 5. 8. 95 zur Laparotomie geschritten (Taf VII, Fig. 6).

Nach Eröffnung des Leibes zeigte sich das Colon transversum entzündlich verdickt und quer über das kleine Becken gelagert, ein Befund, wie er bei Extrauteringravidität ganz gewöhnlich ist. Vom unteren Rande des Colon zogen Pseudomembranen, flächenhaft ausgebreitet und buckelartig vorgetrieben, aber von zartester durchscheinender Wandung bis zum Fundus uteri herüber, zwischen denen Peritonealcysten mit bernsteingelbem Inhalt bis zu Wallnussgrösse lagen. Um Klarheit zu gewinnen, wurden diese sämmtlich mit dem Paquelin-Brenner eröffnet. Man gelangte nun zwischen dem Colon transversum, der hinteren Uterus-

Digitized by Google

wand und den seitlichen Beckenwänden, denen die stark entzündeten, ganz verwickelten und fest verlötheten Adnexe anlagen, von einer Exsudathöhle in die andere, bis zu der tiefsten, weit über faustgrossen, welche den Douglas'schen Raum einnahm und ebenfalls mit bernsteingelbem Serum und massigen, gallertigen Flocken ausgefüllt war (Taf. VII, Fig. 6). Von extrauteriner Schwangerschaft war nichts zu bemerken.

Nachdem die Höhlen entleert und mittels steriler Gaze trocken gelegt worden waren, liess man die Organe in der Beckenhöhle sich in natürlichster Ordnung an einander lagern, worauf, um jedes Eindringen von etwa neu sich bildendem Serum in die Bauchhöhle zu vermeiden, der untere Rand des Colon transversum wieder mit der Serosa uteri durch feinste Seidenfäden vernäht wurde.

Schluss der Bauchwunde.

Von der Entfernung der Adnexe wurde mit Rücksicht auf den elenden Zustand der Frau und im Vertrauen darauf abgesehen, dass durch die Ablassung der Exsudate die zur Zeit wesentlichsten Beschwerden beseitigt würden.

Diese Voraussetzung bestätigte sich in den nächsten Wochen.

Denn der Verlauf war fieberlos. Das Allgemeinbefinden hob sich. Die Entzündungszustände im kleinen Becken gingen schnell zurück, so dass am 21. 8. 95 folgender Befund erhoben werden konnte: Die Portio nach links, der Uteruskörper nach rechts verzogen. Rechts von ihm noch eine geringe unregelmässige Schwellung (Adnexe); im Douglasschen Raume feine Pseudomembranen.

Es steht zu erwarten, dass bei sorgfältiger Pflege ein Ruhezustand eintritt. Ob aber, wie im vorigen Falle, die chronische Entzündung der Adnexe, die auch hier zweifellos die Quelle der perimetritischen Reizung war, nicht neue Nachschübe bringt und schliesslich zur Castration, bezw. zur vaginalen Totalexstirpation führt, muss weiter abgewartet werden.

Jedenfalls lehren die beiden Fälle bei dem Vergleich mit den parametranen Entzündungen in ausserordentlich klarer Weise, dass die para- und perimetritischen Exsudate:

1. wohl immer ganz verschiedenen Ursprunges sind. Die ersteren schliessen sich meistens an Verletzungen bezw. Infectionen bei der Entbindung oder nach Operationen am Uterus an, wandern unter dem Bauchfell im lockeren Bindegewebe hin und liegen extraperitoneal. Die letzteren liegen intraperitoneal und rühren meistens, vielleicht immer von Mikroorganismen her, welche ihren Weg durch Scheide, Uterus und Tuben bis zur Bauchhöhle nehmen, schliessen sich also an eine acut entstandene Salpingitis und Oophoritis an. Ob dies nur durch eine bestimmte Gruppe von Mikroben bewirkt wird, bleibt weiterer Forschung vorbehalten.

2. Können aber beide Gruppen von Exsudaten, namentlich wenn sie sich nach unten ausbreiten, anatomisch fast gleiche Bilder erzeugen durch Verdrängung des Douglas'schen Raumes und der Scheidengewölbe und durch Entfaltung der Inguinalgegenden.

Digitized by Google

Hieraus erhellt, dass die Differentialdiagnose erhebliche Schwierigkeit haben kann, und wesentlich eine sehr sorgfältige Anamnese (Puerperium bezw. Operation oder Adnexerkrankung) zu Hülfe nehmen muss.

Die pathologisch-anatomische Betrachtung der parametranen Exsudate können wir aber nicht schliessen, ohne der eigenthümlichen Beschaffenheit zu gedenken, welche chronisch eingedickte Exsudate bisweilen aufweisen, und in welchen sie wochen- und monatelang verharren: wir meinen die Eindickung der Exsudate bis auf einen mehr oder weniger central gelegenen Eiter- oder Serumkern, welcher von einer festen bis zu 3 cm dicken und noch dickeren Schwartenwandung umgeben ist. Will man hierfür ein Bild brauchen, so passt am besten der Vergleich mit einer Cocusnuss, ihrer harten Schale und dem milchigen Kern (Taf. VII, Fig. 7).

So lange nun dieser Eiterkern, welcher der weiteren Resorption auf lange Zeit (vielleicht auf immer?) trotzen kann, in der Kranken verbleibt, so lange kann leichtes Fieber bestehen und die Genesung wird hintangehalten werden. Damit stimmt die Beobachtung recht gut überein, dass manche Kranke Jahre brauchen, bis sie das eingedickte, steinharte Exsudat überwunden haben. Aber soll man so lange warten, nachdem man bei unseren Fällen gesehen, dass man diesen Kern aufsuchen und entleeren kann, und dass darnach die Genesung erstaunlich schnelle Fortschritte macht?

Kommt ein so grosses, wie in Taf. VII, Fig. 7 angegebenes Exsudat zum Stillstand und schickt es sich zur Eindickung an, so bilden sich von der Peripherie nach der Mitte hin, immer derbere, von zahlreichen Gefässen durchsetzte, sulzige Schwarten, deren Festigkeit stellenweise an Knorpelgewebe heranreicht. Diese Schwarten schliessen einen mehr oder weniger unregelmässigen, manchmal nur wallnussgrossen Kern ein, der aus Eiter, Serum und krümlichen Massen, manchmal nur aus trübem Serum besteht. Die Schwarten haben den Organismenhaufen gleichsam zu umwallen, unschädlich zu machen gesucht, genau so, wie sich um den in die Beckenhöhle erfolgten Bluterguss nach Tubenabort eine Bindegewebsschale bildet, oder wie um einen Kaninchenfötus, den man experimentell einem erwachsenen Kaninchen in die Bauchhöhle implantirt[1]).

1) Leopold, Experimentelle Beiträge zur Lehre von der Extrauterinschwangerschaft. Dieses Archiv. Bd. 19.

Digitized by Google

Und in der That ist der eingeschlossene Kern nicht gleichgültiger Art. Enthielt er doch in unseren Fällen zu wiederholten Malen die verschiedensten noch lebenden Mikroorganismen, deren Fortbestand im Körper jedem unbefangen Denkenden das chronische Siechthum erklären musste.

Durch die fingerdicken Schwarten kann aber der Kern nicht durchbrechen. Bis er auf den letzten Rest verschwindet, bedarf es unbestimmbarer Zeit. Dann sind aber immer noch die schwartigen Massen in und neben der Beckenhöhle vorhanden, zu deren Auflösung der Organismus eine hohe Summe von Zeit, Geduld, von Kräften, von Pflege und der verschiedensten Behandlungsmaassnahmen braucht.

Diese Exsudatschalen mit den Eiterkernen müssen daher als eine Art der mannigfachen Ausgänge der parametranen Exsudate ernstlichst zu denken geben und unter allen Umständen dazu mahnen, dass die Prophylaxe bei der Entbindung oder bei einer Operation, oder, wenn das Exsudat einmal entstanden ist und Fluctuation zeigt, dass die frühzeitige Entleerung desselben von der grössten Bedeutung ist.

Die ersten Symptome des Leidens waren bei allen Kranken Fieber, allgemeine Schwäche und Schmerzhaftigkeit im Unterleibe, bald mehr, bald weniger scharf umschrieben. Die Erkrankung hatte in den seltensten Fällen in den ersten Tagen des Wochenbetts mit acuten Erscheinungen eingesetzt. Zumeist erzählten die Frauen, dass sie wenige, 3, 4, 5 Tage nach der Entbindung durch äussere Gründe gezwungen, oder in Unkenntniss der Verhältnisse aufgestanden seien, obwohl sie sich noch recht schwach gefühlt, und dass nach dem Aufstehen, oft unmittelbar nach dem Verlassen des Bettes, mit oder ohne initialem Schüttelfrost, die oben erwähnten Beschwerden aufgetreten seien, die sie dann von neuem und dauernd an das Bett fesselten.

Bei einer anderen Gruppe von Kranken traten die ersten subjectiven Symptome noch später auf, mitunter wochenlang nach der Geburt in Folge von grosser körperlicher Anstrengung.

Die Angabe „Kindbettfieber“ findet sich nur 4 mal, davon 2 mal im Anschluss an manuelle Placentarlösungen. In diesen Fällen begann die Erkrankung in den ersten Wochenbettstagen mit hohem Fieber, Schüttelfrost und heftigsten Schmerzen, Beschwerden, die wochenlang andauerten und die Kranken körperlich und seelisch bedeutend heruntergebracht hatten.

Digitized by Google

Entsprechend diesen verschiedenen Entstehungsarten des Leidens, einer mehr acuten, fieberhaften und einer mehr subacuten schleichenden Entwickelungsform, kamen auch die Kranken in ganz verschiedenem Zustande zur Behandlung; während die einen noch im Stadium des intermittirenden Fiebers sich befanden und das Bild der schwer acuten Allgemeinerkrankung noch darboten, zeigten andere die Symptome der chronischen Eiterung und klagten in erster Linie über die örtlichen Beschwerden.

Die Diagnose der exsudativen Parametritis pflegt am wenigsten Schwierigkeiten zu machen im subacuten Stadium. Zu dieser Zeit hat sich im Parametrium bereits der scharf umschriebene, wenig oder gar nicht bewegliche Tumor von derber, theilweise fluctuirender Beschaffenheit entwickelt, der sich besonders mit eingehender Berücksichtigung der anamnestischen Angaben und der oft noch leicht febrilen Temperaturcurven wohl selten mit anderen Geschwülsten der Beckenorgane verwechseln lässt. Im Beginn der Erkrankung, ehe dieser greifbare Tumor ausgebildet ist, bleibt die Diagnose auch dem Geübten längere Zeit zweifelhaft und unbestimmt; ebenso wie die diagnostischen Schwierigkeiten wieder zunehmen, wenn der Tumor eine bestimmte, mittlere Grösse überschritten und sich nach allen Richtungen hin im kleinen Becken und ausserhalb desselben ausgebreitet hat.

Die erste Infiltration des Beckenbindegewebes ist in jedem Falle in der Umgebung der Infectionsstelle zu suchen. So bildet sich das Exsudat nach der puerperalen Ansteckung erfahrungsgemäss zuerst nahe dem Douglas'schen Raume, entsprechend den Verletzungen an der Grenze zwischen Cervix und Parametrium. So wird es nach Adnexoperation zuerst in nächster Nähe des Operationsstumpfes gefunden; im Anschluss an Adnexerkrankungen wird es in der Umgebung der Tuben sich im Perimetrium ausbreiten. Ist die Eingangspforte in das lockere, lymphgefässreiche, parametritische Bindegewebe eröffnet, so schreiten die Infectionsträger weiter und weiter fort, das sich bildende Exsudat zieht den Uterus nach seiner Seite; verdrängt ihn, wenn es an Umfang zunimmt, nach der entgegengesetzten, schiebt die Adnexe nach aufwärts oder zur Seite, breitet die Blätter des Lig. lat., zwischen die es sich hineinschiebt, auseinander, dringt, indem es über sich das Peritoneum als Dach emporhebt, allmählich aus dem kleinen Becken nach den Beckenschaufeln hin, von da nach dem Psoas, nach der Incisura ischiadica zu und so entstehen, je nach der

Digitized by Google

verschiedenen Richtung der Ausbreitung die oben geschilderten Bilder.

In unseren Fällen hatte sich das Exsudat 13 mal vorwiegend rechts, 8 mal mehr im linken Parametrium entwickelt, 9 mal waren beide Parametrien in gleicher Weise ausgefüllt, 2 mal hatte die Geschwulst wesentlich anteuterin ihren Sitz und 1 mal hatte sich die Hauptmasse unmittelbar hinter dem Uterus angesammelt.

Je nach der Form und Ausbreitung des Exsudates wurden auch die subjectiven Beschwerden der Kranken verschieden gefunden, in ähnlicher Weise, wie sie von der Dauer und Entstehungsart abhängig waren.

Von unbestimmten leichten Schmerzen im Unterleibe bis zu den quälendsten Druckbeschwerden auf Blase und Mastdarm und der völligen Contractur und Lähmung des betreffenden Beines; von nur mässigen Störungen des Allgemeinbefindens bis zu den stürmischsten Fiebersteigerungen und der hochgradigsten Erschöpfung wechselten die Krankheitsbilder.

Die leichteren Formen der Erkrankung kamen allerdings nur selten zur Beobachtung, in der Mehrzahl der Fälle war der Allgemeineindruck ein recht schwer leidender. Zu der Summe der von der Krankheit unmittelbar hervorgerufenen Erscheinungen hatten sich in zahlreichen Fällen als Folge des langen Siechthums schwere Symptome nervöser Erschlaffung und psychischer Depression gesellt, welche die bedauernswerthen Leidenden jeder Freude am Lebensgenusse beraubten und der Thätigkeit in Haushalt und Familie seit Monaten gänzlich entzogen.

Beachten wir die Häufigkeit und die Schwere der Erkrankung, insbesondere den Umstand, dass es sich zumeist um Frauen handelt in der Blüthe ihrer Jahre, so muss es das Bestreben des Arztes sein, hier zu helfen, soviel und sobald es nur irgend in seinen Kräften steht.

Und die klinische Erfahrung lehrt, dass der Behandlung der eitrigen Parametritis ein grosses und ein dankbares Feld gegeben ist.

Die Prophylaxe liegt vorzugsweise auf geburtshülflichem Gebiet. Mit zunehmender Einschränkung unnöthiger innerer Untersuchungen und Eingriffe in der Geburt und mit zunehmender peinlicher Durchführung einer wohl verstandenen, zweckmässig angewandten Desinfection seitens der Aerzte und Hebammen wird die Zahl der Erkrankungen sicher um ein Bedeutendes abnehmen.

Primum non nocere!

Digitized by Google

Bei streng beobachteter Ruhe in den ersten 10 Tagen des Wochenbettes schwindet erfahrungsgemäss so manche geringe parametrane Reizung, ehe sie ernstere Erscheinungen macht.

Ist aber stärkeres Infectionsfieber aufgetreten, dann erzielt eine rechtzeitige und streng durchgeführte Behandlung recht oft gute Erfolge und baldige Heilung.

Die Prognose der Parametritis ist im Allgemeinen keine schlechte. Wissen wir doch, dass die Mehrzahl der parametranen Wochenbettsexsudate unter geeigneter abwartender Behandlung sich zu resorbiren pflegt, und dass eine andere grosse Gruppe der Erkrankungen mit dem Durchbruch des Exsudats nach Blase, Mastdarm oder nach aussen hin dauernde Heilung findet. Eingehende Beachtung und richtige Deutung der Puls- und Temperaturverhältnisse im Wochenbette lassen den sorgsamen Arzt den Beginn der Krankheit viel früher erkennen, als die bimanuelle Untersuchung das geformte Entzündungsproduct im Parametrium nachweist.

Hier schon setze die Therapie ein. Das wichtigste Moment dabei ist absolute Ruhe. Streng durchgeführte, wochenlange Bettruhe und Ruhigstellung des Krankheitsherdes und seiner Umgebung halten in vielen Fällen ein Fortschreiten der Infection auf. Wir möchten dabei der reichlichen Gaben von Opium (0,03 3 mal täglich und öfter) in Pulvern oder als Suppositorien nicht entbehren. Das Mittel wurde von fast allen Patientinnen lange Zeit und ohne unangenehme Nebenerscheinungen genommen, schaltete die Reize aus, die durch die Darmperistaltik sonst unvermeidlich sind und ermöglichte doch ab und zu schmerzlose Stuhlentleerungen. Dringend zu warnen ist vor dem häufigen Gebrauch von Abführmitteln.

Bei besonders lebhaften Schmerzen sind abendliche subcutane Morphiuminjectionen bis 0,015 pro dosi äusserst wohlthuend und empfehlen sich auch Tags über in kleinen Gaben. Schmerzfreie, in ruhigem Behagen verbrachte Nächte bringen ihnen neue Geduld und erleichtern ihnen wesentlich den quälenden Zustand. Hierzu kommt fortdauernde Anwendung des Eisbeutels und nach der Entfieberung Priessnitzumschläge über das ganze Abdomen. Dabei wurde kräftige, aber leichte, nicht blähende und nicht durchfallerregende Kost in kleinen Gaben, aber oft, etwa 2 stündlich, in schweren Fällen, wo Roborantien nothwendig, Tag und Nacht gereicht. In gleicher Weise ist es Aufgabe des Arztes, durch geeignete Maassnahmen in psychischer Beziehung günstig auf die Kranke einzuwirken.

Digitized by Google

Wohl bedarf es zur Durchführung einer solchen Behandlungsform vieler Aufopferung und Geduld Seitens der Kranken und Seitens des Arztes, umsomehr als die strenge Befolgung dieser Vorschriften erst ganz zur Heilung führen kann, wenn sie noch wochenlang geübt wird, nachdem die ersten stürmischen Erscheinungen vorüber sind, nachdem die Patientin nach der Ansicht ihrer Umgebung schon wiederhergestellt ist.

Wird aber die völlige Ausheilung unterbrochen, so treten nach scheinbarem Wohlbefinden bald wieder, erst selten, dann öfter, leichte abendliche Steigerungen auf, der Allgemeinzustand wird wieder leidend und durch die Untersuchung lässt sich die Anwesenheit eines Entzündungs- bez. Eiterherdes im Parametrium wieder nachweisen. Wie häufig kommen Kranke in die Sprechstunde mit unbestimmten Unterleibsbeschwerden: sie haben das Recidiv nicht etwa späterhin bekommen, sondern sind zur Zeit, als sie aufstanden, überhaupt noch nicht geheilt gewesen.

Nun beginnt ein neues Krankenlager. Bettruhe, Priessnitzumschläge, Regelung des Stuhlganges und der Diät, dabei Ichthyoleinlage, regelmässige Warmwasser- oder Moorbäder vermögen auch dann noch in einer Anzahl der Fälle nach wochenlanger Anwendung die Aufsaugung des Exsudates zu erreichen.

Tritt aber, trotz dieser exspectativen Behandlung, in drei bis vier Wochen kein Stillstand oder keine merkliche Verkleinerung des Exsudats ein, verschwinden die Wärmesteigerungen nicht ganz, nimmt die Schwäche der Kranken dauernd zu, dann muss die chirurgische Behandlung rechtzeitig eingeleitet werden. Noch längeres Abwarten ist jetzt zwecklos und gefährlich, eine weitere Vorbereitung durch Breiumschläge auf die Gegend des Tumors aber entbehrlich.

Die Natur lehrt uns, dass nach Durchbruch eines acut entstandenen Exsudats und nach Abfluss des Eiters Besserung und Heilung in der Regel einzutreten pflegt. Unsere Aufgabe ist es darum, das Exsudat aufzusuchen und soweit wie irgend möglich zu eröffnen und abzuleiten.

Der Zeitpunkt für diesen Eingriff ist ein verschiedener, je nach dem Kräftezustand der Kranken und nach ihrer socialen Stellung.

Der Frau der arbeitenden Klasse, der die Sorge um das tägliche Brot ein monatelanges Krankenlager und eine darauffolgende noch gründliche Schonung nicht erlaubt, ist mehr gedient mit einer

Digitized by Google

frühzeitigen Entleerung des Eiterherdes; bei der besser situirten Frau, wo Zeit und Geld nicht diese wichtige Rolle spielen, wird sich oft die Operation hinausschieben bez. vermeiden lassen.

Im Allgemeinen wird aber für alle derartige Kranken als Regel zu gelten haben, dass, wenn die Palliativbehandlung nach wenigen Wochen nicht zur Resorption und zur Entfieberung führt, sondern eine mehr weniger teigige Geschwulst mit fortwährender Neigung zu Fieber bestehen und der Organismus elend und blutleer bleibt, die eingeschmolzenen Massen des Entzündungsherdes zu Tage gefördert werden müssen.

Und auf Grund der hiermit gewonnenen ausgezeichneten Erfolge gehen wir noch einen Schritt weiter und dehnen diese operative Behandlung auch auf solche chronische Exsudatmassen aus, welche schon eingedickt zu sein scheinen, aber immer noch ein schleichendes Fieber verursachen und den Körper zu keiner Erholung kommen lassen.

Es versteht sich von selbst, dass der operative Vorgang bei der ersten Gruppe von Fällen (den acuten eiterigen Exsudaten) nicht schwer, ja manchmal recht einfach ist, während er bei der zweiten Gruppe sich dadurch recht schwierig gestalten kann, dass die eingedickten, starren, aber noch einen flüssigen bez. breiigen Eiterkern enthaltenden Exsudatmassen in der Tiefe des Beckens aufgesucht werden müssen.

Der bei der Eröffnung des Eiterherdes einzuschlagende Weg ist abhängig von der anatomischen Lage desselben, und ist gegeben durch den Grundsatz, da einzuschneiden, wo die deutlichste Fluctuation nachweisbar ist.

Auf der Höhe der Eiteransammlung pflegt den anatomischen Verhältnissen entsprechend das Exsudat sich öfter im Douglas'schen Raum vorzubuchten.

Wir waren nur 6mal von 33 Fällen in der Lage hier zu incidiren. Bei dem mehr chronischen bez. subacuten Charakter unserer Fälle war die Exsudation nicht auf das kleine Becken beschränkt geblieben, sondern 27mal weiter nach oben vorgedrungen.

Uebrigens haben gerade die tief im Douglas'schen Raum entwickelten Exsudate, wie auch Veit erwähnt, grosse Neigung zum spontanen Durchbruch. So war in unserem Fall 4 derselbe zur Zeit der Operation bereits vollständig vorbereitet.

Digitized by Google

Die Technik war die bekannte. An der Stelle der tiefen Vorbuchtung wurde das Scheidengewölbe stumpf präparatorisch unter sofortiger Blutstillung eröffnet. Die Scheidengefässe bluten wie bei der Totalexstirpation mitunter recht stark, ebenso die zahlreichen Gefässe der Abscessmembranen. Sah oder fühlte man dann den Eiterherd, so wurde er incidirt, mit einer Sperrkornzange die Oeffnung erweitert, etwaige Zwischenwände in der Abscesshöhle wurden mit Finger und Kornzange zerstört und nach Abfluss des Eiters die Höhle mit Borsalicyllösung ausgiebig ausgespült und mit Jodoform- bez. sterilisirter Gaze tamponirt, in einzelnen Fällen bei starrer Wandung mit Glas- oder Gummirohr drainirt.

Die Nachbehandlung besteht bei Bettruhe in täglichen Ausspülungen der Höhle, unter Umständen in Wiederausstopfen derselben mit Gaze.

Wichtig ist, von Anfang an die Oeffnung im Scheidengewölbe gross genug anzulegen und sie, solange noch Sekretion besteht, breit offenzuhalten. Man erspart sich dadurch eine zweite Operation und kürzt der Kranken den Verlauf bedeutend ab.

In den übrigen 27 Fällen wurde von den Bauchdecken her incidirt, in Fall 9—11 durch die Laparotomie, in den anderen durch extraperitonealen Schnitt oberhalb des Lig. Pourpartii.

Das typische Vorgehen war folgendes: Zunächst wurde die Vorbereitung und Desinfection der Patientin ausgeführt genau wie zur Laparotomie. Dann in Narkose (seit mehreren Jahren nur mit Aether) Hautschnitt an der Stelle, wo das Exsudat die Bauchdecken am meisten vorbuchtete und der Eiter am nächsten zu erwarten war, in der Regel 2—3 Querfinger oberhalb und parallel dem Verlauf des Lig. Poupartii. Der Schnitt wurde mindestens 10 cm lang angelegt, um freien Ueberblick über das Operationsfeld zu haben. Nun wurde vorsichtig schichtenweise, nur leicht einschneidend oder stumpf präparatorisch in die Tiefe gegangen. Alle blutenden Gefässe wurden abgeklemmt; lag die Art. epigastrica im Schnittbereich, so wurde sie abgebunden und durchschnitten. Die Blutung pflegte stärker und mehr flächenhaft zu werden, sobald man nach Durchtrennung der Haut-, Muskel- und Fascienschicht in die von massenhaft neugebildeten Gefässen durchsetzten schwartigen Wände des Exsudates kam.

Daran erkannte man die Nähe des Eiterherdes. Durch angedrückte Gazebäuschchen wurde die Wundfläche trocken und blutleer gehalten und der vorsichtig palpirende Finger suchte nun in

Digitized by Google

der Tiefe den Eiterherd auf. Danach Incision mit dem Messer, breite Oeffnung, Ablassen und Ausspülen des Eiters mit schwacher Borsalicyllösung, während, um völligen Abfluss zu erzielen, durch Kippen des Operationstisches die Patientin auf die Seite der Geschwulst gelagert wurde. Nachdem dann alle Abscesszwischenwände zerstört und alle eiterigen Fistelgänge aufgesucht und eröffnet waren, folgte die Ausstopfung der ganzen Höhle mit Gaze, in einigen Fällen theilweiser Schluss der Incisionswunde durch Seidennähte. Grosser Bindenverband wie nach Laparotomie.

Glatt und typisch verläuft diese Operation, wenn das Exsudat deutlich fluctuirend, zum Durchbruch vorbereitet, nahe den Bauchdecken liegt. In derartigen, freilich selteneren Fällen, wurde in der geschilderten Weise oft in wenigen Minuten der Eiter abgelassen, die Wundhöhle ausgespült und tamponirt; das Fieber fiel ab und die Pat. ging einer raschen Heilung entgegen.

Allein die Operation würde bedeutend an Werth verlieren, wenn wir sie nur bei grossen, nach den Bauchdecken ausgebreiteten fluctuirenden Tumoren anwenden könnten.

Sind es doch nur etwa die Hälfte der Fälle, die in diesem Zustande in die Behandlung kamen. Bei ebensoviel Patientinnen waren die Tumoren eingedickt, fest, ohne Fluctuation, theilweise steinhart, und doch immer noch von unaufhörlichen, wenn auch geringen Fieberbewegungen begleitet.

Auch diese Exsudate wurden der Operation unterzogen. Hier war allerdings der Weg oft recht schwer. Die alten, derben Exsudatschwarten mussten 3—4 cm tief allmählich gespalten und auseinander gehalten, die dabei erhebliche Blutung schrittweise gestillt werden. So wurde diese Operation recht mühsam und langwierig. In 8 Fällen gelang es, mehrmals unterhalb einer über 3 cm starken Schwartenlage dunkles Fluctuationsgefühl festzustellen und in der Tiefe einen Eiterkern noch zu finden, in den übrigen Fällen musste man sich nach langem vergeblichen Suchen mit der breiten Spaltung und Offenhaltung des Tumors und mit der Freilegung aller alten Fistelgänge begnügen. Pfadfinder nach dem Exsudatrest hin bildeten in solchen veralteten Fällen die auch bei anderen chronischen Entzündungen, z. B. bei der Operation alter Salpingitiden beobachteten, in das kleinmaschige, derbe Schwartengewebe eingestreuten, kleinsten Eiterpünktchen, die selbst in Fällen, wo sich ein eigentlicher Kern nicht mehr vorfand, noch zahlreich vorhanden waren.

Digitized by Google

Der Erfolg der Operation war aber auch in diesen Fällen, wo höchstens wenige Tropfen eingedickten Eiters oder selbst kein Kern entleert werden konnte, ein sehr befriedigender.

Die Gefahr der Verletzung des Peritoneum ist bei der Operation gering, wenn man stumpf präparatorisch vorgeht. Wird es in der Nähe des Eiterherdes verletzt, so thut man wohl besser, es sofort zu schliessen und die Operation einstweilen abzubrechen.

Die mediane Lage des Tumors und die Unbestimmtheit der Diagnose liess in 3 Fällen die Laparotomie angezeigt erscheinen. Im Fall 9 wurde zweizeitig operirt, in Fall 10 und 11 der bereits theilweise mit dem Peritoneum verlöthete Tumor sofort nach dem Bauchschnitte incidirt.

Bemerkt sei noch, dass bei Eröffnung der Exsudate von den Bauchdecken her Gegenöffnungen nach der Scheide in keinem Falle gemacht wurden. Die Erfahrung hatte gelehrt, dass diese nicht nothwendig sind. Im Gegentheil hat die Verbindung des parametranen Herdes mit der Scheide und mit deren fortwährend wechselndem Gehalt an allen möglichen Mikroben in ein paar Fällen einen zweifellos verschleppten und complicirteren Verlauf genommen.

Der Verlauf und Erfolg der Operation war allgemein ein günstiger.

Bei sämmtlichen Kranken fiel vom Tage der Operation sofort die Temperatur ab. Damit trat bei Einigen überraschend schnelle Erholung in körperlicher und psychischer Hinsicht ein, Andere machten eine langsame Reconvalescenz durch. Alle konnten geheilt, bezw. sehr gebessert entlassen werden; ein Todesfall ist nicht vorgekommen.

Drei Kranke (No. 17, 24, 28), welche ausserordentlich schwer und lange darniedergelegen hatten, und deren Beckenorgane in die schwieligen Verlöthungen einbezogen angenommen werden mussten, haben später noch ein- und mehrmals normal geboren.

Wenn man die Durchschnittsdauer bis zur Heilung auf 6 bis 7 Wochen berechnet, so muss dabei wohl in Betracht gezogen werden, dass es sich zum grossen Theile um Personen handelte, die durch das langdauernde Siechthum heruntergekommen, im Zustande der grössten körperlichen Schwäche zur Operation kamen.

Eine secundäre Operation machte sich nur 4 mal nothwendig. In Fall 18 und 26 musste im Verlauf der Reconvalescenz wegen

Digitized by Google

Eiterretention die Incisionsstelle erweitert werden, während bei den Frauen No. 12 und 33 nach Incision des einen sich im anderen Parametrium ein neues secundäres Exsudat gebildet hatte.

Die Nachbehandlung war sehr einfach. Tägliche Ausspülungen der Höhle mit antiseptischen Lösungen, die mit Rücksicht auf die Anaemie der Patientin in schwacher Concentration angewandt wurden, hielten die Höhle so lange offen, bis vom Wundboden her kräftige Granulationen ihren allmählichen Verschluss bewirkten.

Gleichzeitig suchten wir durch kräftige Diät, Bäder und viel Aufenthalt in frischer Luft den Allgemeinzustand zu heben.

Bei der Entlassung fanden sich nach völliger Ausheilung in den betreffenden Parametrien meistens noch kleinere Schwielen. Grössere Exsudatknoten, die aber keine Beschwerden machten, wurden nur 2 mal (No. 2 und 3) in Fällen beobachtet, wo die Exsudate selbst schon lange bestanden hatten.

Praktisch ist jedenfalls von der grössten Bedeutung:

1. Dass wochenlang hohes pyämisches Fieber bestehen kann und doch in dem primären Exsudatherd sich kein Eiter, sondern nur Serum vorfindet (No. 17, 20 und 33). Im letzteren beobachtet man theils nur Leukocyten, theils massenhafte Streptokokkenketten.

2. Dass die Exsudate bisweilen steinhart schon sind, aber in ihrer Mitte immer noch einen Kern enthalten, der aus einem flüssigen oder eingedickten Eiter oder reinem oder trübflockigem Serum besteht. So lange derselbe vorhanden und uneröffnet ist, bewegt sich die Temperatur immer noch zwischen 37 und 38,2—38,5°. (No. 13, 14, 15, 17).

Diese Thatsache, die wir zu wiederholten Malen beobachten konnten, giebt betreffs der etwaigen Behandlung alter, harter parametraner Exsudate durch Massage sehr zu denken! Sie kann die unzweckmässigste und unheilvollste Behandlungsart sein!

Digitized by Google

Lauf. No. u. Journ.-No.	Name. Alter. ?para. Menstruation.	Erkrankungsursache, Verlauf und Dauer.	Befund und Diagnose.
1. 1887. 6.	Mei. 26 J. I p. Geburt vor 6 W. spontan.	Wochenbett, 5. Tag Fieber nach nicht erlaubtem Aufsetzen u. Empfindlichkeit beider Parametrien.	R. unt. Bauchgegd. vorgewölbt, l. ebenfalls, üb. d. Lig. Poup. sehr druckempfindl. Uter. durch Infiltration zu beiden Seiten fast unbeweglich. L. Scheidengew. sehr schmerzhaft, r. weniger. Fieber. — Parametritis puerperalis duplex.
2. 1887. 92.	Rie. 31 J. 0 p.	Im Anschluss an die Menstruation im 23. J. Gebärmutterentzündg. m. Schmerzen in d. r. Seite u. im r. Bein. Jetzt dieselben Beschwerden seit $^1/_2$ J., entstanden ebenfalls wieder im Anschluss an d. Menstr.	R. von d. Mittellinie, ca. 2 Querfinger über dem Lig. Poup. eine steinh., höckerige Geschwulst. Lässt sich bis in's kl. Becken verfolgen, wo sie den ganzen Raum zwischen Ut. u. r. Beckenwd. einnimmt. Ut. stark nach d. l. Seite verschb., retroflectirt, unbewegl. Schmerz. b. Stuhlg., in d. r. Seite ausstrahlend nach dem r. Bein. — Parametritis dextra.
3. 1887. 148.	Hei. 30 J. III p.	Im Anschluss an d. 2. Geb. im Jahre 77. Wochenbett angeblich fieberfrei, bei d. Geburt starker Blutverlust.	Parametritis exsudat. dextra. Im r. Hypogastr. eine deutl. halbkugl. Resistenz, die sich hart anfühlt. Im r. Scheidengewölbe ist d. Tumor gut zu fühlen, druckempfindlicher Uterus nach l. verschoben.
4. 1888. 280.	Heiz. 47 Jahre. VI p.	Litt seit 3 J. mehrmals an Mastdarmentzündung mit Schmerzen b. Stuhlgang u. Wasserlassen u. Fieber. Die gleichen Beschwerden seit 3 Wochen. Gonorrhoe?	Uterus fest eingekeilt in Exsudatmassen, die d. r. u. l. Scheidengewölbe ganz ausfüllen. Daselbst starke Druckempfindlichkeit. — Parametritis duplex.
5. 1888. 319.	Fie. 30 Jahre. III p. Letzte Geb. vor 8 W. spontan.	Wochenbett m. leichten Fiebersteigerungen. Sie stand zeitig auf, musste sich aber wieder legen. Seitdem heftige Schmerzen in der r. Seite und im r. Oberschkl.	R. Seite d. Unterbauchgegd. hervorgewölbt, reicht von d. Spina ant. sup. bis ca. 2 Querfing. neb. d. Nabel. Druckempfindl. Fluctuat. oberh. d. Lig. Poup. zu fühlen. Ut. anteflectirt, nach l. gedrängt. Im r. Scheidengew. ist d. von den Bauchd. gefühlte Tumor deutl. zu palpiren. — Parametritis exsudativa dextra.
6. 1888. 329.	Nim. 22 Jahre. II p. Letzte Entbindg. vor 8 Mon., ohne ärztl. Hilfe.	Im letzten Wochenbett während der ersten Tage Fieber, vom 14. Tage an heftige Schmerzen in der r. Hälfte des Unterleibes. Daselbst buchtete sich eine Geschw. vor, die, vom Arzte incidirt, beträchtliche Mengen Eiter entleerte. Bald darnach Abgang von Eiter m. dem Urin u. Abfluss von Urin aus d. Incisionsstelle.	Dicht über d. r. Lig. Poup. zieml. in d. Mitte zwischen Symphyse u. Spin. ant. sup. oss. ilei eine kleine Fistelöffnung, aus d. sich Eiter entleert. (Nach Angabe d. Pat. soll auch Urin abgegangen sein u. ebenso auch Eiter mit dem Harn.) Der eingeführte Finger dringt ca. $^3/_4$ seiner Länge sowohl gegen d. Nabel, wie nach unten in's kl. Becken, aber nicht in d. Blase. Ein in d. Blase eingef. Catheter trifft nirgends d. in d. Wunde eingeführte Sonde. Harn klar, eiweissfrei. Leichte Fiebersteigerungen. Durchbruch des vereiterten Exsudates nach d. Blase.

Digitized by Google

Vorläufige Behandlung bez. Operation.	Ergebniss.
4. 2. 87. Incision über dem linken Lig. Poupartii. Eiterherd hinter der Fascia transvers.	15. 3. 87. Entlassen. Uterus leicht beweglich. Im l. Parametrium eine geringe schmerzlose Resistenz zu fühlen. Allgemeinbefinden sehr gut.
27. 4. 87. Incision über dem rechten Lig. Poupartii. Schichtenweise Durchtrennung der harten schwartigen Exsudatmassen bis auf d. absteigenden Schambeinast. Der in die Wunde eingeführte Finger ist von der Vagina aus zu fühlen. Kein Eiter.	19. 5. 87. Entlassen. Uterus retroflect. unbeweglich. In der r. Seite ein kleinfaustgrosser Tumor zu fühlen. Allgemeinbefinden sehr gut.
29. 6. 87. Incision über dem rechten Lig. Poupartii. Schichtenweise Spaltung der Exsudatschwarten. Kein Eiter.	27. 7. 87. Entlassen. Im r. Scheidengewölbe eine Geschwulst fühlbar, die nicht druckempfindlich ist. Allgemeinbefinden sehr gut.
17. 10. 88. Ca. 2 cm hinter der hinteren Muttermundslippe sickert aus einer kleinen Oeffnung etwas Eiter. Erweiterung der Oeffnung mit dem Messer. Entleerg. dicker Eitermengen. Ausspülung. Tamponade der Scheide und Eiterhöhle.	2. 11. 88. Entlassen. L. Parametrium ganz frei. Im r. fühlt man einige nicht empfindliche Stränge. Uterus beweglich. Incisionsöffnung geschlossen. Patientin fühlt sich sehr wohl.
10. 12. 88. Incision parallel dem rechten Lig. Poup. an der Stelle der Fluctuation. Eiterherd, oberflächliche Entleerung dicker Eitermengen. Ausspülung. Drainage mit Jodoformgaze. Naht. Verband.	27. 1. 89. Entlassen. Innerlich ist von dem Exsudat nichts zu fühlen. Im Bereiche d. vernarbten Incisionswunde sehr geringe, schmerzlose Resistenz. Sehr gutes Allgemeinbefinden.
4. 1. 89. Spaltung d. Fistel in d. Verlaufsrichtung d. Lig. Poup. je 3 cm nach oben u. nach unten. Digitale Untersuchung ergiebt 2 Fistelgänge. Der obere führt in einen weiten Hohlraum bis über d. Mittellinie in's Cavum abdom. Nach unten u. vorne bis zur Blase u. zum horizontalen u. senkr. Schambeinast. Der unt. Fistelgang führt auch zum Blasengrunde. Beide mit schlaffen, graur. Granulationen ausgekl. Höhlen sind durch eine starre Scheidewand getrennt. Die Gänge werden durch parallele Schnitte gespalten, d. Granulat. weggeschabt. Die Höhlen nach Reinigung m. Carboltupfern tamponirt. In die parallelen Schnitte werden 6 Seidennähte gelegt. Sublimatgazetrockenverband.	21. 2. 89. Entlassen. Die Fistelöffnungen und die Incisionsöffnung geschlossen. Feste Narbe. R. Parametrium noch gering infiltrirt. Pat. ist völlig schmerzfrei und sieht sehr gut aus.

Digitized by Google

Lauf. No. u. Journ.-No.	Name. Alter. ?para. Menstruation.	Erkrankungsursache, Verlauf und Dauer.	Befund und Diagnose.
7. 1889. 29.	Zschp. 28 J. IVp. (2 Ab.)	Letzter Abort vor 3 Woch. ohne ärztl. Hilfe. Will im Wochenbett fieberfrei gewesen sein. Am. 9. Tage aufgestanden. Musste sich aber wegen Schmerzen im Leib, Hitze, Durst u. Mattigkeitsgefühl bald wieder legen.	Abdomen r. u. l. etwas vorgewölbt. Diese Hervorwölbung reicht beiders. bis zu den Darmbeinschaufeln, nach oben fast bis zum Nabel. Keine Fluctuation vorhanden, links fühlt sich aber d. Tumor weicher an, wie r. Ut. in d. Exsudatmassen eingebettet. Vaginalportion schaut n. hinten. — Parametritis exsudat. dextra et sin.
8. 1889. 131.	Broc. 38 J. VIp., d. letzte vor 4 Mon.	Im letzten Wochenbett von Anfang an Schmerzen in d. r. Seite d. Unterl., trotzdem am 9. Tg. wieder aufgestanden. Nach 6 Tagen Verschlimmerg. d. Schmerzen, zugleich Drängen nach unten. Pat. musste sich wieder legen.	Leib weich, leicht eindrückbar. Ut. stark nach vorne gedrückt durch einen Tumor, der das r. u. hintere Scheidengewölbe ganz ausfüllt. Das Rectum durch den Tumor stark zusammengedr. Fluctuation leicht zu fühlen. — Parametritis exsudativa dextra et posterior.
9. 1889. 332.	Mü. 38 J. IIp.	Letzte Geb. vor 15 J., sehr schwer. Wendg. u. Extract., schwere Zerreissg. Kindbettfieber. Seitd. m. Unterbrechungen heft. Schmerzen im Unterleibe u. unregelmässige Blutungen. Seit 2 J. bemerkte Pat. d. Entwicklung einer Geschwulst.	R. von d. Linea alba ist d. Leib stark vorgew. L. unten ist eine nach d. Tiefe zu sich abflachende Anschwellg. R. eine ganz unbewegl. Geschwulst, bis 1 Finger breit unter d. Nabel sich erstreckend u. nach l. ca. 2 Querfinger breit d. Linea alba überschreitend. Nach unt. erreicht sie r. d. Lig. Poup. Ut. eingemauert, aber nicht verlagert. Hinterer Theil d. Vagina äusserst empfindl. u. resistent. — Para- u. Perimetritis dextra et posterior.
10. 1889. 341.	Bch. 27 J. Ip.	Pat. giebt an, dass sie seit dem 11. Tage des nach ihrer Ansicht fieberfrei verlaufenen Wochenbettes das Gefühl einer Geschwulst im Leibe u. heftige Schmerzen in Verbindung mit theilw. sehr starkem Ausfluss habe. Geburt vor 11 Monaten.	In d. r. Unterbauchgegend fühlt man eine fluctuirende Geschwulst. Sie beginnt 3 Querfinger breit unter d. Nabel, überschreitet l. d. Linea alba u. reicht r. bis zum Lig. Poup. Vaginalportion in d. Mitte. Ut. wenig bewegl. Hinter d. Vaginalportion fühlt man einen harten Tumor, d. das kleine Becken ausfüllt u. bis zur knöch. Beckenwand reicht. L. neben d. Ut. eine kl. fluctuirende Geschwulst. — Parametritis post. et dextra.
11. 1889. 349.	Hin. 27 J. Ip.	Im Anschluss an die Geburt vor 1 Jahr starker Ausfluss und Schmerzen im Leibe, die sich seit 8 Wochen bedeutend verstärkt haben. Die Geb. dauerte sehr lange, am 4. Tage des Wochenbettes aufgestanden.	Leib unterh. d. Nabels etw. aufgetrieb. Man fühlt eine bis ca. 2 Querfinger an den Nabel reichende, zieml. bewegl. Geschwulst, die aus der Tiefe zu kommen scheint u. ungefähr kindskopfgross ist. R. hinter der Portio vagin. eine Geschwulst, die d. Uteruskante r. anliegend, den Raum zw. Rectum u. hinterer Scheidenwand ausfüllt. Per rectum fühlt man einzelne Pseudomembranen, d. v. Collum z. Geschwulst ziehen. Von der l. Seite lässt sich d. Tumor umgreifen. Deutl. Fluctuat. — Parametritis exsudat. dextra.

Digitized by Google

Vorläufige Behandlung bez. Operation.	Ergebniss.
23. 3. 89. Ueber der sich weich anfühlenden Stelle oberhalb des l. Lig. Poup. wird incidirt. Extraperit. dringen Finger und Messer leicht präparirend in die Tiefe u. eröffnen einen Abscess, aus dem sich ca. 250 g grünlichen Eiters entleerten. Ausspülung der Höhle u. Tamponade m. Gaze. Naht d. Incision bis auf d. Drainageöffnung. Verband.	18. 4. 89. Entlassen. Von der früheren Infiltration ist nur noch ein kleiner Strang im r. Scheidengewölbe zu fühlen. Wunde gut verheilt. Pat. fühlt sich völlig wohl und sieht sehr gut aus.
1. 5. 89. An der Stelle der deutlichsten Fluctuation wird durch die Scheide der Abscess incidirt und eine Menge, anfangs gallertartiger, später aber rein eiteriger Massen entleert. Ausspülung der Wundhöhle mit Bor-Salicylwasser. Tamponade mit Jodoformgaze.	23. 5. 89. Entlassen. (Auf Wunsch der Pat., die sich sehr wohl fühlt.) Uterus noch nicht ganz frei beweglich. Die Exsudatmassen sind nur noch klein und druckschmerzfrei. Pat. soll sich noch durch Bäder u. warme Irrigationen weiter erholen.
19. 11. 89. Eröffnung der Bauchhöhle. Die vorliegende Geschwulst wird entsprechend der höchsten Wölbung in einer Länge von ca. 5 cm u. einer Breite von 4 cm mit d. Peritoneum parietale vernäht, sodass die Kuppe d. Geschwulst frei extraperitoneal zu liegen kommt. Bauchwunde wird ober- und unterhalb der Kuppe vereinigt. — 26. 11. 89. Incision der Exsudatkuppe. Entleerung einer reichlichen Eitermenge. Ausspülung. Tamponade. Verband.	21. 1. 90. Entlassen auf ausdrücklichen Wunsch d. Pat., trotz reichlich bestehd. Eitersecretion. — 23. 1. 92 (also 2 J. später) stellt sich Pat. wieder vor. Sie giebt an, dass bis Aug. 91 immer noch Eiter aus d. Fistelöffng. abgegangen sei, dann sei derselbe immer geringer geworden u. habe schliesslich ganz aufgehört. Jetzt ist die Fistel geschlossen. Keine Schmerzen. Pat. sieht vorzüglich aus.
21. 11. 89. Eröffnung der Bauchhöhle. Es bietet sich ein abgesacktes param. Exsudat von Kindskopfgrösse der untersuchenden Hand dar. Oben fest verlöthet mit dem Mesenterium des Dünndarms u. diesem selbst, l. mit dem Uterus, r. mit der Beckenwand. In der Tiefe sehr feste Exsudatschwarten. Nach Blosslegung der oberen Exsudatkuppe wird punctirt, und eine bräunliche Flüssigkeit fliesst ab. Ausschälung d. Sackes, der dabei in der Tiefe einreisst. Geringe Blutung, gestillt durch Tamponade. Ein blutendes Darmstück wird an die Bauchwand lose angenäht. Tamponade der Höhle. Bauchnaht.	30. 6. 90. Entlassen. Verlauf wochenlang fieberhaft. Uterus leicht beweglich. Im Douglas'schen Raum einige nicht schmerzh. Adhäsionen. Pat. fühlt sich wohl bis auf deutliche Symptome von allgemeiner Nervosität.
3. 12. 89. Laparotomie: Hinter dem Uterus abgekapselter Abscess, der indicirt wird, wobei sich eine beträchtliche Menge dickflüssigen, gelben Eiters entleert. Die Höhle wird ausgetupft und mit Jodoformgaze ausgestopft. Seidenknopfnaht der Bauchwunde. Verband.	24. 1. 90. Entlassen. Uterus retroflectirt, ziemlicher Knickungswinkel, anscheinend hinten fixirt. L. Parametrium frei, r. etwas derb, nicht schmerzhaft. Bauchwunde geschlossen. Allgemeinbefinden sehr gut.

Digitized by Google

Lauf. No. u. Journ.-No.	Name. Alter. ?para. Menstruation.	Erkrankungsursache, Verlauf und Dauer.	Befund und Diagnose.
12. 1890. 133.	Schmi. 30 J. VIp., letzte vor 6 Wochen.	Im letzten Wochenbett mit Schmerzen in den Seiten und Fieber erkrankt.	Leib l. von d. Mittellinie vorgewölbt u. geröthet. Das. deutl. Fluctuation fühlbar. Die Vorwölbung reicht v. d. Linea alba bis zur Spin. sup. oss. ilei. R. hinter dem Lig. Poup. eine schmerzh. Resistenz. Ut. anteflectirt, etw. nach r. verlagert. Links v. ihm ein Tumor, der d. Hervorwölbung d. Bauchdecken bewirkt. R. Parametrium frei. — Parametritis abscedens sinistra et Parametritis dextra.
13. 1890. 128.	Klei. 23 J. IIIp., letzte Geburt vor $6^1/_2$ Monaten ohne ärztl. Hülfe. Starke Blutung.	Nach der letzten Geburt $^1/_4$ Jahr lang „Kindbettfieber"; während desselben entwickelte sich eine Geschwulst in der linken Seite des Leibes.	In der l. Unterbauchgegend eine harte, kindskopfgrosse Infiltration mit glatter Oberfläche. Sie reicht links bis an die Crista oss. ilei. — Parametritis exsudativa sinistra.
14. 1890. 209.	Roi. 28 J. Ip.	Geburt 4. 4. 89 spontan. 6. Tag des Wochenbettes Fieber. Seitd. zunehmende Schmerzen in der rechten Seite.	In der Höhe der Sp. ant. sup. dextra beginnt eine sehr druckempfindl. Resistenz, die sich bis ca. 4 Querfinger unterh. d. Nabels gegen d. Mittellinie erstreckt. Ut. anteflectirt u. dextroponirt. In unmittelbarem Znsammenh. m. ihm steht d. v. aussen gefühlte Tumor, d. durch seine Härte, ohne dass er das r. Scheidengewölbe stark herhervorwölbt, ein Eindringen unmöglich macht. — Parametritis exsudativa dextra.
15. 1890. 351.	Ge. 37 J. Xp.	Letzte Entbindung vor 6 Monaten spontan. Seit dem 2. Wochenbettstage Schmerzen im Leibe, seitdem bettlägerig. Seit 14 Tagen Zunahme des Leibes bemerkt.	Dicht üb. d. r. Lig. Poup. zieht sich eine über kindskopfgr. Geschwulst bis nahezu an d. Rippenbogen ders. Seite u. überschreitet nach l. d. Mittellinie um ca. 2 Querfinger. Der Tumor fühlt sich in seinem unteren Theile bis z. Nabel bretthart an, in d. oberen Partieen aber elastisch. Ut. nicht abtastbar, unbewegl. Im r. Param., das schmerzh. auf Druck ist, fühlt man den unteren Pol des von aussen gefühlt. Tumors. L. Param. etw. resistent, aber frei im Vergleich z. rechten. — Parametritis exsudativa duplex, praecipue dextra.
16.	W. 32 J. IIIp., letzte vor 3 Jahren.	? Sehr lange nach Angabe der Patientin, ohne genauere Bestimmung zu machen.	Kindskopfgrosses, anteuterines Exsudat rechts, d. bis zum Nabel heraufreicht und daselbst deutliche Fluctuation zeigt. — Parametritis exsudativa dextra, anteuterina.
17.	F. 24 J. IIIp. Zuletzt Abort 3. Mon.	Im Anschluss an den Abort, vom Arzte durch Ausschabung entfernt, schwer fieberhaft erkrankt. 4 Monate.	Gross. linksseit. Exsudat, d. bis z. Darmbeinschaufel reicht, ungleich fest sich anfühlt. Einzelne Stellen weich. Fortwähr. pyaem. Fieber. Hochgrad. Entkräftung. — Parametritis exsudativa sinistra.

Digitized by Google

Vorläufige Behandlung bez. Operation.	Ergebniss.
30. 4. 90. Incision über d. l. Lig. Poupartii entsprechend der deutlichen Fluctuation. Entleerung einer beträchtlichen Eitermenge. Reinigung der Höhle. Drainage mit Jodoformgaze. Verband. — 28. 5. 90. Incision parallel dem r. Lig. Poup., da auch hier inzwischen Fluctuation constatirt wurde. Entleerung der Abscesshöhle. Reinigung, Drainage, Verband.	13. 6. 90. Entlassen. Incisionswunden beiderseits vernarbt. R. Param. frei, leicht eindrückb., schmerzfrei. L. Param. etwas resistent durch einen Strang, der parallel dem Lig. Poupart. vom l. Scheidengewölbe bis zur Spin. ant. sup. verläuft. Nicht schmerzhaft. Uterus gut beweglich. Pat. fühlt sich sehr wohl.
3. 6. 90. Incision 8 cm l., parallel d. l. Lig. Poup. Präparirend dringt man in die Tiefe, wobei eine 1 cm dicke Schwarte gespalten wird. In der Tiefe quillt hierauf alter, eingedickter Eiter hervor. D. Zugang z. Eiterherd wird erweitert u. nach gründl. Reinig. dess. Jodoformgaze in den Spaltraum eingeführt u. in einem Wundwinkel fixirt. Naht der ürigen Wunde. Verband.	2. 8. 90. Entlassen. Von der ganzen Exsudatmasse ist eine geringe Infiltration rings um die vernarbte Incisionswunde geblieben, die völlig schmerzlos. Allgemeinbefinden ausgezeichnet.
4. 7. 90. Incision parallel dem r. Lig. Poup., ca. 2 cm v. Sp. ant. sup. entfernt. Schnitt ca. 7 cm l. Präparirend wird in die Tiefe vorgegangen u. erst 3 cm tief trifft man auf die Abscesswandung, die incidirt wird, worauf sich eine zieml. Menge Eiter entleert. Austupfen d. Höhle. Tamponade u. Drainage mit Jodoformgaze. Naht der übrigen Wunde. Verband.	26. 8. 90. Entlassen. Incisionswunde vernarbt. Leib leicht eindrückbar, schmerzlos. Ut. nach rechts etwas verzogen durch einige parametritische, feine Adhaesionen, die ganz schmerzlos sind. Gutes Allgemeinbefinden.
24. 12. 90. Incision 8 cm lang, parallel d. r. Lig. Poup. Reichliche Blutung aus den wachsartigen Muskeln, die massenhafte Gefässneubildung zeigen. In der Tiefe ein hühnereigrosser cystischer Raum, dessen klarer, seröser Inhalt durch Incision entleert wird. Trotz sorgfältigen Suchens wird kein Eiter gefunden, dagegen derbe, schwartige Massen tief rechts im Becken. Austupfen d. Operationswunde. Ausstopfen mit Jodoformgaze. Naht der Wunde. Verband.	25. 3. 92. Entlassen. Das Exsudat ist auf einen sehr geringen Rest seiner ursprünglichen Grösse geschrumpft. Kein Schmerz. Sehr gutes Befinden.
6. 6. 87. Incision der dem Durchbruch nahen Stelle. Unt. Leitung d. Sonde Eitergänge aufgesucht u. Abscesshöhle gefunden, die tief im Becken vor d. Collum u. hinter d. absteig. Schambeinast rechts gelegen ist. Ausspülung mit 1 proc. Carbollösung. Jodoformgazedrainage. Verband.	13. 8. 87. Entlassen. Vor 14 T. Periode eingetreten. 4 T. lang gedauert, schmerzlos. Uterus leicht beweglich, anteflectirt. Vor ihm eine geringe Resistenz. Sehr gutes Allgemeinbefinden.
6. 5. 87. Incision parallel dem l. Lig. Poup. Es entleert sich nur Serum, aber kein Eiter. Ausspül. m. Carbollös. 1 pCt. Drainage m. Jodoformgaze. Naht. Verband.	Langsame, aber völlige Genesung. Später 2 Geburten. Exsudat vollständig ausgeheilt.

Digitized by Google

Lauf. No. u. Journ.-No.	Name. Alter. ? para. Menstruation.	Erkrankungsursache, Verlauf und Dauer.	Befund und Diagnose.
18.	Sp. 23 J. IIp.	Angeblich schwerer Sturz auf's Gesäss, seitdem heftige Schmerzen im Leib (?). Abort (?).	Fast mannskopfgrosse derbe Infiltration, die von der linken Inguinalgegend bis zur linken Niere reicht. Hohes Fieber. Aeusserste Entkräftung. — Parametritis exsudativa sinistra.
19.	B. 34 J. IIp	Im Anschluss an die letzte Geburt. 2 Jahre.	Hinten und links vom Uterus ein kindskopfgross. prall elastischer Tumor. — Parametritis exsudativa sinistra et posterior.
20.	R. 24 J. Multip.	Im Anschluss an die letzte Entbindung.	Derbe Exsudatmassen in der linken Seite, sich aufwärts zur linken Unterbauchgeg. erstreckend. — Parametritis exsudativa sinistra.
21. 1891. 393.	Ha. 35 J., IVp. 1. R. 16 Jahr, 4 W., 4—8 T., zul. Anf. Feb. Letzte Entbindung vor 9 Jahren.	1 Jahr nach der letzten Entbindung Bauchfellentzünd. 6 Woch. lang. Ende Jan. 91 Abort nach $2^1/_2$ Mon. Seitdem krank. Krank seit 2 Monaten.	Vagina ganz auf die rechte Seite gezogen. Portio nur mit Mühe rechts oben erreichbar. Vordere Scheidenwand kugelig in d. Scheide herabgebaucht durch fluctuirenden, prall gespannten Tumor. Dies. reicht bis z. Mitte zw. Nabel u. Symphyse, v. gleichmäss. Oberfläche, ab. nicht bestmt. abgrenzb. Abendl. Temp.-Steig., Durchfälle, icterische Verfärb., fortwähr. Seitenlage halblinks. — Eitrig-jauchiges parametr. Exsudat. Mitralinsufficienz.
22. 1891. 157.	Ri. 36 J., VIp. Men. $15^1/_2$ J. regelm., sehr stark.	Bei der letzten Menstruation sehr heft. Blutung. 8 Tage. Vor 14 Tagen Ausschabung wegen chron. Endometritis. Darnach Fieber.	In der linken Bauchseite ein deutlich abzugrenzender fluctuirender Tumor, dessen Ausdehn. dem Verlauf des Lig. latum entspricht. Anhaltendes Fieber. Linksseitiges parametrit. Exsudat.
23. 1891. 266.	Uhl. 28 J., Ip. Men. seit 14. J. 4 W., 3 T., zul. vor 8 Tg. gz. schwach.	Seit der Geburt des Kindes, 11. 10. 89, bei lebhaften Bewegungen Stechen. Seit 3 Woch. sehr heft. Schmerzen im Leib und Kreuz, namentlich beim Stuhlgang. Dauer $1^3/_4$ Jahr.	Eine grosse Geschwulst reicht empor bis z. Nabel u. beiders. b. z. Inguinalgeg. Oberfl. uneben. Nach lks. unt. kl. Erhöh. (Tube u. Ovarium). Consist. weich. In d. Umgeb. d. Nabels u. unterh. dess. deutl. Fluctuation. Uterus stark erhoben üb. d. l. Schambeinast. Portio dicht hint. Symphyse. Kl. Becken ausgefüllt durch diffuse Geschw. v. uneb. Oberfl., d. hint. Scheidenwd. völl. vorbucht. Per rectum an d. hint. Scheidenwand 2 deutl. Vorbuchtungen, die auf Druck leicht nachgeben. — Parametranes eitriges Exsudat.

Digitized by Google

Vorläufige Behandlung bez. Operation.	Ergebniss.
16. 2. 89. Incision über dem l. Lig. Poup. Erst 3 cm tief kommt man in eine Höhle, die extraperitoneal, fast bis zum Oberschenkel reicht. Entleerung von ziemlich viel Eiter. Ausspülung. Drainage, Naht, Verband. — 10. 4. 89. Wiedereröffnung der Höhle, da seit 3 Tagen Temperatur und Puls wieder in die Höhe gegangen sind. Befund negativ. Versuch eine Gegenöffnung in der Scheide zu machen, misslingt. Ausspülung. Drainage. Naht. Verband.	8. 5. 89. Entlass. (a. Wunsch d. Pat.) Die Höhle secernirt noch ein wenig, doch bef. s. Pat. wohl. — 28. 12. 89. Pat. stellt s. wied. vor. Per. 4 w., 4—5 T. l., sehr ger. Schmerzhaft. dab. v. Zt. z. Zt. R. in d. Tiefe d. Leibes hie u. da b. Liegen ein Schmerz z. fühlen. L. Param. etw. infiltr., ab. ohne Schmerzen. Incisionswunde vernarbt. Blüh. Auss. — 7. 5. 90. Allg. Bef. sehr gut. — 17. 4. 91. Per. regelm. Gar kein Schmerz. Sehr gutes Befinden. Kleine Bauchhernie.
3. 10. 90. In der Nähe des Douglas wird eine Incision gemacht und ca. 1 l grünlichen Serums entleert. Ausspülung. Drainage. Tamponade der Höhle u. d. Vagina mit Jodoformgaze.	24. 10. 90. Per. regelm., mittelstark. Pat. h. sehr zugenomm. L. hint. neb. d. Narbe ein kl. Infiltrat, das fast gar nicht empfindl. ist. — 7. 1. 91. Sehr gutes Allgemeinbef.
13. 5. 90. Incision über dem linken Lig. Poup. Trotz sorgfältigen Suchens wird kein Eiter gefunden. Tamponade. Naht. Verband.	24. 5. 90. Entlassen. D. Exsudatschwarten sind klein. gew. Sehr gutes Allgemeinbef. 9 Woch. in Bad Elster. Seitd. Per. regelm. 4 wöch., 3 T. — 10. 8. 91. Noch kleines Exsudat links vom Uterus.
18. 3. 91. Scheidenincision. Entleerung einer grossen Menge jauchig stinkenden Eiters. Starke Blutung, durch Tamponade mit Jodoformgaze und Umstechung gestillt. Ausserdem Drainage mit Gummirohr. Temp. u. Puls fallen sofort ab. Häufige Ausspülungen. Durchfälle lassen nach. 3. 4. Wechseln des Drainagerohrs.	4. 4. Entlassen auf Wunsch des Mannes. Noch Secretion, sonst Wohlbefinden.
6. 5. 91. In d. linken Bauchseite etw. oberh. d. Spina ossis ilei an d. tiefsten Stelle d. fluctuirenden Tumors Incision. Durchtrenn. d. Bauchmusk. Eröffn. d. Abscesses. Entleer. v. fast 2 l dünnflüss., stink. Eiters. Ausspül. d. Abscesshöhle m. Salicyllösung. Drainage. Antisept. Verband. Verlauf sehr gut.	12. 6. Entlassen. Exsudat vollständig ausgeheilt.
27. 7. 91. Spaltung der hinteren Scheidenwand. Eröffnung des Douglas'schen Raumes. Entleerung eingedickten Eiters. Ausspülen der Eiterhöhle. Drainage m. 3 Jodoformgazestreifen. In den nächsten Wochen Ausspülung der Höhle mit schwacher Carbollösung.	Aufgestanden 19. 8. „Vom Exsudat keine Spur mehr vorhanden". Keine Schmerzen im Bein mehr. Entlassung 21. 8. geheilt.

Digitized by Google

Lauf. No. u. Journ.-No.	Name. Alter. ?para. Menstruation.	Erkrankungsursache, Verlauf und Dauer.	Befund und Diagnose.
24. 1892. 83.	Tit., 30 Jahre, 5 Geb. Letzte Geburt am 11. 12. 91, dauerte 3 Tg.	Am 3. Wochenbettstage aufgestanden. Seitd. Schmerzen im Leibe. Schmutzigblutiger Ausfluss. Grosse Schwäche.	Portio zerklüftet. Aus ihr fliesst reichlich dicker, rahmiger Eiter. Uterus schlecht involvirt, geht nach rechts in einen festen, unbeweglichen Tumor über, der bis an die Beckenwand reicht u. nach oben sich bis 3 Querfinger unterhalb des Nabels erstreckt. Grosses parametr. Exsudat.
25. 1892.	Kn., 26 Jahre, III p., letzte Anf. Juni 92.	Erkrankt im Wochenbett schwer an Parametritis.	Kindskopfgrosses, rechtsseitiges parametr. Exsudat, stark vereitert.
26. 1892. 239.	Schub., 20 J., 1. Geburt am 7. 9. 91. Spontane Geburt. Kind todt. Nachgeb. vom Arzt 10 Min. nach Geburt des Kindes manuell gelöst.	Darauf hohes Fieber. 6. bis 9. Tag aufgestanden, wieder gelegt. Schüttelfrost. Heftige Schmerzen im link. Parametrium. Entstehung einer Geschwulst daselbst. Spont. Aufbruch am 21. 12. Entleerung von viel. Eiter, dauert an b. Mitte März 92. Später wieder Fieber. Ein dritter Arzt verlangt klinische Behandlung.	Hohe Abmagerung. $1^1/_2$ cm oberhalb des linken Lig. Poup. eine 4 cm lange Narbe (spontaner Aufbruch). Die ganze l. Inguinalgegend resistent, derb und geschwollen. Rechtes Bein in halber Beugestellung. Grosse Schmerzhaftigkeit beider Parametrien, Portio links vorn; vord. Scheidengewölbe flach, rechts tiefer als links. Uterus nach vorn verschoben, in leichter Retroversionsstellung, sein Fundus 3 Querfinger oberhalb des oberen Symphysenrandes nach rechts gedrängt. Im vorderen Beckenquadranten kommt man mit den Fingern zusammen, ebenso links vom Uterus. Das linke Parametrium dagegen schwartig verdickt. — Doppelseitige chronische Parametritis, im retroperitonealen Zellgewebe fast bis zu den Rippen reichend.
27. 1892. 423.	Hild., 43 J., 0 p. Menstr. 16. Jahr, sehr unregelmäss. 3—4 Tg. bis 1 Tg.	Seit dem 20. Jahre Gebärmuttervorfall, anfgs. durch einen Ring zurückgehalten. 23. 12. 92 plötzlich heftige Schmerzen im Leibe, Strangurie, Druckgefühl nach d. Mastdarm.	Vorfall des Uterus und der Scheide. Aeusserst heftige, krampfartige Schmerzen in Gebärmutter und Mastdarm. Vom hinteren Vulvawinkel nach dem rechten Tuber ischii entzündl. Schwellung. Starke Schmerzhaftigkeit der linken Unterbauchgegend. Eis. Opium. Reposition des Vorfalls unmöglich. — Prolaps. uteri. Parametritis chronica exsudativa. Periproctitis abscedens.
28. 1893. 143.	Freud., 27 J., 6 Geb. Letzte Geb. 5. 4. 93.	Seit der vorletzten Geburt 1891 Schmerzen rechts im Leibe, die bis heute mit Ausnahme der Zeit der letzten Schwangerschaft angehalten haben u. seit d. Geb. d. letzten Kindes stärker geworden sind. Ein Jahr darnach gänseeigr. Geschw. an d. Stelle d. Schmerzes. Dieselbe hat sich b. z. letzt. Entb. nicht vergr., ist aber darnach schnell gewachsen. Seitd. Steigerg. d. Schmerz. Besserg. bei const. Ruhelage u. Leinmehlumschläge.	Portio weit nach hinten gerückt. Linke Adnexe frei. Rechts vom horizontalen Schambeinast ausgehend eine bis zum Rippenbogen reichende, die Mittellinie nicht überschreitende, pralle Geschwulst, in der Nähe des Nabels fluctuirend. — Rechtsseitiges, eitriges parametr. Exsudat, dem Aufbrechen nahe.

Digitized by Google

Vorläufige Behandlung bez. Operation.	Ergebniss.
21. 3. 92. Tiefe Incision 1 Finger breit oberhalb und parallel dem Lig. Poupartii. Entleerung von dickem, rahmigem Eiter. Sehr grosse Höhle, feste dicke Wände, Drainage. Occlusivverband. Sofortiger Temperaturabfall. Täglicher Verbandwechsel. Sekretion hört allmählich auf.	14. 4. Infiltration beträchtlich verkleinert, Höhle nicht mehr ausgespült. — 20. 4. Aufgestanden. — 27. 4. Noch geringe Eitersecretion aus der Fistel. — 2. 5. Entlassen. Fistel secernirt nur noch ganz wenig. Infiltration rechts nur gering, kaum schmerzhaft. Geringe Dextropositio uteri anteflexi. — 7. 3. 93. Im 7. Monat der Schwangerschaft.
2. 7. 92. Eröffnung des Exsudats oberhalb der Inguinalfalte. Reichliche Eiterentleerung. Gummidrainage.	Geheilt entlassen.
In den nächsten Wochen bis 10. August hohes Fieber. eitrige Stühle, Priessnitz, Ichthyoleinlage, Bäder. Puls 144. 38,2. — 10. 8. 92. Operation. Rechts unten die früher harte Resistenz erweicht. Aethernarkose. Incision. Entleerung einer grossen Menge stinkenden Eiters. Der Boden der grossen Höhle kann mit dem Finger nicht erreicht werden. Zwischen ihren Wänden Abscessmembranen, mit Finger durchtrennt. Drainage mit Jodoformgaze und Gummirohr. Sofortiger Fieberabfall. — 10. 9. Erweiterung der Oeffnung wegen Retention. Fortsetzung des Schnittes bis zum Trochanter major. Aufsuchung aller Abscessgänge. — In den nächsten Wochen heilten die Wunden aus. — 22. 10. wurden die Gelenke beweglicher, die Fisteln secerniren nur noch ganz wenig. Priessnitz, Bäder.	1. 11. Entlassung. Wunden alle geschlossen. Freie Bewegung der Beine. Uterus anteflectirt.
Eis. Opium. — Nachdem bis 4. 1. Schmerzen u. Fieber vollständig zurückgegangen, Excisio alta colli uteri u. Kolporrhaphia anterior et posterior. — Anfang Februar Recidiv der Parametritis und Periproctitis. 11. 2. Incision von der Scheide aus, Drainage mit Jodoformgaze. Erneutes hohes Fieber. — 14. 2. Abfall. Tägliche Ausspritzungen.	1. 3. Verlegt nach dem Krankenhaus, von wo sie gesund entlassen worden ist.
19. 5. 93. Incision mit schichtenweiser Durchtrennung. Entleerung von 300 g jauchigen Eiters, der nur Eiterkörperchen, fettigen Detritus, aber keine Kokken enthält. Drainage mit 2 Gummidrains. Jodoformgazeverb. Sofortiger Fieberabfall. Täglicher Verbandwechsel. — 19. 6. Infiltration bedeutend kleiner. — 3. 7. Wieder stärkere Eitersecretion. Streptokokken! Ausspülung der Wunde mit abgekochtem Wasser. — 11. 7. In der Umgebung der Oeffnung noch Infiltration nach dem Nabel zu. Uterus nach rechts gezogen, durch Adhäsion vorn verlöthet. Rechte Parametrium noch resistent.	12. 7. Entlassen. — 10. 10. Noch sehr geringe Secretion aus der Fistel. Höllensteinbehandlung, — 2. 4. 94. Resistenz rechts viel kleiner. — 24. 4. Gravidität Ende 3. Monats.

Digitized by Google

Lauf. No. u. Journ.-No.	Name. Alter. ? para. Menstruation.	Erkrankungsursache, Verlauf und Dauer.	Befund und Diagnose.
29. 1893. 168.	Ant., 24 Jahre, 2 Geb. Zuletzt 10. 2. 93. Sofort nach d. Entbindung Fieber.	Seit d. letzten Geb. krank. Zuerst Schmerzen im ganzen Leib, vorwiegend r., mit wechselndem Fieber. Seit Wochen Schmerzen in der Blasengegend u. b. Wasserlassen. Seit der Geburt bettlägerig.	Hohe Anaemie, leidender Ausdruck. Vordere Scheidenwand stark herabgedrängt durch einen teigigen Tumor, der sich nach links bis zur Linea innominata fortsetzt. Rechts reicht die Geschwulst bis zur Darmbeinschaufel. Portio hintenstehend, Parametrium und Adnexe nicht abzufühlen. Uterus nicht sondirbar. Im Urin zahlreiche Eiterkörperchen. Filtrat enthält ca. $^1/_6$ Vol. Eiweiss. Im Harnröhrensekret reichliche Streptokokken. Anteuterines parametritisches eiteriges Exsudat mit Durchbruch in die Blase.
30. 1894. 220.	Hi., 28 Jahre, 1 Geb., am 16. 5. 94, spontan.	Krank seit dem fieberhaften Wochenb. Stechd. Schmerzen rechts im Leibe, lassen beim Gehen nach, verschlimmern sich aber im Sitzen und Liegen.	Anaemie, leidender Ausdruck. Hohes Fieber. Brust secernirend. Uterus anteflectirt u. nach links verdrängt. Linkes Param. frei. Im rechten Param. ein Tumor bis zur rechten Spina ant. sup. reichend, oberhalb des Lig. Poupart. 1 cm weit deutlich vorspringend, hier besonders schmerzhaft. — Rechtsseitiges parametr. vereiterndes Exsudat.
31. 1894. 257.	Gru., 24 Jahre, 1 Geburt. 7. 5. 94. Zange. Angeblich normales Wch.-bett.	Seit dem Wochenbett starke Schmerzen rechts im Leibe, Zunahme derselben. Lebhafte Schmerzen, die sich beim langen Sitzen steigern. Draussen mit Einreibungen behandelt.	Schwache anämische Person. Links vom Collum im linken Parametrium ein derber Strang; im linken Scheidengewölbe stösst man auf derben Tumor, der sich bis zur rechten Spina anterior superior zieht, im Ganzen beweglich, aber nach oben nicht genau abgrenzbar ist. Rechterseits der Leib hervorgewölbt bis 2 Querfingerbreit unterhalb der Nabelhöhe. Inguinalfalte verstrichen. Nach links geht die Geschwulst oberhalb der Symphyse etwas über die Mittellinie hinaus. Fluctuation nirgends zu fühlen. Die linken Adnexe normal. — Parametritis exsudativa dextra.
32. 1894. Geb.-No. 1069.	Körn., 33 J., 6 Geb. Zuletzt 8. 8. 94. In der Geburt Fieber bis 39,5. Hier nicht untersucht.	Schweres Wochenbettfieber. Streptokokken u. Staphylokokken. Ausbildung eines linksseitigen, ungef. faustgrossen parametritisch. Exsudats. Behandlung: Eis und Opium. Fieber bis zur Operation 31. 8.	Faustgrosses linksseitiges parametr. Exsudat im Wochenbett.

Digitized by Google

Vorläufige Behandlung bez. Operation.	Ergebniss.
Priessnitz. — 13. 6. 93. Schnitt längs des Muscul. obliq. externus. Langsames Tiefergehen bis auf die schwartige Kapsel. Der Finger bricht in eine Abscesshöhle ein zwischen Uterus und Blase, dicker rahmiger Eiter ergiesst sich aus der Tiefe. Beim Erweitern dieser Höhle bricht leider rechts oben die Bauchhöhle auf; die rechte Tube fällt vor, wird zurückgebracht und die Stelle ausgestopft mit sterilisirter Gaze, die Abscesshöhle mit Jodoformgaze. Sofortiger Fieberabfall. Täglicher Verbandwechsel.	Vom 27. 6. an Urin ohne Eiweiss, spärliche Eiterkörperchen. — 9. 7. Wunde verklebt. — 12. 7. Entlassung. Wunde verheilt bis auf einen $1^1/_2$ cm langen, granulirenden Streifen. Keine Infiltration daselbst. Uterus anteflectirt, nach rechts gezogen. Im rechten Parametrium ein fingerdicker Strang, parallel dem rechten horizontalen Schambeinast. — Völlige Genesung.
Priessnitz, später Eisbeutel. Bäder. — 27. 7. 94. Incision 13 cm lang, 1 cm oberhalb und parallel dem Lig. Poupart., dringt schichtenweise bis zum Herd vor, aus dem sich grosse Menge grüngelben streptokokkenhaltigen Eiters entleert. Die Austastung der Höhle ergiebt 3 Gänge, den einen nach der Spina, den zweiten nach der Symphyse, den dritten nach hinten u. unten. Ausspülung. 2 Gummidrains und leichte Tamponade mit Jodoformgaze. — Sofortiger Fieberabfall. Täglicher Verbandwechsel.	25. 8. Erstes Aufstehen. Trockenverband. Keine Beschwerden. — 2. 9. Entlassung. Wunde vollkommen verheilt. Resistenz kaum noch zu fühlen. Keine Druckempfindlichkeit, Uterus frei beweglich.
19. 8. 94. Die Arteria cruralis erweist sich durch das Exsudat gehoben und ist von aussen oberflächlich pulsirend zu fühlen. — Fingerlange Einschnitte oberhalb und parallel zum Lig. Poupartii, schichtenweise Durchtrennung bis zur Exsudatschwarte. Nach Eröffnung derselben quillt viel Eiter aus. Ausspülung mit destillirtem Wasser. Dicker Gummidrain. — Temperaturabfall.	14. 10. Entlassung. Allgemeinbefinden vortrefflich. Wunde gut verheilt. Im rechten Parametrium noch ein taubeneigrosser Knoten. Uterus ganz beweglich.
31. 8. 94. 12 cm langer Einschnitt, 1 cm oberhalb u. parallel dem linken Lig. Poupart. Entleerung einer ziemlich grossen Menge grüngelben, blutigen Eiters. Gummidrain. Tamponade. Fieberabfall. Im Eiter Streptokokken. Verbandwechsel täglich.	22. 10. Entlassung. Beide Parametrien frei. Uterus anteflectirt und beweglich.

Digitized by Google

Lauf. No. u. Journ.-No.	Name. Alter. ?para. Menstruation.	Erkrankungsursache, Verlauf und Dauer.	Befund und Diagnose.
33. 1894.	Fer., 21 Jahre, 0p. 1. Menstruat. 16. J., 4 W.. 8 Tg., mässig. Zuletzt vor 6 W. wie immer.	31. 10. 94 erkrankt mit Schüttelfrost an Lungenentzündung. Bis 3. 11. im Stadtkrankenhause. Priessnitz. An die Lungenentzündung schloss sich, ohne dass Pat. aufgestanden war, die Unterleibserkrankung. Stechen rechts in d. Tiefe. Anschwellung. Kann nicht im Bett aufsitzen. Leidet seit 2 Jahren an gelblicher Scheidenabsonderung.	Schwerer Krankheitseindruck, sehr anämisch. Leib rechts unten deutlich vorgewölbt. Derbe Resistenz, die bis zur Verbindungslinie der Spina sup. ant. dextra und des Nabels reicht. Ueberschreitet etwas die Mittellinie und verliert sich über das rechte Lig. Poupart. nach dem Oberschenkel. Hier überall Dämpfung. Milz normal. Rechtes Scheidengewölbe etwas abgeflacht, linkes normal. Im rechten Param. eine grosse, derbe Resistenz, links geringer. Uterus, Tuben und Ovarien verlieren sich im Exsudat. Vorher hohes Fieber. Eiweiss im Urin. — Rechtsseitiges perimetr. vereiterndes Exsudat.
34. 1895.	Steinb.	—	Anteuteriner faustgrosser Abscess mit Neigung zum Durchbruch am Nabel. Steinhartes Exsudat seitlich von der Plica vesico-uterina.
35. 1895.	Küh., 24 Jahre, 1 Abort vor 6 Jahren im 6. Monat. 1. Menstruat. 14 J., 3 W., 5 Tg.	Menstr. 6.—10. 6. normal, 2.—6. 7. schwächer wie sonst; 20.—23. 7. starke Blutung. Letzte vom 1. 8. an. Seit 3 Wochen krampfartige Schmerzen im Unterleibe, Druck auf das Rectum. Seit 3 Tagen aufgenommen. Mässiges Fieber.	Portio tief; Uterus dicht hinter der Schamfuge nach links oben gerichtet. Becken ausgefüllt von prallem Tumor mit glatter Oberfläche, welchem in der Kreuzbeinhöhle ein länglicher, wallnussgrosser, prall elastischer, sehr empfindlicher Tumor anliegt. Hämatocele extrauterina? Tubarabort der linken Seite? Operations-Diagnose: Grosses, noch nicht in Vereiterung übergegangenes parametr. Exsudat.

Digitized by Google

Vorläufige Behandlung bez. Operation.	Ergebniss.
15. 12. 94. Einschnitt parallel dem Poupart'schen Band, 3 Querfiger oberhalb desselben. Schichtweise Durchtrennung. Es entleeren sich einige taubeneigrosse, gelbliche Flocken von gallertiger Beschaffenheit und eine mässige Menge Serum, kein Eiter. Abscess intraperitoneal ohne Verbindung mit dem Lig. lat. und ohne Vorbuchtung nach der Scheide. Ausstopfung mit steriler Gaze. Sofortiger Abfall des Fiebers.	22. 1. 95. Entlassung. Im rechten Scheidengewölbe ein faustgrosser, weicher Tumor (Dermoidkystom, Pyosalpinx?). Wunde fast völlig verheilt. Soll zu Hause Sitzbäder brauchen. — Befand sich wohl bis 23. 2. 95. — 24. 2. Plötzlich heftiges Stechen rechts im Leibe, Stranguric. Priessnitz. Keine Linderung. — 27. 2. Wiederaufnahme. 39,2. 112. — Befund: 28. 2. Reichlich faustgrosse Geschwulst in der Gegend des linken Parametrium. Wird freigelegt durch Einschnitt 2 fingerbreit links von der Linea alba und parallel dem Lig. Poupart. Nach Durchtrennung des Peritoneum drängt sich die Kuppe des Sackes herein, durch dessen dünne Wand gelbflockiger Eiter durchschimmert. Da die beiden Peritonealblätter nicht verlöthet waren, wird die Kuppe des Sackes mit steriler Gaze verbarrikadirt und der Sack eröffnet. Drainage. Wickelverband. — Sofortiger Abfall des Fiebers. Täglicher Verbandwechsel. Höhle verkleinert sich, das dicke Rohr wird mit dünnem vertauscht. — Untersuchung 3. 4. 95. Portio eingemauert in Exsudatmassen. Rechts vom Uterus ein knolliges derbes, etwas fluctuirendes Exsudat von Apfelsinengrösse, mässig schmerzhaft. — 26. 4. 95. Eröffnung desselben von der Scheide aus, Entleerung von Serum und Eiter. Drainage. — 28. 5. Aus dieser Abscesshöhle kommt immer noch gashaltiger, stark übelriechender, gelber Eiter. Ausspülung. Drainage. — 13. 6. Uterus nach links und hinten eingemauert. Doppelseitige rheum. Adnexerkrankung. Immer noch Fieber. — 28. 6. Totalexstirpation per vag. des Uterus und der Adnexe. 22. 7. Geheilt. Entlassen.
Operation 19. 6. 95. — Incision unterhalb des Nabels. Ausspülung des Eiters. Ausstopfung der Höhle mit Jodoformgaze.	Genesung.
Operation 5. 8. 95. Laparotomie. Beiderseits Adnexe entzündet. Eröffnung und Ablassen des Exsudates. Keine Drainage. Schluss.	Genesung. Entlassungsbefund 21. 8. 95. Uterus nach rechts verzogen. Zwischen ihm und Rect. perimetr. Verlöthung. Im rechten Parametrium ein derber, nicht empfindlicher Knoten.

Digitized by Google

Erklärung der Abbildungen auf Tafel VII.

In allen 7 Abbildungen bedeuten dieselben Buchstaben dasselbe.

Bl. Blase.
Col. tr. Colon transversum.
D. Darmbeinwand.
Ex. Exsudat.
E. Sch. Feste Exsudatschwarten.
K. Eiter- oder Serumkern.
K. B. Knöcherne Beckenwand.
O. Ovarium.
P. Peritoneum.
Pa. a. Parametr. anteuterina.
Per. Exs. Perimetritisches Exsudat.
Ps. Pseudomembranen.
R. Rectum.
S. Symphyse.
Sch. Scheide.
T. Tube.
U. Uterus.
Ur. Urethra.
V. Vagina.
Ves. Vesica.

Figur 1. Einseitiges parametritisches Exsudat.

Figur 2. Parametritis purulenta anteuterina.

Figur 3. Parametritis purulenta retrouterina in septo recto-vaginali.

Figur 4. Kleiner hochsitzender Exsudatknoten zwischen Uteruskante und Tubeninsertion und Ovarium.

Figur 5. Ausbreitung des parametr. Exsudates bis auf die Darmbeinschaufel.

Figur 6. Perimetritis sero-purulenta bei chronischer Adnexerkrankung.

Figur 7. Chronisch eingedicktes parametritisches Exsudat mit Eiter- oder Serumkern.

Digitized by Google

Fig. 1.

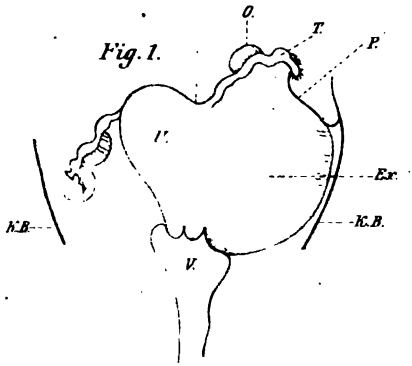

Fig. 2.

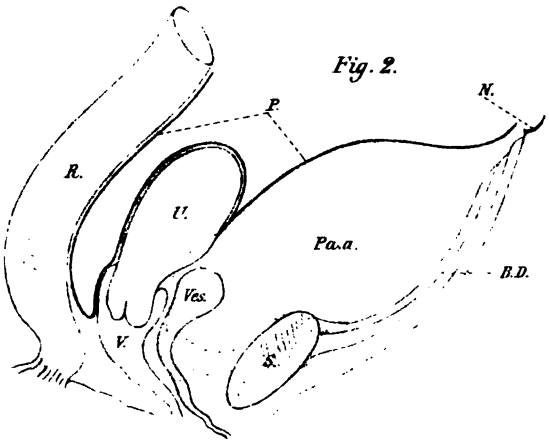

Fig. 3.

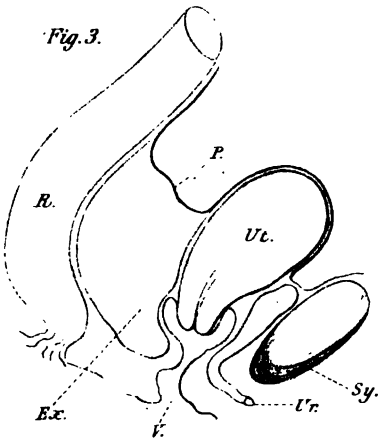

Fig. 5.

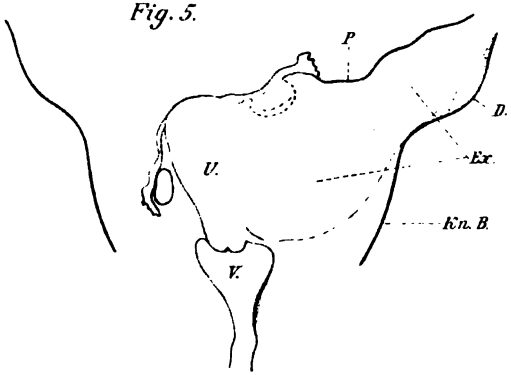

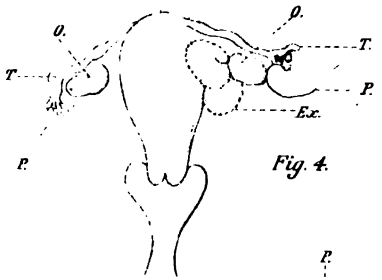

Fig. 4.

Fig. 6.

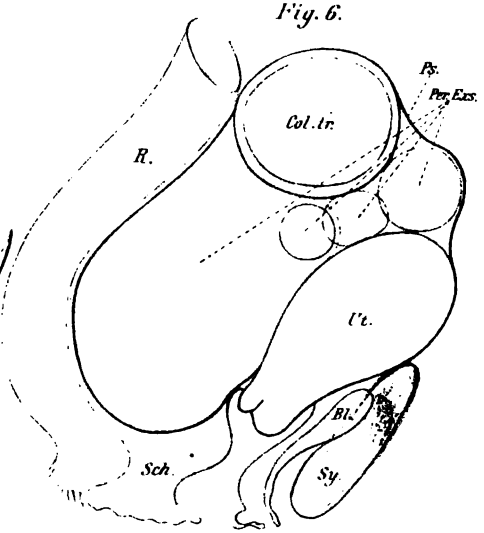

Fig. 7.

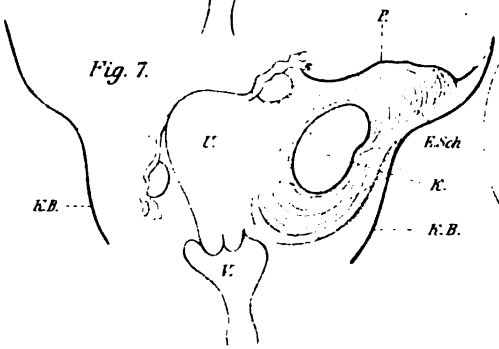

Digitized by Google

Digitized by Google

Aus der geburtshilflich-gynäkologischen Klinik in Basel.

Bericht über die vom Mai 1887 bis März 1894 in der Basler Frauenklinik ausgeführten Prolapsoperationen, speciell über die Kolporrhaphia ant. duplex.

Von

Dr. **E. Niebergall,**

Volontärarzt der Klinik.

Wie auf dem Gebiete der inneren Medicin in unserer rasch vorwärts strebenden Zeit ein Heilmittel nach dem anderen angepriesen wird, um oft leider nach kurzer Zeit als nicht den Anforderungen entsprechend zu verschwinden, so zeigt auch in der Chirurgie und operativen Gynäkologie manche als vortrefflich angepriesene Operation Mängel und Nachtheile, die deren Anwendung illusorisch macht. Es hängt eben sehr häufig der Werth einer Operation nicht ab von dem momentan oft glänzenden Erfolg, sondern davon, ob sie dauernde Heilung von dem zu bekämpfenden Leiden schafft. Einen besseren Beweis für die Richtigkeit dieser Behauptung könnte man wohl kaum finden, als die Anführung der verschiedenen Prolapsoperationen, von denen viele, Anfangs glänzende Erfolge aufweisend, bald nach kurzer Zeit verlassen wurden, da die nach längerer oder kürzerer Zeit eintretenden Recidive ihre Nutzlosigkeit erwiesen.

Wichtig ist daher vor allen Dingen eine nach einigen Jahren vorzunehmende Nachprüfung über den Erfolg der Operation, wie solche jetzt aus den verschiedenen Kliniken über die Brauchbarkeit der jeweilen angewandten Operationsmethoden vorliegen. So aus den Kliniken von Berlin, Breslau, Dresden, Kiel, Freiburg,

Digitized by Google

Halle u. a., deren Heilungen zwischen 56 und 92 pCt. schwanken. In neuester Zeit veröffentlichte Thieme einen Bericht über die Erfolge an der Halleschen Frauenklinik, der 61,8 pCt. Heilungen aufweist.

Für die Basler Klinik war eine nochmalige Untersuchung des Erfolges der vorgenommenen Prolapsoperationen von besonderem Interesse, als es galt, die Zweckmässigkeit und Dauerhaftigkeit der von Prof. Fehling eingeführten Kolporrhaphia anterior duplex zu controlliren. Mit Erlaubniss des Herrn Prof. Bumm unternahm ich es, das vorhandene Material zu bearbeiten und wenn auch leider nur ca. 70 pCt. der operirten Frauen zur Untersuchung kamen, so lässt sich doch aus den Resultaten mancher Schluss über die Vortheile der einen oder anderen Operation ziehen.

Schon im Jahre 1890 hat Rossier in diesem Archiv (Bd. 38, Hft. 3) die Operation beschrieben, doch sagt er dann am Schluss: „Zur Aufstellung einer Statistik des Fehling'schen Verfahrens gegenüber anderen müssen erst noch weitere Beobachtungen gemacht werden".

Da inzwischen seit Einführung der Operation 7 Jahre verflossen sind und ca. 50 Fälle an der Basler Klinik wegen Prolaps durch die Kolporrhaphia anterior duplex, 60 Fälle durch die Kolporrhaphia anterior simplex behandelt wurden, so dürfte die Besprechung derselben wohl gestattet sein.

Handelt es sich um einseitigen Vorfall der vorderen oder hinteren Scheidenwand, so haben wir es in der grossen Mehrzahl der Fälle mit dem Prolapsus vaginae anterioris zu thun, bei erhaltenem Damme ist er überhaupt der einzig mögliche. Trotz dieses Umstandes wurde der Kolporrhaphia anterior meist nur eine untergeordnete Bedeutung bei der Operation des Prolapses zugeschrieben.

Fehling[1]) hatte nun die Erfahrung gemacht, dass gerade die junge, median gelegene Narbe durch die sich füllende Blase, durch die Athembewegungen einem ewigen Wechsel zwischen Bewegung und Ruhe unterworfen ist; dadurch kommt, zumal bei breiter Anfrischung, leicht eine theilweise Dehiscenz zu Stande oder es giebt selbst bei guter primärer Heilung später die Narbe nach. Er lässt daher die Mitte in der Breite von 1,0—1,5 cm stehen und frischt zwei seitliche, ca. 3 cm breite Ovale an, deren Längsaxe etwas schräg von unten (Urethra) nach oben gegen die Portio läuft. Der

1) Lehrbuch der Frauenkrankheiten von H. Fehling. S. 281ff.

Digitized by Google

Umstand, dass der äussere Rand der Anfrischung etwas länger wird als der innere, lässt sich bei der Naht leicht ausgleichen. Anfrischung, Naht etc. sind wie sonst. Auf der Seite werden zuweilen grössere Venenplexus getroffen, die man unterbindet.

Die Fälle, bei denen die Kolporrhaphia anterior duplex zur Anwendung kam, waren meist sehr starke und grosse Vorfälle, da bei den kleineren das Ausschneiden zweier Schleimhautlappen nicht gut möglich ist. Fast immer wurde der Kolporrhaphie die Amputatio portionis vorausgeschickt. Die Kolporrhaphia posterior oder die Kolpoperineorrhaphie nach Hegar erfolgte in der Mehrzahl der Fälle in einer zweiten Sitzung nach ca. 14 Tagen, um die oft bei den einzeitig ausgeführten Operationen entstehende Spannung zu vermeiden und den Geweben besser Zeit zur Rückbildung zu geben. Als Nahtmaterial wurde fast ausschliesslich Silberdraht mit Catgutnähten zur Adaption dazwischen verwandt.

Von den nun in dem Zeitraum von Mai 1887 bis März 1894 operirten 110 Prolapsfällen wurden 50 nach der Fehling'schen Methode operirt. Von diesen stellten sich 16 zur Controlle. 18 gaben schriftlich Auskunft über den Erfolg der Operation.

Es betrafen diese 34 Fälle:

Vorfall des Uterus allein	0 Fall
Vorfall der Vagina allein	8 Fälle
Vorfall von Uterus und Vagina	25 „
Vorfall von Uterus, Vagina und Anus . .	1 Fall.

Diese Fälle vertheilen sich wie folgt:

I. Uterus	0
II. Vagina.	
1. Descensus vaginae ant. et post. . . .	4
2. Prolapsus vaginae ant. et post. . . .	4
III. Uterus und Vagina:	
1. Prolapsus uteri et vag. totalis	12
2. Prolapsus uteri et descensus vaginae . .	10
3. Descensus uteri et prolapsus vaginae .	2
4. Descensus uteri et descensus vaginae .	1
IV. Prolapsus uteri, vaginae et ani	1

Von den 16 controllirten waren

vollständig geheilt geblieben	14
ungeheilt	2

Diese letzteren zwei betreffen beide Fälle von sehr starkem Prolapsus uteri et vaginae totalis.

Digitized by Google

Von den 18, die schriftlich geantwortet hatten, waren nach ihrer Angabe geheilt geblieben 15
ungeheilt 3
und zwar
1 Fall von Descensus uteri et prolapsus vaginae,
1 „ „ Descensus uteri et vaginae,
1 „ „ Descensus vaginae anterior. et posterior.

Von den Geheilten hatten 2 normal geboren, während 2 mal die Entbindung die Ursache des Recidives war, in einem Falle allerdings, nachdem nach 2 maligem Abort bei der darauffolgenden Geburt ein schwerer Forceps angelegt worden war.

Die meisten der geheilt gebliebenen gaben an, dass sie sich trotz oft schwerer Arbeit (auf dem Lande und in der Fabrik) ganz wohl fühlten und dass auch die Menses wieder regelmässiger seien.

Fassen wir nun diese Angaben zusammen, so haben wir von 34 Operirten 29 geheilt geblieben = 85,29.

Wie schon oben angeführt, war 2 Mal die Geburt die Ursache des Recidivs, doch haben auch 2 Frauen normale Entbindungen durchgemacht, eine davon ist sogar wieder im 4. Monat der Gravidität, ohne dass eine neue Senkung eingetreten wäre.

Betrachten wir nun die Fälle, meist leichterer Natur, wo die Kolporrhaphia anterior simplex ausgeführt wurde (neben Portioamputation und Kolpoperineorrhaphie) so ergiebt sich Folgendes:

Zur Controlle kamen 14
Schriftlich gaben Bericht 22
Total . 36

und zwar waren
I. Vorfall des Uterus allein 0
II. Vorfall der Vagina allein 23
III. Vorfall von Uterus und Vagina 13
Davon waren
II. Bei Vorfall der Vagina allein:
1. Descensus vaginae ant. et post. . . . 8
2. Prolapsus vaginae anterior 3
3. Prolapsus vaginae anterior et post. . . 12
III. Bei Vorfall von Vagina und Uterus:
1. Prolapsus uteri et vaginae totalis . . . 4
2. Prolapsus uteri et vaginae incompletus . 1
3. Prolapsus uteri et descensus vaginae . . 5
4. Descensus uteri et prolapsus vaginae . 3

Digitized by Google

Geheilt geblieben waren von den 14 controllirten . 10
Ungeheilt 4

Zwei von diesen vier Fällen betrafen Prolapsus vaginae ant. et post.; zwei andere Descensus vaginae ant. et post.

Geschrieben hatten 22 Frauen, davon waren mit Erfolg operirt 18; hatten ein Recidiv ebenfalls 4; 3 von diesen letzteren hatten an Descensus vaginae anterior et posterior gelitten, 1 an Prolapsus uteri et vaginae totalis.

Von diesen 36 Frauen hatten geboren 7, und war in 2 Fällen die Geburt die Ursache des Recidivs, während in 5 Fällen eine dauernde Heilung, 1 Mal sogar trotz zweimaliger Geburt zu verzeichnen ist.

Wir haben also von den 36 operirten Fällen

als geheilt anzusehen 28 = 77,77 pCt.
als ungeheilt 8 = 22,22 pCt.

Zusammen betrachtet haben wir bei den 70 controllirten Prolapsoperationen 57 Heilungen, also 81,53; im Ganzen ein schönes Resultat, besonders, wenn man berücksichtigt, dass 7 von diesen Frauen wieder geboren haben, eine sogar 2 Mal, ohne dass ein Recidiv eingetreten wäre. Ausserdem waren es fast alle Frauen, die sich zu Hause nicht schonen konnten, sondern ihren Geschäften nachgehen mussten und theilweise sogar schwere Arbeit verrichteten.

Vergleichen wir aber die Resultate bei den durch die Kolporrhaphia anterior duplex und den durch die Kolporrhaphia anterior simplex Operirten, so sind sie bei den ersteren entschieden günstiger.

Erstens haben wir 85,29 pCt. Heilungen gegen 77,77 pCt. Noch mehr in die Augen springend ist aber der Vortheil, wenn man bedenkt, dass gerade durch die Kolporrhaphia anterior duplex immer nur die schweren Fälle operirt wurden, wo die Grösse des Prolapses es gestattete, 2 Schleimhautlappen zu excidiren, und es betrafen auch die Recidive bei dieser Operationsmethode zwei schwere Fälle von Vorfall von Uterus und Vagina und nur bei dem einen handelte es sich um einen totalen Scheidenvorfall allein; die ungeheilt gebliebenen Prolapse bei der Kolporrhaphia anterior simplex waren 3 einfache Scheidenvorfälle und nur einer ein Vorfall von Vagina und Uterus.

Auch fiel mir bei der Untersuchung auf, dass bei den nach Fehling operirten Frauen die vordere Scheidenwand nur in zwei

Digitized by Google

Fällen etwas sichtbar war, während bei den nach der alten Kolporrhaphia anterior simplex operirten oft ein kleiner Theil der vorderen Scheidenwand beim Pressen hervortrat, ohne dass man jedoch von einem Recidive hätte sprechen können.

Vergleichen wir nun noch die Resultate aus den Kliniken von Basel und Halle, um daraus ein Ergebniss für die 2 verschiedenen Operationsmethoden, Kolporrhaphia ant. duplex und simplex, zu gewinnen, so führt Thieme unter den 59 Controllirten 30 an, bei denen in der Sprechstunde nur ein Recidiv der vorderen Wand constatirt wurde und zwar bei den durch

I. Kolporrhaphia ant. Operirten 1
II. Kolpoperineorrhapie Operirten 4
III. Kolporrhaphia ant. und Kolpopernieorrhaphie Operirten 16
IV. Kolporrhaphia ant. post., Dammplastik und Amputatio portionis supravaginalis 6
V. Kolporrhaphia ant. post., Dammplastik und Amputatio portionis supravaginalis 3

Also im Ganzen ein erheblicher Procentsatz aller Operirten. Nicht angeführt sind hier diejenigen, wo vordere und hintere Wand prolabirt waren.

Bei unseren Fällen waren von den 4 Recidiven nach Kolporrhaphia anterior simplex auch 2 Frauen, bei denen nur die vordere Wand wieder vorgefallen war, 2 bei denen vordere und hintere Wand zum Vorschein kamen; von den 2 Patientinnen, bei denen Heilung durch Kolporrhaphia anterior duplex erzielt worden war, die aber ein Recidiv bekommen hatten, betraf das eine einen nochmaligen Prolaps des Uterus mit Portioelongation, das andere Mal war durch den bei der Geburt angelegten Forceps der Damm wieder eingerissen, die hintere Wand stark prolabirt, während die vordere, bei ruhigem Zustande sichtbar, erst beim Pressen etwas prolabirte. Also wir sehen, dass entschieden durch die Kolporrhaphia duplex doch weit günstigere Resultate betreffs Verhinderung eines Recidives der vorderen Wand erzielt wurden, als durch die Kolporrhaphia anterior simplex.

Was weiterhin den Operirten zum Vortheil zu gereichen scheint, ist die Ausführung der Operation in zwei Zeiten. Abgesehen davon, dass die Frauen längere Zeit von ihrer oft schweren Arbeit befreit sind und sich meist auch durch den längeren Spitalaufenthalt das Allgemeinbefinden bei guter Kost und Pflege hebt, was gewiss auch auf die gute Heilung einen Einfluss ausübt, so wird

Digitized by Google

durch die einzeitige Operationsmethode plötzlich eine so grosse Veränderung der Gewebstheile zu einander geschaffen, dass deren Ernährung naturgemäss darunter leiden muss; lässt man aber dem einen Theil der Scheide Zeit zur Heilung und Rückbildung, während der andere Theil noch seine gleichen Ernährungsbedingungen besitzt, so dient dies gewiss nur zum Vortheil der Operation und ermöglicht eine raschere Heilung.

Es hat dies gewiss mit dazu beigetragen, dass das Resultat der Basler Klinik um 20 pCt. günstiger ausgefallen ist, als das der Halle'schen Klinik; neben diesem Umstand aber verdanken wir diesen Vortheil zum grossen Theil auch der Einführung der Kolporrhaphia anterior duplex; und die Erfahrungen, die wir damit gemacht haben, sind günstig genug, um darauf gestützt die Kolporrhaphia anterior duplex Fehling in schweren Fällen von Prolapsus uteri et vaginae und auch in solchen von Prolapsus vaginae allein warm empfehlen zu können, und es gebührt ihr jedenfalls in der Reihe der als vortheilhaft bewährten Prolaps-Operationen ein hervorragender Platz.

Digitized by Google

Aus der Universitäts-Frauenklinik des Prof. Chrobak in Wien.

Systematische Fettbestimmung der Frauenmilch in den ersten zehn Tagen des Wochenbettes mittelst der acidobutyrometrischen Methode nach Dr. N. Gerber.

Von

Dr. **Adolf Irtl.**

Schon seit langem bemühte man sich, eine möglichst genaue und dabei einfache Methode für die Bestimmung des Fettgehaltes der Milch zu finden. Besonders zur Controlle der Milch in sanitätspolizeilicher und hygienischer Beziehung, aber auch für den ganzen Milchhandel ist es von Wichtigkeit, eine entsprechende Methode zu besitzen. Bis in die letzte Zeit musste man sich entweder mit sehr complicirten oder ungenauen Untersuchungen begnügen. Zu genauen Untersuchungen konnten nur die gewichtsanalytischen Methoden und das aräometrische Verfahren von Soxhlet gebraucht werden. Natürlich gab es da verschiedene Abarten und mehr oder weniger abweichende Modificationen, von denen die von Pfeiffer angegebene wohl die am häufigsten angewandte war, insbesondere zur Bestimmung des Fettgehaltes der Frauenmilch.

Sonst kamen noch in Betracht die Methoden nach Fleischmann, Morgen und Schrodt, Marchand's Lactobutyrometer, welches von Salleron und anderen verbessert wurde.

Die sogenannten cremometrischen und optischen Methoden waren sehr leicht und schnell auszuführen, gaben aber oft nicht nur ungenaue, sondern auch ganz unrichtige Resultate, wie die Hagar'sche Schaummethode oder Donné's Lactoskop.

Bei der langen Dauer und dem complicirten Verfahren einerseits und bei den ungenauen Resultaten kürzer dauernder und einfacherer Methoden andererseits, war es natürlich, dass die Untersuchungen der Frauenmilch zur quantitativen Bestimmung des Fettes nicht in genügender Anzahl gemacht wurden, um genauere Durch-

Digitized by Google

schnittswerthe für den Fettgehalt an einzelnen Tagen zu erhalten. — In der letzten Zeit wird zur Controlle des Milchhandels in verschiedenen grösseren Milchanstalten der Fettgehalt der Milch nach Dr. N. Gerber durch das sogenannte acidobutyrometrische Verfahren bestimmt. Dies beruht darauf, dass man das Fett der Milch durch Behandlung mit einer Säure und durch darauffolgendes Centrifugiren abscheidet und im flüssigen Zustande dem Volumen nach bestimmt. Diese Methode ist ausserordentlich einfach und in verhältnissmässig kurzer Zeit auszuführen. Was die Genauigkeit der Resultate betrifft, so haben verschiedene Controllversuche ergeben, dass die Bestimmungen bei einiger Uebung im Ablesen bis 0,05 pCt. genau sind.

Dies Verfahren wendete ich nun zur Fettbestimmung der Frauenmilch an. Die Untersuchungen beschränken sich auf die Zeit vom dritten bis zehnten Tage nach der Geburt (die gesunden Wöchnerinnen bleiben höchstens solange in der Klinik) und erstrecken sich auf 55 Personen mit 216 Untersuchungen. Es wurde die Milch nur solcher Frauen untersucht, die vor und nach der Geburt fieberfrei waren. Wenn eine Wöchnerin aus irgend einem Grunde ihr Kind nicht mehr säugte, wurde von der Milchentnahme abgesehen. In den ersten Tagen war es oft schwer die Wöchnerin zu bewegen, die Milchentnahme, die doch nicht ganz schmerzlos ist, zu gestatten. Bei entzündeten oder schmerzhaften Brustdrüsen wurde sofort aufgehört, Milch zu entnehmen. Oft auch verweigerte die Wöchnerin die Milch unter dem Vorwande, ihr Kind erhalte nicht genug. So konnte ich leider nur von 20 Fräuen eine fortlaufende Reihe von Untersuchungen vom 3. bis 9. resp. 10. Tage erhalten. Doch dürfte diese Zahl allein, in Verbindung mit den Einzelbestimmungen genügen, um wichtige Schlüsse zu erlauben. Die grösste Anzahl der Untersuchungen, die bis jetzt publicirt worden, steht weit hinter meiner Zahl zurück. So hat Pfeiffer, der bis jetzt die grösste Anzahl hatte, auf Grund von 118 (incl. der Zahlen von Mendes de Leon) und Vernois und Becquerel auf Grund von 89 Untersuchungen ihre Angaben gemacht, wobei zu bemerken ist, dass diese Untersuchungen sich auf die ganze Lactationsperiode beziehen, und eine fortlaufende Reihe von Untersuchungen bei einer Wöchnerin nicht gemacht wurden. — Die Milchentnahme wurde so vorgenommen, dass ich mit sanftem Druck beider flach aufliegenden Hände die Milch in einen Glaskolben, der von der Wöchnerin an die vorher gereinigte Brustwarze gehalten wurde, entleerte. Dabei

Digitized by Google

wurde darauf gesehen, die Brustdrüse möglichst ganz zu entleeren, da ja nach Mendes de Leon der Fettgehalt mit der Entleerung der Brustdrüsen zunimmt und man nur so eine gleichmässige Milch erhält. Die Milch wurde vor jeder Untersuchung gut geschüttelt. Milch, die länger als 2—3 Stunden gestanden, konnte oft nicht mehr gebraucht werden, da schon die Butterausscheidung stattgefunden hatte und eine vollkommene Mischung nicht mehr möglich war.

Weiters möchte ich noch erwähnen, dass die Wöchnerinnen sich alle unter gleichen Ernährungs- und sonstigen äusseren Verhältnissen befanden. Die Wöchnerinnen liegen alle möglichst ruhig und dürfen vor dem 7. Tage in der Klinik nicht aufstehen. Als Kost erhielten sie die ersten 3 Tage:

Früh 8 Uhr eine Schale Rindssuppe mit Weissbrodschnitten, 12 Uhr Mittags eingekochte Suppe mit Reis und dgl., 2 Uhr Mittag $^1/_4$ l Milch, Abends Suppe.

Vom 4. bis 9. event. 10. Tage ausserdem ein Glas Wein, 2 Semmeln, Grieskoch und Abends $^1/_4$ l Milch. — Die Untersuchung wurde nach der Vorschrift vorgenommen, die jedem von der Firma Huggershoff in Leipzig gelieferten Dr. N. Gerber'schen Acidobutyrometerapparate beiliegt. Zuerst wurde in das Butyrometer mittelst genau geaichter Pipette 10 ccm reine Schwefesäure gefüllt, dann 1 ccm Amylalkohol darauf geschichtet und zuletzt 11 ccm von der zu untersuchenden Milch zugesetzt. Darauf wurde das Butyrometer mit einem Kautschukstöpsel verschlossen und dann solange geschüttelt bis eine gleichmässige Lösung erfolgte. Nachdem nun die Butyrometergläschen mit dem Skalaende peripher in die Centrifuge eingelegt worden, wurde centrifugirt und dann konnte in einem Wasserbade von 60° die Ablesung der Fettschichte an der Skala vorgenommen werden. — Die Erfahrung lehrte mich dabei folgendes zu beachten. Es zeigte sich, dass es von Wichtigkeit war, dass die Flüssigkeiten wenigstens annähernd die vorgeschriebene Temperatur von 15° hatten. Auch die Art der Schwefelsäure ist von Bedeutung. Am besten geeignet erwies sich die im allgemeinen Krankenhaus unter dem Namen Acid. sulf. anglic. od. crud. geführte Säure, während die ganz reine Schwefelsäure unbrauchbar ist, da sie das Fett zerstört.

Von den Amylalkoholen ist der reine wasserhelle dem gelblichen vorzuziehen, da die Färbung der Fettsäule bei ersterem eine hellere ist und dadurch das Ablesen an der Skala erleichtert wird.

Digitized by Google

Weiters muss man darauf achten, dass der Amylalkohol aufgeschichtet wird, ohne sich mit der Schwefelsäure zu mischen, bevor nicht die Milch zugeschüttet worden.

Obwohl in der beigegeben Anleitung nur von Wärme gesprochen wird, ist die Erhitzung während des Mischens eine so grosse, dass das Gläschen kaum in der Hand gehalten werden kann. Am besten fasst man das Butyrometergläschen mit einem Tuch an beiden Enden und lässt den Inhalt abwechselnd von einem Ende zum anderen fliessen. Die Mischung erfolgt dabei zwar langsam, aber ganz genau und es werden auch die störenden Blasen vermieden, die beim Schütteln entstehen. Bevor man das Butyrometer in die Centrifuge giebt, lässt man es mit dem Kautschukstöpsel nach unten im Ständer hängen und bis auf Zimmertemperatur abkühlen, wobei man schon das Aufsteigen der Fetttropfen bemerken kann.

Gewöhnlich genügt ein einmaliges Centrifugiren, doch muss, wenn die Centrifuge irgendwie aufgehalten oder in ihrem ruhigen Laufe gestört worden, noch einmal centrifugirt werden.

Nach dem Gebrauche wurden alle Instrumente in einer Sodalösung gereinigt und dann in Wasser abgespült. Zur Conservirung der Kautschukstöpsel empfiehlt es sich, dieselben in einer Sodalösung liegen zu lassen.

Die Resultate, die ich durch diese Untersuchungen erhielt, lasse ich nun in Tabellen, welche den Buttergehalt anzeigen, geordnet folgen. Jede Wöchnerin hat ausser der Gebärhausprotokoll-Nummer noch eine fortlaufende Nummer. Zuerst kommen die zwanzig Frauen, von denen ich fortlaufende Untersuchungen habe, dann folgen die übrigen mit nur 1—5 Untersuchungen. Die Reihenfolge wird durch das Alter, bei gleichem Alter durch die Anzahl der Geburten bestimmt.

Fortlauf. No.	Name u. Protokoll-Nummer.	Anzahl d. Geburten. Alter.	Nach der Geburt der							
			3. Tag pCt.	4. Tag. pCt.	5. Tag. pCt.	6. Tag. pCt.	7. Tag. pCt.	8. Tag. pCt.	9. Tag. pCt.	10. Tg. pCt,
1.	Johanna R. 737	II. 19 J.	8,0	6,2	3,25	5,6	5,2	4,2	4,2	4,1
2.	Barbara S. 647	I. 20 J.	3,8	1,8	1,85	1,90	1,70	4,10	3,80	—
3.	Sophie F. 768	I. 21 J.	5,25	3,25	1,85	3,3	3,6	3,0	3,0	—
4.	Marie D. 735	I. 21 J.	4,7	5,7	4,8	3,3	2,0	2,3	3,3	4,1
5.	Josepha O. 509	I. 22 J.	7,6	5,0	5,3	3,1	3,4	1,9	3,3	4,7
6.	Anna P. 791	I. 22 J.	5,85	5,6	5,2	2,8	4,0	4,2	4,8	4,1
7.	Marie T. 790	I. 22 J.	4,0	3,3	1,9	3,1	5,0	3,9	2,4	2,5

Digitized by Google

Fortlauf. No.	Name u. Protokoll-Nummer.	Anzahl d. Geburten. Alter.	Nach der Geburt der							
			3. Tag. pCt.	4. Tag. pCt.	5. Tag. pCt.	6. Tag. pCt.	7. Tag. pCt.	8. Tag. pCt.	9. Tag. pCt.	10. Tg. pCt.
8.	Antonia Z. 669	I. 22 J.	6,20	6,10	5,0	2,55	4,55	5,4	2,5	—
9.	Rosina D. 660	I. 22 J.	3,40	3,30	3,80	3,70	3,75	4,4	4,20	—
10.	Anastasia St. 809	II. 23 J.	3,7	4,7	4,1	4,4	4,1	3,2	4,4	4,9
11.	Marie H. 805.	II. 23 J.	5,0	4,5	4,0	3,5	2,3	1,25	2,9	5,5
12.	Johanna R. 659	II. 23 J.	6,20	5,5	6,3	4,0	3,8	3,60	4,1	—
13.	Anna A. 744.	III. 23 J.	7,25	8,5	5,4	4,7	6,1	3,5	4,4	—
14.	Josefine St. 806.	II. 24 J.	6,1	5,1	5,4	4,0	3,3	2,5	3,4	2,65
15.	Carolina H. 768	I. 25 J.	6,5	5,2	2,2	4,2	2,25	3,15	3,2	4,0
16.	Klara Sch. 753	II. 26 J.	6,2	7,1	2,6	4,7	3,75	3,5	3,65	—
17.	Franziska Pr. 654	II. 26 J.	5,0	4,5	5,2	5,3	4,60	5,00	5,30	—
18.	Marie Ch. 363	II. 29 J.	6,10	7,30	3,0	3,0	3,0	3,0	2,5	—
19.	Marie W. 741	I. 33 J.	4,55	4,20	3,95	2,0	6,2	3,0	3,2	—
20.	Josefa B. 501	II. 38 J.	2,7	5,0	1,95	2,7	2,9	2,7	2,65	—
	Durschnittl. auf 2 Decim. ausger.		5,41	5,60	3,85	3,59	3,75	3,39	3,56	4,06
21.	Theresia U. 486	II. 17 J.	—	—	—	3,0	—	—	3,3	
22.	Victoria W. 354	I. 18 J.	—	—	—	3,70	—	—	—	—
23.	Marie St. 644	I. 19 J.	—	—	2,0	2,4	2,35	3,35	—	—
24.	Elisabeth T. 506	I. 20 J.	—	—	4,2	3,9	2,9	4,35	4,1	—
25.	Anna K. 560	I. 20 J.	—	—	3,0	—	—	—	—	—
26.	Rosa M. 625	II. 20 J.	—	—	2,70	2,40	—	—	—	—
27.	Marie F. 597	I. 21 J.	—	—	—	5,35	—	—	—	—
28.	Aloisia A. 566	I. 21 J.	—	—	—	4,0	—	—	3,9	—
29.	Juliana B. 600	I. 21 J.	—	—	4,1	—	—	—	—	—
30.	Elisabeth S. 650	I. 22 J.	—	5,95	3,70	—	—	—	—	—
31.	Elisabeth M. 651	I. 22 J.	—	2,9	—	—	—	—	—	—
32.	Marie M. 620.	I. 23 J.	—	—	—	3,50	—	—	—	—
33.	Elisabeth F. 585	I. 23 J.	—	—	—	2,8	—	—	—	—
34.	Elisabeth B. 739	II. 23 J.	—	—	—	4,5	3,4	3,0	2,2	—
35.	Juliana G. 674	II. 23 J.	—	—	—	2,70	—	—	—	—
36.	Theresia H. 461	III. 24 J.	—	—	4,0	3,85	—	—	—	—
37.	Margaretha A. 145	II. 24 J.	—	5,0	4,3	—	—	—	—	—
38.	Anna P. 624	II. 24 J.	—	—	3,15	6,10	5,70	—	—	—
39.	Barbara K. 672	II. 24 J.	—	3,5	3,0	—	—	—	—	—
40.	Johanna St. 665	II. 24 J.	—	—	2,0	—	—	—	—	—
41.	Anna L. 668.	IV. 24 J.	—	—	—	—	3,0	—	—	—
42.	Franziska H. 26	II. 24 J.	—	3,0	—	—	—	3,25	—	—
43.	Julie T. 760	I. 25 J.	—	—	—	4,1	2,15	2,4	3,7	—
44.	Marie K. 565	II. 26 J.	—	3,55	—	—	—	—	3,8	—
45.	Theresia T. 573	II. 26 J.	—	—	—	—	4,50	—	—	—
46.	Maria A. 655	II. 27 J.	—	—	5,0	3,7	—	—	4,50	—
47.	Anna B. 606	II. 27 J.	—	—	3,0	2,90	—	—	—	—
48.	Anna K. 728	I. 28 J.	—	—	—	—	6,2	6,1	2,55	—
49.	Theresia St. 269	I. 29 J.	—	—	—	4,2	—	—	—	—
50.	Josefa R. 621	II. 29 J.	—	—	—	5,25	—	—	—	—
51.	Maria Sch. 590	II. 30 J.	—	—	—	3,75	—	—	—	—
52.	Margar. Sz. 656	II. 31 J.	—	—	6.5	4,2	—	—	3,9	—
53.	Aloisia M. 577.	II. 32 J.	—	4,85	—	—	—	—	—	—
54.	Johanna P. 570	II. 33 J.	—	—	—	—	4,1	—	—	—
55.	Maria St. 623	II. 39 J.	—	3,8	—	—	—	—	—	—
	Normalmittel aus allen Untersuch. auf 2 Decim. ger.		5,41	4,78	3,75	3,70	3,79	3,55	3,50	4,60

Digitized by Google

Nach vorangehender Tabelle erhalten wir also als Durchschnittszahl für den Fettgehalt der Milch, wenn wir nur die fortlaufenden Reihen berücksichtigen:

für	den	III.	Tag	5,41	pCt.
„	„	IV.	„	5,06	„
„	„	V.	„	3,85	„
„	„	VI.	„	3,59	„
„	„	VII.	„	3,75	„
„	„	VIII.	„	3,39	„
„	„	IX.	„	3,56	„
„	„	X.	„	4,06	„

Wenn alle Untersuchungen in Rechnung gezogen werden, ergiebt sich:

für	den	III.	Tag	5,41	pCt.
„	„	IV.	„	4,78	„
„	„	V.	„	3,75	„
„	„	VI.	„	3,70	„
„	„	VII.	„	3,79	„
„	„	VIII.	„	3,55	„
„	„	IX.	„	3,50	„
„	„	X.	„	4,06	„

Bei der Betrachtung dieser Zahlen finden wir einen gewissen Typus, welcher darin besteht, dass der Fettgehalt der Milch im Durchschnitt vom III. Tage an fällt, um gegen den X. Tag wieder anzusteigen, ohne aber die frühere Höhe zu erreichen. Zwar sagt Pfeiffer, dass das Verhalten der Butter im Verlaufe der Lactation keinerlei regelmässigen Veränderungen unterworfen ist, sondern der Buttergehalt, wie dies auch andere Beobachter, wie Simon, Vernois und Becquerel gefunden haben, ausserordentlich schwankt. Dies ist auch aus seinen Untersuchungen zu ersehen. Für die ersten 10 Tage erhält er folgende Werthe:

1. Tag	2,594	5. Tag	4,050
2. „	2,178	6. „	2,124
3. „	2,831	6. „	(7,85) Mendés de Leon
3. „	1,307	7. „	2,778
4. „	5,188	7. „	3,063
4. „	1,457	8. „	3,345
5. „	5,565	8. „	(2,19) Mendés de Leon
5. „	1,395	10. „	0,9222

Digitized by Google

Diese Zahlen sind freilich ohne jede Regelmässigkeit. Doch muss man erwägen, dass dies nicht Durchschnittszahlen von mehreren, sondern Einzeluntersuchungen sind. Dabei handelt es sich auch nicht um fortlaufende Untersuchungen bei einer Person, sondern sie betreffen mit Ausnahme von 1—2 immer verschiedene Wöchnerinnen. Ein Blick auf meine Tabelle und die grosse Differenz des Fettgehaltes der einzelnen Personen zeigt, dass die Zusammenstellung von Pfeiffer keine Schlüsse gestattet, fehlt ihr doch das Wichtigste, die genügende Anzahl fortlaufender Untersuchungen. Denn gerade, wenn man Untersuchungsreihen einzelner Wöchnerinnen in's Auge fasst, so findet man diesen Typus schön ausgeprägt, so bei No. 1, 11, 12, 13, 15, 16. — Von einem Maximum fällt der Fettgehalt auf ein Minimum, um vielleicht nach eintägigem Schwanken wieder auf eine gewisse Höhe anzusteigen. Dies Verhalten erklärt sich aus der Umwandlung des Colostrums in eigentliche Milch. Was noch als Colostrum anzusehen ist und was nicht, darüber giebt es keine einheitliche Ansicht. Schon Pfeiffer hat auf diese Schwierigkeit hingewiesen, die dadurch gegeben ist, dass sich das Colostrum nicht plötzlich in eigentliche Milch verwandelt. Er sagt:

„Da die Gerinnbarkeit durch Erhitzen, wenn sie überhaupt vorhanden ist, sich am 3. Tage jedesmal verliert, und mit ihr das hohe specifische Gewicht, da die gelbliche Farbe am 6.—7. Tage, nach Donné sogar am 20. Tage vollkommen verschwinden, so fragt es sich, ob überhaupt eine Eigenschaft für das Colostrum so charakteristisch ist, dass man nach ihrem Vorhandensein entscheiden könnte, die vorliegende Milch ist noch Colostrum."

Ich glaube, es wäre richtig, die Milch, welcher ein oder mehrere Merkmale fehlen, um als Colostrum gelten zu können, als im Uebergangsstadium befindlich zu bezeichnen.

Alle vorliegenden Untersuchungen beginnen mit Milch, die nicht mehr gerinnbar war und schon eine Emulsion darstellte. Mikroskopisch waren am 3. und 4. Tage noch sehr viel Colostrumkörperchen vorhanden. Der Tag des Durchschnittsmininum entspricht meistens jenem Tage, an welchem die Colostrumkörperchen verschwinden. Da die von mir untersuchte Milch am 3. und 4. Tag gewöhnlich noch gelblich gefärbt war und, wie die Tabelle zeigt, auch meist einen abnormen Fettgehalt im Verhältniss zu den andern Tagen aufwies, konnte ich mich nicht entschliessen, die Milch dieser Tage als vollkommene Milch anzusehen; ich theilte

Digitized by Google

daher meine Untersuchungen und rechnete die Milch vom 3. und 4. Tage als im Uebergangsstadium befindlich besonders.

So erhielt ich als Durchschnittsfettgehalt der normalen Milch 3,74 pCt., der im Uebergangsstadium befindlichen Milch 5,07 pCt. Die Werthe, die Andere dafür fanden, sind folgende:

Für Milch:

Tolmatscheff . . .	2,56 pCt.
Gerber	3,30 „
Biel	3,81 „
Mendés de Leon . .	3,89 „
Leed	4,131 „
Christenn	4,20 „

Für Colostrum:

Clemm	4,86 „

Pfeiffer rechnet aus 106 Analysen 3,036 pCt. im Allgemeinen, 2,70 pCt. für den ersten Monat.

Biedert (Vogel) giebt für Milch 3,5 pCt., für Colostrum 2,5 pCt an, wobei er meint, die Milch sei in den ersten Tagen fettärmer, wie später, was ich nach meinen Untersuchungen nicht bestätigen kann. — Um den Einfluss des Alters auf den Fettgehalt zu finden, theilte ich die Wöchnerinnen in 3 Altersgruppen und zwar in

I. Gruppe 16 bis 20 Jahre,
II. Gruppe vom 20. bis 30. Jahre,
III. Gruppe vom 30. bis 40. Jahre

und erhielt folgende Werthe:

I. Gruppe . . .	3,37 pCt.
II. „ . . .	3,86 „
III. „ . . .	3,50 „

Pfeiffer erhielt für

20—30 jährige 3,228 pCt.,
30—40 „ 2,915 „

was also mit meinen Untersuchungen bezüglich der Verhältnisszahlen ziemlich übereinstimmt. Den geringsten Fettgehalt fand ich im Alter von 16—20 Jahren, doch ist dabei noch in Erwägung zu ziehen, dass es sich da meist um Erstgebärende handelte und doch die Anzahl der Geburten nicht ohne Einfluss auf den

Digitized by Google

Fettgehalt ist. So fand ich als Durchschnittszahl für Erstgebärende 3,50 pCt., für Mehrgebärende 3,97 pCt.

Wir finden also bei Mehrgebärenden eine deutliche Vermehrung des Fettgehaltes, wie es auch Pfeiffer fand:

Erstgebärende	3,195 pCt.
Mehrgebärende . . .	3,358 „

Den Einfluss der Ernährung auf die Fettbildung konnte ich nicht untersuchen, da die Ernährung der Wöchnerinnen, wie anfangs schon gesagt, eine vollkommen gleichmässige war.

Nicht unerwähnt möchte ich es lassen, dass meine im Verhältniss zu Pfeiffer und Anderen etwas höheren Zahlen vielleicht zu einem kleinen Theil auch darin begründet sein mögen, dass die Wöchnerinnen zum grossen Theile aus Böhmen und Mähren stammten und die slavische Rasse ja durch ihren Milchreichthum und den grossen Fettgehalt ihrer Milch bekannt sind, was in ihrer Beliebtheit als Ammen ihren Ausdruck findet.

Wenn wir zum Schlusse diese Untersuchungen in praktischer Hinsicht verwerthen wollen, so können wir sagen: Da der Fettgehalt der Milch auf die Ernährung des Kindes von grossem Einfluss ist, erscheinen Mehrgebärende im Alter von 20 — 30 Jahren am geeignetsten, Kinder zu säugen. Will man sich genauer über den Fettgehalt der Milch einer Wöchnerin orientiren, so hat man dafür ein ebenso einfaches wie schnell durchführbares Verfahren in der acidobutyrometrischen Methode nach Dr. N. Gerber.

Literatur.

M. Georg Quesneville, deutsch von Victor Giessmayer, Neue Methoden zur Bestimmung der Bestandtheile der Milch und ihrer Verfälschungen. 1885.

E. Ludwig, Medicinische Chemie etc. 1895.

Olaf Hammarsten, Lehrb. der physiolog. Chemie. 1891.

Ph. Biedert, Lehrb. der Kinderkrankheiten von Prof. Alfred Vogel. 1890.

Vernois et Becquerel, Du lait chez la femme dans l'état de la santé et dans l'état de maladie.

Esbach, Analyse du lait. Correspondenzbl. d. Ver. anal. Chemie. 1880.

Mendes de Leon, Inaug.-Dissert. München 1881.

Digitized by Google

H. Scholl, Die Milch, ihre Häufigkeit, Zersetzungen und Verfälschungen, mit specieller Berücksichtigung ihrer Beziehungen zur Hygiene. 1891.
H. Ludwig, Ueber Veränderungen der Frauenmilch und des Colostrum bei Krankheiten der Wöchnerinnen. Dieses Archiv. Bd. XLVI. H. 2.
F. J. Herz, Die gerichtliche Untersuchung der Kuhmilch und deren Beurtheilung.
E. Pfeiffer, Die Analyse der Milch. 1887.
Ph. Biedert, Die chemischen Unterschiede d. Menschen- u. Kuhmilch. 1884.
E. Pfeiffer, Beiträge zur Physiologie der Muttermilch und ihre Beziehung zur Kinderernährung. Jahrb. f. Kinderheilk. XX. Bd.

Digitized by Google

Die sogen. Hülfsursachen des ersten Athemzuges und die intrauterine Athmung nach Ahlfeld.

Eine Abwehr

von

Prof. **Runge**, Göttingen.

Wie den Fachgenossen bekannt ist, hat die einem gewissen Abschluss nahe gebrachte Lehre von der Ursache des ersten Athemzuges in einer Mittheilung von Olshausen „Ueber den ersten Schrei“ [1]) dadurch eine Complication erfahren, dass der genannte Autor zwei neue Momente als Hilfsursache des ersten Athemzuges einführt: 1. die Hyperämie des Schädels nach der Geburt des Kopfes, 2. den Effect des Durchschlüpfens des Thorax durch die Vulva, welcher wie eine künstliche Athmung wirken soll.

Ich habe darauf nachzuweisen gesucht [2]), dass diese Hilfsursachen viel zu wenig klinisch und experimentell gestützt sind, um anerkannt werden zu können und es für bedauerlich erklärt, dass in die eben nahezu abgeschlossene Frage nach der Ursache des ersten Athemzuges neue, völlig hypothetische Factoren eingeführt werden.

In seiner Entgegnung sagt Olshausen [3]), dass er als wichtigste Thatsache für die Erklärung des ersten Athemzuges die hingestellt habe, dass bei allen normalen Kopfgeburten d. h. „etwa bei 90 pCt. derselben der erste Athemzug erst nach der Geburt des Thorax eintritt, dann aber auch sofort“. „Wenn Runge diese Thatsache nicht anerkennt, so fährt Olshausen fort, können wir

1) Berl. klin. Wochenschr. 1894. No. 48.
2) Berl. klin. Wochenschr. 1895. No. 5.
3) Berl. klin. Wochenschr. 1895. No. 6.

Digitized by Google

uns über die klinischen Argumente nicht einigen und verzichte ich auf eine weitere Discussion mit ihm". - - Das heisst also, wenn Du mir nicht glaubst, wofür ich dir allerdings den Beweis zunächst schuldig bleibe, so verzichte ich etc.

Dieses Verfahren in einer wissenschaftlichen Discussion ist wohl etwas ungewöhnlich. Ich bedauere, Olshausen auf diesem Wege nicht folgen zu können.

Ich muss ferner einen Irrthum, den mir Olshausen in der gleichen Publication imputirt, bestimmt zurückweisen. Der Nachlass der Compression des Thorax durch die Vulva ist ihm eine Hülfsursache des ersten Athemzuges, woraus folgt, dass die Compression ihn verzögert. In der That gelang es Olshausen, wie er angiebt, durch die um den Thorax gelegten und ihn stark drückenden Hände zuweilen den Beginn der Athmung zu verzögern. Nichts anderes ist von mir als die Olshausen'sche Ansicht hingestellt worden.

Wenn ich auf den Olshausen'schen „Verzicht" so lange schwieg, so lag der Grund darin, dass mir bekannt war, Zuntz arbeitete experimentell nach der gleichen Richtung. Inzwischen ist nun die Zuntz'sche Arbeit erschienen[1]).

Das Resultat ist vollkommen gegen Olshausen ausgeschlagen. Die ausgezeichneten Versuche von Zuntz haben mit aller Präcision das Unphysikalische der Olshausen'schen Ansicht dargethan und Niemand, der sie genau gelesen hat, wird den Olshausen'schen Einwurf, dass beim lebenden Kinde die Verhältnisse anders lägen, anerkennen können.

Damit ist die „Hülfsursache" des ersten Athemzuges „Entlastung des Thorax vom Druck der Vulva" definitiv beseitigt, so wichtig dies Moment auch sein mag für die ersten tiefen Inspirationen, welche dem ersten Schrei vorausgehen.

Das zweite Hülfsmoment, Hyperaemie des Schädels nach der Geburt des Kopfes, berücksichtigt Zuntz in seiner Arbeit nur theoretisch. Er gesteht zu, dass die Behinderung des venösen Blutabflusses, wie sie unter Umständen am eben geborenen Schädel besteht, das Zustandekommen der ersten Inspiration etwas zu begünstigen vermag. Aber auch dann geschieht dies, wie Zuntz sehr richtig bemerkt, immer noch durch Vermittelung des dys-

1) Berl. klin. Wochenschr. 1895. No. 17. S. auch No. 12 (Discussion) u. Deutsche med. Wochenschr. No. 13.

Digitized by Google

pnoischen Zustandes der Medulla oblongata, also durch das Moment, welches Schwartz als das Wesentliche betont. Mit anderen Worten, die Schwartz'sche Erklärung für die Entstehung der ersten Athmung reicht völlig aus, während Olshausen dies in seiner ersten Publication bestreitet und Hülfsursachen für nothwendig erklärt.

Ich wiederhole, dass eine von mir unternommene experimentelle Prüfung dieser Frage mir nicht für Olshausen zu sprechen schien[1]). Heinricius' Thierversuch[2]) klärte die Frage auch nicht, und die von Olshausen ausgeführten Experimente bei Thieren, die seine Ansicht stützen sollten, sind leider bisher nicht näher bekannt gegeben. „Eine Kritik dürfte daher schwerlich in Frage kommen." „Mit seiner Auffassung dürfte Olshausen ziemlich einsam stehen", so schreibt Engström[3]). Ich aber meine, wir können uns der Hülfsursache der Hyperaemie des Schädels für das Zustandekommen des ersten Athemzuges gut entrathen, da die Schwartz'sche Theorie alles erklärt und der Beweis für die wirkliche Existenz dieser Hilfsursache sich kaum über den Grad der Möglichkeit erhebt, mögen nun 90 pCt. aller normalen Kopfgeburten wirklich erst nach Geburt des Rumpfes athmen, was noch zu beweisen wäre, oder nicht.

Olshausen meinte in seiner ersten Publication, der von mir auf's Neue gebrachte experimentelle Beweis, dass der Foetus im Zustande der Apnoë niemals auf Hautreize athmet, sei für die Mehrzahl der Geburtshelfer wohl „überflüssig" gewesen. Ich meine im Gegentheil, wie Dohrn[4]) sagt, „zeitgemäss". Denn eine wie arge Verwirrung in diesen Fragen zur Zeit noch besteht und wie gross die Unkenntniss des Erarbeiteten ist, dafür habe ich Beweise in meiner ersten Publication gebracht und dies lehrt in hervorragender Weise ein Aufsatz von Schaller[5]) aus der Universitäts-Frauenklinik in Berlin.

Folgender Fall ist für Schaller ein Beweis, dass Athembewegungen des Foetus (vagitus uterinus) „bei absoluter Intactheit des Placentarkreislaufes" vorkommen können. Wendung bei Schädellage. „Langes Verweilen mit der Hand in der Vagina

1) Berl. klin. Wochenschr. 1895. No. 5.
2) Zeitschr. f. Biologie. Bd. 26. N. F. 8.
3) Skandin. Arch. f. Physiol. Bd. 2. 1891. S. 171.
4) Jahresb. von Virchow. 1894. Bd. II. S. 766.
5) Zeitschr. f. Geb. u. Gynäk. Bd. 31. S. 358.

Digitized by Google

und Uterus.“ „Da es dem Arzt nicht gelang, das Knie bis in die Vulva zu ziehen, so vollendete ich die Umdrehung durch Anziehen des Fusses unter gleichzeitigem Emporschieben des Kopfes“. Jetzt hört man den Vagitus uterinus durch 10—12 Secunden. Dabei Herztöne 140, dann **120**, nach 3—5 Minuten **80**. Extraction, Steckenbleiben des Kopfes. Perforation.

Diese 140 Herzschläge, die sofort auf 120, und nach einigen Minuten auf 80 sanken, sind für Schaller ein Beweis, dass das Kind zur Zeit des Vagitus einen völlig intacten Placentarkreislauf besessen hatte. Die Wendung war, ich wiederhole, schwer, die Umdrehung missglückte, ein zweiter Arzt musste eingreifen. Etwa 12 Stunden vor der Wendung war das Fruchtwasser abgeflossen.

Nach Schaller ist diese Beobachtung eine „unerwartete Stütze“ für die Preyer'sche Theorie, dass „Hautreize das eigentlich Wirksame zur Auslösung von Respirationsbewegungen sind“ — eine Lehre, von deren Anfechtung vor 14 Jahren, Widerlegung vor 7 Jahren Schaller kein Wort erwähnt, von den Schwartz'schen Arbeiten ganz zu schweigen!

Ich habe bei meinen in der ersten Arbeit[1]) besprochenen Versuchen an trächtigen Schafen die von Ahlfeld angenommene intrauterine Athmung nicht gesehen.

Ahlfeld[2]) hat gegen diese Versuche Bedenken. Auch sagt Ahlfeld „Runge selbst hält nur einen seiner Versuche für beweisend, doch genügt ihm dieser eine Versuch, um meine Lehre von der intrauterinen Athmung zu verwerfen“.

Hätte Ahlfeld meine Arbeit genau gelesen, ehe er sie zum Gegenstand seines Tadels machte, so würde er obigen Satz nicht niedergeschrieben haben. Ich sage im Gegentheil (S. 529) „In eine Kritik der Ahlfeld'schen Lehre von der intrauterinen Athmung des Foetus trete ich, wie gesagt, hier nicht ein“. Beim Thierversuch habe ich die Ahlfeld'schen Athembewegungen nicht gesehen. Insbesondere wurden sie bei zwei Versuchen, die am vollkommensten gelangen, von allen Anwesenden vermisst. „Und wenn der zweite der Versuche, fahre ich fort, in seiner Beweiskraft deshalb vielleicht Anfechtung finden sollte, weil derselbe in tiefer Chloroformnarkose ausgeführt ist, so bleibt doch der erste Versuch einwandsfrei bestehen.“

1) Dieses Archiv. Bd. 46. S. 512.
2) Zeitschr. f. Geb. u. Gynäk. Bd. 32. S. 150.

Digitized by Google

Also: eine Kritik erlaube ich mir nicht, gesehen habe ich die Athembewegungen in vielen Versuchen nie, insbesondere in zwei sehr gelungenen Versuchen vermissten sie auch andere anwesende Beobachter. Man möge die Chloroformnarkose anfechten, der von mehreren Beobachter controllirte Fall ohne Narkose bleibt sicher einwandsfrei für Jeden bestehen — für mich waren es alle Versuche.

Wenn nun aber Ahlfeld die von mir bisher nicht ausgesprochene Kritik seiner Lehre haben will, so erkläre ich hier, dass ich sie für falsch halte.

Es wäre doch sehr merkwürdig, wenn ich in allen Versuchen den Foetus stets in der von Ahlfeld angenommenen Ruhepause angetroffen hätte, es wäre noch viel merkwürdiger, wenn Zuntz in seinen Versuchen[1]) an demselben Object stets das gleiche Missgeschick gehabt hätte. Denn gesehen hat Zuntz die Ahlfeldschen Athembewegungen nie, das bezeugt er ausdrücklich in der Besprechung der Dissertation von Heinrich Weber „Ueber physiologische Athembewegungen des Kindes im Uterus". Marburg 1888. (Siehe Fortschritte der Medicin. 1889. S. 340.)

Die Kleinheit des Schaffoetus möge Ahlfeld nicht ins Feld führen. Der annähernd oder ganz reife Schaffoetus ist gross genug, um an ihm auch die geringsten Athembewegungen zu sehen, nämlich gerade so gross und noch etwas grösser wie ein reifer menschlicher Foetus, dessen Athembewegungen Ahlfeld sogar durch Uterus- und Bauchwandungen zu sehen meint. Und uns sollten dieselben am entblössten Foetus entgangen sein?

Nachdem somit zwei in ihren Versuchen von einander völlig unabhängige Autoren in zahlreichen Thierexperimenten die von Ahlfeld angenommenen intrauterinen, physiologischen Athembewegungen niemals gesehen haben, überlasse ich es getrost dem Urtheil der Fachgenossen, ob die von Ahlfeld beschriebenen Bewegungen am Leibe Hochschwangerer noch weiter als Stütze für seine Lehre dienen können.

---

1) Cohnstein u. Zuntz, Pflüger's Archiv. Bd. 34 u. 42.

Digitized by Google

Druckfehlerberichtigung

zu der Arbeit von Dr. R. Klien: Die Geburt beim kyphotischen Becken.

Seite	3,	Zeile	20	von	oben,	lies	„im 3. Kapitel“ statt „in 3 Kapileln“.
„	44,	„	16	„	unten,	lies	„Aneinanderrücken“ statt „Auseinanderrücken“.
„	55,	„	16	„	„	„	„pelikogener“ statt „follikogener“.
„	100,	„	11	„	„	„	„nun“ statt „nur“.
„	101,	„	13	„	oben	„	„21 Fällen“ statt „20 Fällen“.
„	101,	„	15	„	„	„	„15=74 pCt.“ statt „14=70 pCt.“.
„	101,	„	17	„	„	„	„6mal Forceps“ statt „5mal Forceps“.
„	116,	„	12	„	unten	„	„2 pCt.“ statt „22 pCt“.
„	119,	„	5	„	„	„	„bis 8 cm“ statt „bis 7 cm“.

Gedruckt bei L. Schumacher in Berlin.

Digitized by Google

Digitized by Google

Aus der gynäkologischen Klinik des Herrn Prof. R. Chrobak in Wien.

Ueber Cysten an der Tube, am Uterus und dessen Umgebung.

Von

Dr. **Josef Fabricius.**

(Mit 7 Abbildungen auf Tafel VIII.)

Gelegentlich der Untersuchung einer grossen Anzahl von Tuben der mit Myomen oder Fibromen behafteten Uteri, die operativ entfernt wurden, stiess ich in 2 Präparaten, die von demselben Individuum stammten, auf eigenthümliche, höchst interessante Befunde, die sowohl ich als auch Andere, welche sich viel mit Tubenhistologie befassten, nie gesehen hatten und in Folge dessen auch nicht zu deuten wussten. So sah ich in einem Präparate von der Tubenserosa Pseudomenbranen abgehen, während direct unter der Tubenserosa und zwar sowohl in der Tubenmitte, als auch am Tubenende, hier jedoch in geringerer Menge, zahlreiche cystische Räume vorhanden waren, welche an manchen Stellen die Serosa förmlich vorstülpten. Das die Cysten auskleidende Cylinderepithel war an vielen Stellen in Degeneration begriffen, wodurch den Cysten ein eigenthümliches Aussehen verliehen wurde. Diese Befunde veranlassten mich, nochmals meine sämmtlichen Tubenquerschnitte, die von 88 Tuben stammten, durchzusehen und dabei fand ich abermals in 2 Präparaten, die wieder von ein und derselben Person herrührten, wenn auch nicht die ganz gleichen, so doch ähnliche Bilder. Auch aus diesen Präparaten konnte ich mir noch keine Aufklärung über die gesehenen Gebilde verschaffen. Ich suchte mir darauf die in Paraffin eingebetteten Stücke jener Tuben wieder

Digitized by Google

hervor, an denen ich zuerst diese interessanten Befunde constatirt hatte, legte mir eine Serie von Schnitten an und da bot sich mir die Gelegenheit, an einem Querschnitte die ganze Entwickelung der Cysten zu studiren, die mir und Anderen bis dahin fremd war. Ich habe diese Cystchen auch in meiner Arbeit „Ueber Myome und Fibrome des Uterus u. s. w." pag. 46 erwähnt, jedoch damals noch keine Erklärung für diese finden können.

Die Tubenliteratur gab mir keinen Aufschluss über diese Gebilde und nur in Rokitansky's Lehrbuch fand ich eine Andeutung, auf die ich später noch zurückkommen werde.

Bevor ich auf die von mir gesehenen Gebilde des Näheren eingehe, gebe ich in aller Kürze einen Ueberblick über die an der Tube oder in deren Nachbarschaft, das ist im Lig. latum und an der Oberfläche des Uterus, vorkommenden cystischen Gebilde.

1. Direct der Tube aufsitzend, ungefähr in deren Mitte, findet man nicht selten eine einkämmerige bis 5 mm im Durchmesser fassende Cyste, welche offenbar dem Lig. latum angehört und nur lose der Tube aufsitzt. Sie enthält eine klare, ziemlich wässerige Flüssigkeit und wird kaum grösser als ein Pfefferkorn.

2. Die Morgagnische Hydatide, eine Cyste von wechselnder Grösse und birnförmiger Gestalt, erreicht für gewöhnlich Kirschkerngrösse, ist verschieden lang gestielt und hängt mit einer Franse vom Trichter des Eileiters zusammen. Entwickelungsgeschichtlich stammt diese vom vorderen Ende des Müller'schen Ganges ab, dieser reicht weit nach vorne und ist in das Zwerchfellband der Urniere eingeschlossen.

3. Giebt es Cysten zwischen den Blättern des Lig. latum in der Nähe der Tube, die zwischen dieser und dem Urnierengang sich befinden. Diese Cysten zeigen genau dieselbe Beschaffenheit wie die sub 1 beschriebenen; sie scheinen zum Epoophoron in keinem causalen Zusammenhang zu stehen. Pozzi.

4. Können Cysten direct aus einem der gewundenen Schläuche des Parovariums hervorgehen. Nachdem diese sich zwischen den Blättern des Lig. latum befinden, so können sich auch letztere nur interligamentös entwickeln, obwohl es nicht ausgeschlossen ist, dass manche dieser Cysten durch allzu grosse Volumenszunahme das Peritoneum stark vordrängen und schliesslich gestielt werden. — Im Allgemeinen werden diese Cysten selten grösser als eine Bohne, sind dickwandig, im Innern mit flimmerndem Cylinderepithel ausgekleidet, enthalten eine dünne, seröse

Digitized by Google

Flüssigkeit. Doch kommen auch Ausnahmen in der Grösse vor; so operirte Gusserow eine intraligamentäre dünnwandige Cyste, die 6200 g einer klaren Flüssigkeit mit 0,19 Albumen enthielt. Die Innenfläche dieser Cyste war mit Flimmerepithel ausgekleidet.

In jüngster Zeit hat Kossmann darauf hingewiesen, dass nicht alle im Lig. latum angetroffenen kleinen Cysten, die bisher als Parovarialcysten angesehen wurden, mit dem Parovarium in Verbindung stehen, sondern dass sogar ein grosser Theil dieser Cysten von Nebentuben ausgehen, die überall im Lig. latum vorkommen können.

Aus der Beschaffenheit der Cystenwand allein kann man sich, wie Gebhard bewiesen hat und wie dies neuerdings von Ampt besonders betont wurde, keinen Rückschluss auf die Abstammung der Cyste erlauben, da sowohl die aus Parovarialschläuchen als auch die aus Nebentuben hervorgegangenen Cysten eine Tunica muscularis besitzen. Die Fimbrien der Nebentuben verkleben leicht und geben dadurch die Veranlassung zur Entwickelung kleiner gestielter Cysten, die man nach Kossmann's Vorschlag „Hydroparasalpingen" nennen sollte.

So wie aus dem Parovarium können sich auch aus dem Epoophoron Cysten bilden. Die zahlreichen Schläuche desselben, die entwickelungsgeschichtlich in den Urnierengang münden, können durch den Descensus des Ovariums sowie auch durch Entfaltung des Lig. latum auseinander kommen. So ist es auch erklärlich, dass Cysten, welche aus diesen Ueberresten hervorgehen, an verschiedenen Stellen im Lig. latum anzutreffen sind.

5. Giebt es Cysten, welche sowohl im Lig. latum als auch in der Substanz des Uterus und selbst in der Vagina anzutreffen sind; sie rühren von den Ueberresten des Wolf'schen oder Gärtner'schen Ganges her. Die Frage über die Ausmündungsstelle des Gärtner'schen Ganges ist noch eine strittige. Beigel sah die Gärtner'schen Gänge vom Fundus uteri bis in die Cervix verlaufen, Rieder sah diese nur in den unteren Theil des Corpus uteri eintreten. Nagel und Dohrn konnten dieselben nie bis zur Urethra verfolgen; bei weiblichen Embryonen aus der 2. Hälfte der Schwangerschaft wird man die Gänge nur noch ausnahmsweise finden und da nur Spuren am Cervicaltheil des Uterus. Bland Sutton (cit. nach Nagel) hat den Gärtner'schen Canal bei

Digitized by Google

70 Kühen untersucht und in der Mehrzahl liess sich derselbe bis in das Gewebe der Cervix verfolgen, wo sein Lumen obliterirte; nur ausnahmsweise öffnete sich dieser nach der Vagina zwischen äusserem Muttermund und der Harnröhrenmündung.

Ist auch die Frage über die Einmündung der Gärtner'schen Canäle noch strittig, soviel steht heute fest, dass der Wolf'sche oder Gärtner'sche Canal vom Parovarium zum Corpus uteri, dann in diesem gleich dem Vas deferens des Mannes vielfach geschlängelt (Dohrn) seitlich oder vorne in der Muscularis verläuft und in der Wand der Cervix zahlreiche Ausbuchtungen zeigt. Die Kenntniss über den Verlauf des Gärtner'schen Ganges ist unbedingt nothwendig, um manche Cystenbildung verstehen und erklären zu können. In seinem ganzen Verlaufe kann es zu einer cystösen Erweiterung des Ganges kommen. Die Gänge sind mit einer zweifachen Schicht eines kurzcylindrischen Epithels belegt, worauf eine faserreiche Bindegewebsschicht und endlich eine Muskelschicht folgt. Die Epithelschläuche secerniren einen zähen, dünnen, gelben Schleim. Im Lig. latum sind Cysten dieses Gärtner'schen Canales beim Menschen noch nicht mit Bestimmtheit beobachtet worden, während sie bei Thieren vorkommen sollen. So fand Kobelt im Lig. latum eines jungen Schweines 18 Bläschen in perlschnurartiger Anordnung, die nur Ausbuchtungen des Ganges entsprachen.

Der erste, welcher auf die Entstehung von Cysten aus den Wolf'schen Gängen aufmerksam machte, war G. Veit. Klein beschreibt ein schönes Präparat eines weiblichen neugeborenen todten Kindes, bei dem sich bei der Section eine geschwulstähnliche breite Verdickung der ganzen rechtsseitigen Uteruskante vorfand. Die Ovarien und Tuben waren normal. Am Querschnitt zeigte sich diese Verdickung als der Ausdruck eines vielfach geschlängelten, in der seitlichen Uteruswand verlaufenden Canales, der nicht anders gedeutet werden konnte, als eine cystische Erweiterung des fortbestehenden rechten Wolf'schen Ganges, der bekanntlich in der Uterusmusculatur verläuft; ausserdem fand sich noch der Uterus, sowie auch die Vagina durch eine Scheidewand getrennt; es war also auch keine Verschmelzung der Müller'schen Gänge eingetreten.

J. Veit beschreibt eine grosse Vaginalcyste, die einen Prolaps vortäuschte und weit nach rechts ins Lig. latum hinaufreichte. Ihre Entstehung bringt Veit mit dem Wolf'schen Gange in Zusammenhang, da er nach Entleerung der Cyste durch deren Wandung das rechte Ovarium durchtastete.

Digitized by Google

6. Man findet ferner nicht selten Cysten zwischen den Blättern des Lig. latum, welche oft die Grösse eines Tauben-, ja fast eines Hühnereies erreichen. Sie sind häufig symmetrisch, d. h. in beiden Ligamenten anzutreffen, in der Nähe der grossen Gefässe oft in grosser Anzahl, und sehen manchmal wie schwappende Blasen aus. Zu wiederholten Malen sah ich sie im Lig. latum bei Myomoperationen. Sie sind meiner Ansicht nach nichts anderes als stark erweiterte Lymphräume. An Querschnitten sieht man die Cysten nur mit einem Endothel ausgekleidet. Auch in Stümpfen nach Adnexoperationen fühlt man bisweilen kleine Cysten, die auch gewiss nur erweiterten Lymphgefässen entsprechen, und die auf leichten Druck hin platzen. Pozzi bringt die Entwickelung dieser bei Myomen häufig angetroffenen Cysten damit zusammen, dass er sie unter dem Einflusse gesteigerter Ernährungsverhältnisse aus dem restirenden Wolf'schen Körper, das ist dem Epoophoron entstehen lässt.

7. beschreibt Chiari am uterinen Tubenende kleine Knötchenbildungen, die sich wie Myome in der Tubenwandung ausnehmen. Zwischen diesen Knötchen verlief der Tubencanal und die Knötchen stellten nur Ausstülpungen der Mucosa im Isthmus der Tube vor und waren die Folge von intensivem Tubenkatarrh und dadurch bedingter Muskelhypertrophie.

8. wurde von Zedel eine apfelgrosse Cyste, in welche die rechte Tube am abdominalen Ende einmündete, beschrieben. Die Fimbrien der Tube waren vollkommen frei, erwiesen sich aber zellig infiltrirt, während das Ovarium etwas vergrössert, sonst aber vollkommen normal war. Die Cyste zeigte keine starken Verbindungen mit dem Ligam. latum. Die mikroskopischen Bilder der rechten wie auch der linken Tubenquerschnitte ergaben eine katarrhalische Erkrankung beider Tuben. Die Verbindung der Tube mit der Cyste war eine sehr innige, selbst mikroskopisch war eine Trennungslinie zwischen beiden nicht erkennbar. Die Muskelbündel der Tube liessen sich nirgends in die Cyste verfolgen, doch erwies sich die Cystenwand an manchen Stellen stark infiltrirt; abgesehen von zwei Stellen fand man nur an der Stelle der Einmündung der Tube in die Cyste ein Oberflächenepithel, welches sich auch nicht weithin verfolgen liess; einigemal senkte sich neben dem Fimbrienende das Epithel ähnlich einer tubulösen Drüse tief in die Cystenwand hinein.

Weiter sah Zedel Einsenkungen des Epithels der Serosa und

Digitized by Google

Abschnürungen zu Hohlräumen, glaubte aber, dass letztere durch Verklebungen je zweier Peritonealflächen entstanden seien. Einmal konnte er dicht neben dem Fimbrienende, da wo Tube und Cyste an einander stiessen, eine in der Mitte der Wand liegende Abschnürung des Tuben- und Peritonealepithels sehen, die in einander übergingen und sich zu einem Hohlraum vereinigten.

Die Entstehung dieser Cyste ist offenbar darauf zurück zu führen, dass sich zahlreiche peritoneale Adhäsionen um die Ampulle des Eileiters bildeten, die unter einander verklebten und so einen das Ostium abdominale umgebenden Hohlraum einschlossen.

„Schwierigkeit für die Erklärung," sagt Zedel, „bietet neben dem völligen Freisein der Cyste der Befund von einzelnen Epithelresten in der Cystenwand. Diese könnten nur als Residuen der Fimbria ovarica aufgefasst werden, welche Anfangs mit den Adhäsionen verschmolzen und dann beim Wachsen der Cyste ausgezogen worden ist."

Es geht aus der Beschreibung dieses Präparates hervor, dass Cysten auch aus perisalpingitischen Membranen entstehen können und unter dem Einflusse der Entzündung es zur Wucherung des Tuben- und Peritonealepithels, das sich selbst in die Wandung einstülpte, kommen kann.

9. Es giebt endlich Cysten unter der Serosa der Tube, die ich an meinen Präparaten zu beobachten Gelegenheit hatte.

Bevor ich noch auf deren genaue Erklärung eingehe, gebe ich in Kurzem eine Beschreibung jener beiden Präparate, an denen ich die Beobachtung machte, und von denen das eine am 22. Mai, das andere am 2. Juni 1893 von Herrn Prof. Chrobak durch Laparotomie gewonnen wurden.

Im ersten Falle handelte es sich um eine 40 Jahre alte Patientin, bei der ein fast mannskopfgrosser Uterustumor entfernt wurde. Der Tumor sass in der hinteren Uteruswandung eingekapselt, die Uterushöhle war 11 cm lang, sehr geräumig, das Endometrium verdickt, grauröthlich verfärbt, die Tuben gingen in gleicher Höhe vom Uterus ab.

Die rechte Tube ist am abdominalen Ende stark verdickt, gewunden und atretisch. Sie ist dabei daumendick, enthält einen halben Fingerhut voll einer getrübten, gelblich gefärbten Flüssigkeit und ist mit der Umgebung nicht verwachsen, doch gehen von derselben einzelne Pseudomembranen ab. Ungefähr 3 cm weit von ihrer Einmündung in den Uterus fühlt man ein kleines über

Digitized by Google

kirschkerngrosses Knötchen unter der Tube, das sich als ein Myofibrom der Tube erweist.

Die linke Tube ist etwas kürzer, an ihrem Abgang vom Uterus ist diese fast kleinfingerdick, gegen das abdominale Ende zu vielfach gewunden, daselbst atretisch und enthält etwas Flüssigkeit von derselben Beschaffenheit wie rechts. Die Ovarien sind makroskopisch anscheinend normal.

Der mikroskopische Befund der beiden Tuben lautete: Rechts- und linksseitige Endosalpingitis, die namentlich rechts zu einer bedeutenden Verdickung der Tubenmucosa führte, interstitielle Salpingitis beiderseits. Atresie der abdominalen Tubenostien, die zur Entwickelung eines doppelseitigen Hydrosalpinx und secundärer Hyperthrophie der Tubenmuskulatur führte. Myofibrom der rechten Tube ungefähr in deren Mitte.

Im zweiten Falle handelte es sich um eine 37 Jahre alte Patientin, bei der ein kleinkindskopfgrosser Tumor entfernt wurde. In der vorderen Uteruswandung befand sich gegen den Fundus zu ein über faustgrosser Tumor, der intramural sass und sich als ein Fibromyom erwies.

Die Uterushöhle war bedeutend vergrössert, die Schleimhaut an manchen Stellen gequollen und mit leichten Haemorrhagien durchsetzt.

Die rechte Tube war 12 cm lang, geschlängelt, am abdominalen Ende atretisch und daselbst in einen kleinapfelgrossen, zum Theil soliden, derben Tumor umgewandelt. An jener Stelle, wo die rechte Tube vom Uterus abging, war diese nicht verdickt, erst ungefähr 3 cm weit vom Uterus wurde sie dicker und zeigte auch eine Schlängelung. Gegen das abdominale Ende zu nahm die Tube bedeutend an Umfang zu, enthielt klare, etwas gelblich gefärbte Flüssigkeit. Das rechte, wesentlich vergrösserte Ovarium war mit dem erweiterten und geschlängelten abdominalen Tubenende verwachsen und enthielt mehrere beinahe bohnengrosse, mit klarer Flüssigkeit gefüllte Cysten.

Die linke Tube war 10 cm lang, weniger geschlängelt als die rechte, am abdominalen Ende auch atretisch, stark dilatirt und dem Ovarium adhärent. Die Tubenwand war sehr dünn, die Tube selbst mit klarer, schwach gelblich gefärbter Flüssigkeit gefüllt. Das Ovarium war nicht vergrössert.

Der mikroskopische Befund der Tubenquerschnitte lautete: Rechts- und linksseitige Endosalpingitis mit Atresie der abdominalen

Digitized by Google

Tubenenden, die zur Entwickelung einer beiderseitigen Hydrosalpinx führte. Rechts ist ein abnorm grosses Corpus luteum unter der Tube. Rechts- und linksseitige Perisalpingitis geringen Grades.

Die beiden Präparate boten demnach nur in so weit einen interessanten Befund in den Tuben dar, als im ersten Falle ein kirschkerngrosses Fibromyom in der rechten Tube sass, und ein leichter doppelseitiger Hydrosalpinx mit geringer Perisalpingitis vorhanden war.

Im zweiten Falle handelte es sich auch um einen doppelseitigen Hydrosalpinx mit einem rechtsseitigen, abnorm grossen Corpus luteum und ziemlich ausgedehnter Perisalpingitis, wobei die Tubenschleimhaut nur die Zeichen eines leichten Katarrhs darbot.

Aus dem mikroskopischen Befund der Tubenquerschnitte des ersten Präparates hätte ich keine Aufklärung über die Genese dieser Cysten erhalten, wenn nicht der Zufall es mit sich brachte, dass ich unter den vielen Schnitten des zweiten Präparates auf ein solches stiess, das mir vollständige Aufklärung gab und mich Schritt für Schritt die Entwickelung dieser Gebilde verfolgen liess.

An meinen ersten Präparaten sah ich unter der Tubenserosa Cysten, die mit Cylinderepitbel ausgekleidet waren; an anderen Querschnitten fand ich in diesen Cysten geschichtete Körper, die Cancroidkügelchen glichen. Doch woher kamen diese Cysten? Sie befanden sich an Stellen, wo man diese an der Tube nicht zu sehen gewohnt ist, besassen ein schönes Cylinderepithel, das an manchen Stellen in Degeneration begriffen war.

Eine Erklärung für diese Cysten gab mir ein Querschnitt durch die Tubenmitte, an welchem ich eine Reihe von Bildern zu sehen Gelegenheit hatte, welche ich im Weiteren ausführlicher beschreiben werde. So hatte ich auf der Tubenserosa ein schönes hohes Cylinderepithel vorgefunden, dass ich weithin verfolgen konnte (Taf. VIII., Fig. 1. a.). Auf demselben Querschnitt fand ich auch das Ovarium vor, das zum Theil mit niedrigem Cylinderepithel überzogen war. Direct unter der Ovarialoberfläche sah ich eine ungefähr hanfkorngrosse Cyste in die kleine papilläre, mit schönem Cylinderepithel überkleidete Excrescenz hineinragen, während von der Tubenserosa zahlreiche Pseudomembranen abgingen. Das lockere Zellgewebe unter der Serosa war mit einem sero-fibrinösen Exsudat durchsetzt und an diesen Stellen konnte ich wiederholt das auf der Tubenserosa befindliche Cylinderepithel sich ein-

Digitized by Google

stülpen sehen (Fig. 1. a. f.); auch waren hier Infiltrate in der Nähe der Gefässe sichtbar (Fig. 1. b.). Das Cylinderepithel der Serosa stülpte sich in Form von Schläuchen gegen das subseröse Bindegewebe vor, die Schläuche zeigten an verschiedenen Stellen Ausbuchtungen, und wenn man nicht direct den Ausführungsgang eines solchen Schlauches mit im Querschnitt hatte, so konnte man den Eindruck gewinnen, dass es sich um Querschnitte tubulöser Drüsen handle. An manchen Präparaten verliefen Schläuche von Cylinderepithel direct unter der Serosa (Fig. 2. c.). Nur in wenigen Präparaten liessen sich diese Cylinderepitheleinstülpungen in die Muscularis hinein verfolgen (Fig. 1. g.). Vielleicht war der Widerstand, den die Muscularis diesen Zellschläuchen bot, ein zu grosser, so ist es auch erklärlich, warum diese neugebildeten Zellschläuche zum grossen Theile nur im lockeren Zellgewebe zwischen Serosa und Muscularis anzutreffen waren und auch dort nur an jenen Stellen, wo das Gewebe durch die vorhandene Perisalpingitis aufgelockert war. Ein Präparat war in soweit interessant, als man auf einem Querschnitte selbst durch die Substanz des Uterus, wobei auch noch das Tubenlumen mit getroffen wurde, einzelne Infiltrate sowohl direct unter der Serosa, als auch zwischen den Muskelfasern, sehen konnte, und entsprechend diesen Stellen fanden sich direct unter der Serosa zahlreiche mit Cylinderepithel ausgekleidete Schläuche und an einer anderen Stelle ungefähr in der Mitte zwischen Serosa und Tubenlumen kleine mit schönem Cylinderepithel ausgekleidete Cysten, welche einen schleimigen Inhalt besassen, und neben diesen Cysten sah man auch mehrere Cylinderepithelschläuche. Ich zweifle nach meinen Beobachtungen keinen Moment daran, dass diese schon in der Muskelsubstanz des Uterus befindlichen Cystchen auch aus diesem Serosaepithel hervorgegangen sind.

v. Recklinghausen machte im naturwissenschaftlichen Verein zu Strassburg die Mittheilung, dass man bisweilen in den Geschwülsten der Uteruswand (Babes, Hauser) am häufigsten bei Fibromyomen Drüsenschläuche nachweisen könne, welche in Form von Strängen alle Schichten des Myometriums durchsetzen; und selbst im subserösen Bindegewebe wurden diese vorgefunden (Pfannenstiel). v. Recklinghausen vergleicht diese Drüsenschläuche mit jenen der Uterusschleimhaut und in einem Falle konnte er die unmittelbare Berührung eines solchen Drüsenganges mit der hyperplastischen Uterusschleimhaut nachweisen. Dennoch glaubt v. Reck-

Digitized by Google

linghausen nicht, dass es sich um verirrte Uterusschleimhautkeime handelt, sondern führt ihren Ursprung auf Ueberreste des Wolff'schen Körpers zurück. Er konnte diese Drüsenschläuche mit Cystenbildung in den Tubenecken des Uterus und zwar neben und deutlich ausserhalb der durchtretenden Tube nachweisen. Von dort aus liessen sich auch gefässreiche Bindegewebszüge durch den ganzen Uterus hindurch verfolgen. Auch in meinen Präparaten konnte ich die Drüsenschläuche an der Stelle der Einmündung der Tube in den Uterus nachweisen. Wenn ich nicht die ganze Entwickelung der Drüsenschläuche, die Einstülpungsvorgänge an der Tube hätte verfolgen können, so wäre auch in meinem Falle daran zu denken gewesen, dass es sich hier um Residuen des Wolff'schen Körpers handelte.

Leider machte ich diesen interessanten Befund erst, als ich den Uterustumor bereits weggeworfen hatte und dieser nicht mehr zu finden war.

Wenn ich den Befund recapitulire, so ergiebt sich aus den Präparaten, dass von der Peripherie des Ovariums her eine Cylinderepithelwucherung sowohl auf dem hinteren Blatte des Lig. latum als auch auf der Tubenserosa stattfand; an einem Querschnitt konnte ich diese Cylinderepithelwucherung auf der Serosa recht schön verfolgen (Fig. 1. a.). An verschiedenen Stellen stülpte sich das Cylinderepithel ein, es kam durch Secretstauung zu Ausbuchtungen dieser Cylinderepithelschläuche (Fig. 1. f.). An anderen Präparaten (Fig. 2. c.) konnte man den Cylinderepithelschlauch direct unter der Serosa verlaufen sehen; traf man diese Schläuche nicht der Länge nach, so erhielt man den Eindruck, als habe man Cysten vor sich, die das Peritoneum vor sich herstülpten und in denen papilläre, mit Cylinderepithel bekleidete Vorsprünge vorhanden seien (Fig. 2. b). Wieder an anderen Präparaten gewann man den Eindruck, als habe man den Querschnitt einer acinösen Drüse vor sich. In allen Fällen, wo diese Wucherungen von Cylinderepithel vorhanden waren, bestand gleichzeitig eine Perisalpingitis und Perimetritis. Das ganze Gewebe war aufgelockert, an verschiedenen Stellen fand eine seröse und sero-fibrinöse Exsudation in das Gewebe statt; auch traf man einzelne Infiltrate in der Nähe der Gefässe an.

Was das Epithel betrifft, so war dies an vielen Stellen vollständig intact und färbte sich mit der von Prof. Csokor ange-

Digitized by Google

gebenen Cochenille-Alaunlösung schön roth. Die in Schläuchen, in Nestern und endlich die auf der Serosa befindlichen Cylinderepithelien nahmen den Farbstoff intensiv auf, während jene Epithelien, welche sich in den durch das Secret bereits erweiterten Schläuchen vorfanden, die Färbung um so schlechter aufnahmen, je weiter der Hohlraum wurde. Die Epithelien, deren Kerne besonders sich sonst mit diesem Farbstoffe schön roth färbten, wurden schwach rosa, dann gelbroth und endlich, wenn sie degenerirt waren, bräunlichgelb gefärbt. Die Form der Epithelien wechselte auch in soweit, als die Epithelien je nach dem Degenerationsstadium, in welchem sie sich befanden, in kleinen Cysten bereits eine cubische, in grösseren eine polyedrische und endlich eine ganz unregelmässige Gestalt annahmen.

Sind die Drüsenschläuche durch das vom Cylinderepithel abgesonderte Secret erweitert, so lösen sich die Epithelien, die anfangs noch eine Zellstructur, später aber auch diese nicht mehr erkennen liessen, von der Wandung ab und legen sich in Klumpen zusammen. Auf einem Querschnitte durch die Tubenserosa bis zur Muscularis hin, konnte ich alle diese Stadien verfolgen. Die Abbildung (Fig. 3) veranschaulicht diese Stadien am besten. a entspricht der hier normalen Tubenserosa, unter der man zahlreiche Infiltrate (b) sieht, c entspricht den noch normalen Cylinderepithelschläuchen, in e ist eine geringe, in d eine bereits stärkere Secretanhäufung vorhanden, in f sieht man den durch das abgesonderte Secret cystisch erweiterten Canal. Die Innenfläche dieser Cyste war mit Epithel ausgekleidet, doch löste sich dieses von der Wandung ab und legte sich in unregelmässigen Haufen zusammen. An manchen Epithelien ist auch noch ein Kern zu erkennen, an anderen dagegen ist deren Zellstructur vollständig verloren gegangen. In g legte sich ein Theil der Epithelschollen zusammen und in h ist bereits eine concentrische Anordnung der Schollen erkennbar.

Je stärker die Secretanhäufung in diesen Cysten stattfindet, um so grösser werden diese und es hat an einigen Präparaten den Anschein, als ob in einem derartigen Knäuel von Drüsenschläuchen es durch Secretanhäufung auch zu Schwund der die Cystchen begrenzenden Wandungen und dadurch zur Entwickelung einer einzigen grossen Cyste kommen kann. An vielen Stellen wird die Serosa selbst von diesen Cysten vorgestülpt (Taf. VIII, Fig. 4. c.,

Digitized by Google

Fig. 5. d. und Fig. 6. a.). Solche Cysten können selbst die Grösse eines Mohn- bis Hanfkornes erreichen und hängen zum Unterschiede von anderen unter der Serosa befindlichen Cysten, mit der Serosa fest zusammen, und immer findet man in diesen die Epithelien in Degeneration begriffen oder bereits als geschichtete Körperchen.

An das Stadium, wo die die Cyste auskleidenden Epithelien sich von deren Wandung loslösen, degeneriren und fast keinen Farbstoff mehr annehmen, schliesst sich ein zweites Stadium, wo diese Epithelschollen abermals eine Färbung annehmen, die sich von der ersten wesentlich unterscheidet. Während sich die normalen Cylinderepithelien mit Cochenillealaun schön roth färben, nehmen diese Epithelschollen anfangs eine gelblich braune, später in einem höheren Degenerationsstadium eine blass röthlich violette Färbung an. Diese Färbung tritt ein, wenn bereits eine Gruppirung der Schollen (Fig. 3 g) erfolgt. Ist bereits die Gruppirung, das heisst concentrische Schichtung vollzogen, dann kann die Färbung dieser concentrisch geschichteten Körperchen eine so intensive werden, dass das an Querschnitten normal aussehende Cylinderepithel blass im Verhältniss zu der intensiven Färbung dieser Körperchen erscheint. Dieselben erinnern an mit Jod gefärbte Amylumkörper, andere sehen mit Rücksicht auf die Schichtung Cancroidkugeln ähnlich.

Was zunächst die Präparate betrifft, so fand ich diese beschriebenen Epithelneubildungen und Degenerationen in 4 Tuben, die von 2 Individuen stammten, welche wegen Uterusmyomen operirt wurden und die sonst gesund waren. Wie schon früher erwähnt, fand ich in den ersten Präparaten vom 22. Mai nur vereinzelt kleine Cystchen mit den beschriebenen Körperchen. Eine Aufklärung über die Herkunft der Epithelschläuche sowie auch über Entwickelung dieser Körperchen konnte ich mir erst aus den vom 2. Juni 1893 gewonnenen Präparaten verschaffen. Seither habe ich noch einige Präparate von Salpingitis und Oophoritis geschnitten, die beobachteten Gebilde jedoch nicht wieder constatiren können. In dem vom 2. Juni stammenden Präparate konnte ich sowohl am abdominalen Ende der zu einem Hydrosalpinx umgewandelten Tube, als auch direct in einer von der Tubenserosa ab-

Digitized by Google

gehenden Pseudomembran (Fig. 5 e) geschichtete Körperchen, in der letzteren auch Epithelschläuche sehen (Fig. 7. b.).

Da mir der Befund von Cylinderepithel auf der Tubenserosa sowie auch die übrigen Beobachtungen neu waren, so wendete ich mich an Prof. Paltauf, der sich auch lebhaft für diese Präparate interessirte und der die Meinung aussprach, dass es sich hier möglicherweise um eine Wucherung des Keimepithels handelt, das vom Ovarium ausgehend, die Tubenserosa in Form von Streifen und Inseln überzog. Hatte das Cylinderepithel der Tubenserosa auch nicht ganz dieselbe Grösse wie das auf dem Ovarium angetroffene, so musste doch an diese Möglichkeit gedacht werden, da Wucherungen des Keimepithels, wenn auch nicht auf der Tubenserosa, so doch in Ovarien wiederholt beobachtet worden sind. Nachdem es bekannt ist, dass Deckepithelien auf einem entzündeten Boden zu wuchern anfangen und selbst ihre Beschaffenheit ändern können, dass auf einer gereizten Haut, Schleimhaut oder einem entzündeten Ovarium papilläre Excrescenzen auftreten können und nachdem, wie Waldeyer selbst annimmt, das Keimepithel sich durchaus ebenso verhält, wie echtes Schleimhautepithel, so konnte man auch hier in diesen Präparaten, wo ebenfalls in dem einen Präparate eine chronische, in dem andern aber eine subacute Entzündung vorlag, die Annahme gerechtfertigt erscheinen lassen, dass es sich hier möglicherweise auch nur um eine pathologische Wucherung des Keimepithels auf die Tube handelt. Noch auf eine zweite Möglichkeit machte mich Prof. Paltauf aufmerksam, die hier wohl weniger in Betracht gezogen werden kann, an die aber auch gedacht werden musste, auf die Möglichkeit, dass Endothelien auf entzündetem Boden Form und Beschaffenheit ändern können. — Prof. Paltauf zeigte mir aus seiner Sammlung ein Präparat, welches einen mikroskopischen Querschnitt des Herzmuskels und des verdickten Pericardium vorstellte. In diesem Querschnitt konnte man eine deutliche Veränderung des das Pericardium überziehenden Endothels nachweisen, welches im Anschluss an eine Pericarditis seine Beschaffenheit derart geändert hatte, dass man an Stelle der platten Endothelien grosse, mit einem kräftigen Kerne versehene Zellen

Digitized by Google

sah, die grossen protoplasmareichen Epithelien ähnlich waren.

Die Anwesenheit von Cylinderepithel auf dem Peritoneum der Tube ist gewiss nur selten constatirt worden. Bei vielen niederen Thieren soll die ganze Oberfläche des Ovariums mit Flimmerepithel überzogen sein. Morau theilt die gewiss interessante Beobachtung mit, dass bei Hunden und Katzen einige Tage vor der Brunstzeit das Endothel der Tubenserosa sich in flimmerndes Cylinderepithel umwandelt, während in der Zwischenzeit ein Unterschied zwischen dem Epithel der Tubenserosa und dem des übrigen Peritoneums nicht besteht. Diese Veränderung entspricht einem physiologischen Vorgang; in meinen Präparaten handelt es sich um einen pathologischen Process, der wohl an der Tube bisher in dieser Weise nicht studirt wurde, doch lagen analoge Beobachtungen an Ovarien und Ovarialtumoren vor, welche die von Prof. Paltauf geäusserte Vermuthung, dass es sich hier um Keimepithelwucherungen handelt, bestätigen helfen.

Aus Waldeyer's Untersuchungen geht hervor, dass die Thätigkeit des Keimepithels mit Beginn des extra-uterinen Lebens aufhört. Anders verhält sich dies bei pathologischen Processen, da kann es selbst im späteren Leben zur Entwickelung von Epithelschläuchen kommen. Waldeyer sah in dem Ovarialrest eines glandulären Kystomes solide Epithelschläuche und führte die Entwickelung des Kystomes auf diese Epithelschläuche zurück. Steffeck fand bei der Untersuchung grosser maligner Ovarialtumoren die vollkommen glatte Oberfläche zum Theil mit normalem Keimepithel bedeckt, während die durch bindegewebige Balken getrennten vielgestaltigen grossen Cysten bis zur Oberfläche des Tumors reichten.

Flaischlen fand embryonales Ovarialgewebe in einem Falle von Dermoid. Waldeyer hat in der Nähe von Cysten bei Kystoma ovarii solide Epithelschläuche gefunden, die er als Bildungen des Keimepithels ansprach, und endlich hat Steffeck an grossen Ovarialtumoren die Entstehung von Cysten aus jenen Schläuchen beobachten können.

Leopold hatte bei einem mittelgrossen Sarcompräparat auf der Oberfläche dieses Tumors neben einzelnen abgehenden Pseudomembranen zahlreiche Wucherungen nachgewiesen, welche gleichsam die Vorstufe zu den späteren sich bildenden Pseudomembranen waren; doch war im Präparate weder in den Follikeln noch im Stroma von einer Entzündung etwas zu bemerken. Diese Wuche-

Digitized by Google

rungen auf der Oberfläche des Tumors besassen einen Endothelüberzug und bestanden aus jungem Bindegewebe, während in den Buchten zwischen den Wucherungen sich würfelförmiges Eierstockepithel vorfand. Leopold hatte schon damals den Verdacht geäussert, dass das in den Buchten eingeschlossene Ovarialepithel (Keimepithel) zu selbstständigem Wuchern angeregt werde, und dass die unter der Oberfläche befindlichen Cysten aus diesem Epithel entstanden seien.

Nagel ist zur Ueberzeugung gelangt, dass 1. durch chronische Entzündung des Eierstocks Einsenkungen und Abschnürungen zu Stande kommen und 2. dass diese die Anfangsstadien der epithelialen Neubildungen sind. Nagel sagt: „ich glaube, dass die entzündlichen Auflagerungen eine wichtige, wenn nicht ausschliessliche Rolle bei der Entstehung dieser Epithelwucherung spielen.“ Aehnliche Beobachtungen, wie ich an der Tubenserosa, machte Nagel am Ovarium. In einem Falle, in welchem eine chronische Perimetritis seit $1^1/_2$ Jahren bestanden hatte und wo die Oberfläche des Eierstockes zahlreiche Epitheleinsenkungen und Abschnürungen zeigte, konnte er eine Gruppe epithelialer Schläuche, 4 mm weit, in das Stroma hinein verfolgen.

Nachdem aber das Keimepithel sich ebenso verhält wie das Epithel der Schleimhaut und unter normalen Verhältnissen sich dessen Secret in die Bauchhöhle ergiesst, so ist es erklärlich, dass namentlich dort, wo unter dem Einflusse der Entzündung dessen Secretion noch gesteigert wird, der Abfluss des Secretes nicht möglich ist. Der letzt erwähnte Umstand hat zur Folge, dass diese Schläuche cystisch erweitert werden und das Secret eingedickt wird. Nagel lässt die concentrisch geschichteten Kügelchen aus diesem eingedickten Secrete entstehen. Ich habe deren Entwickelung genau studiren können. Die Epithelien mussten zuerst zu Schollen zerfallen und degeneriren und dann erst legten sie sich zusammen, um die geschichteten Körperchen zu bilden, wobei das eingedickte Secret mit an deren Bildung betheiligt zu sein schien, nachdem es überall dort, wo die fertigen Körperchen vorhanden waren, fast vollständig fehlte. Waldeyer hat in der Wandung eines grossen Kystoms eine kleine Stelle gefunden, welche viele Drüsenschläuche und kleine Cystchen enthielt, die mit sandigen Kalkconcretionen durchsetzt war, welche eine drüsige, warzige Form hatten, denen aber eine regelmässige runde Form und die concentrische Streifung fehlte. Sie fanden sich in den cystischen

Digitized by Google

und auch drüsigen Maschenräumen des bindegewebigen Stromas an Stelle der epithelialen Bildung. Waldeyer hielt diese Concremente für Verkalkungen des Epithels und des eingedickten Cystensecretes. Aehnliche Gebilde wurden von Ackermann im Brustkrebs und von Spiegelberg in Papillomen von Ovarien beobachtet. Sie haben eine gewisse Aehnlichkeit mit den von Virchow beschriebenen Psammomen.

Leider konnte ich meine Präparate, von denen ich nur wenige besass, nicht auf Kalk chemisch untersuchen. Nagel vergleicht die Körperchen mit den in der Prostata häufig anzutreffenden Colloidkügelchen.

Dass aber die in Ovarien angetroffenen Cystchen und Epithelschläuche wirklich vom Keimepithel ausgehen, dafür sprechen die Beobachtungen Waldeyer's, de Sinéty's und Malassez's, welche wiederholt den Zusammenhang dieser mit dem Keimepithel des Ovariums constatiren konnten.

Würde es sich in meinen Präparaten um Kalkablagerung gehandelt haben, so hätte ich diese auch beim Schneiden eines Präparates, in dem an hundert derartiger Körperchen vorhanden waren, am Widerstande beim Führen des Messers fühlen müssen.

Mit dem Aelterwerden des Individuums soll sich nach van Beneden auch das Keimepithel in soweit ändern, als sich dieses in ein gewöhnliches aus platten Zellen bestehendes Endothel umbildet.

Wenn ich also nochmals kurz zusammenfasse, so ergiebt sich, dass gewisse unter der Serosa der Tube, des Lig. latum und des Uterus befindliche Cystchen auf die Weise entstehen, dass unter dem Einflusse der Entzündung, wenn diese sich im Bereiche der Serosa geltend macht, Epithelien zum Wachsen angeregt werden. Diese wuchern lebhaft auf der Serosa der Tube, des Uterus und des Lig. latum in Form von Streifen und Plaques; ist diese Wucherung eine lebhafte, so kommt es zu Einstülpungen der mit Cylinderepithel überzogenen Oberfläche und zur Bildung von Epithelschläuchen, die dann unter der Serosa im lockeren Zellgewebe und selbst in der Schichte der Muscularis angetroffen werden. Es kann durch starke Windungen der Epithelschläuche zu Knäuelbildung kommen, die am Querschitt wie tubulöse Drüsen aussehen. Es kommt im

Digitized by Google

weiteren Verlaufe zu Abschnürungen der Schläuche, die Zellen secerniren, und durch Secretstauung zur Bildung von Cystchen und Cysten. In diesem Stadium kommt es zur Degeneration der die Cystenwand auskleidenden Epithelien und deren Loslösung von der Wandung. Die Epithelien verlieren ihre Structur und legen sich in Gruppen zusammen. Ist die Degeneration eine vollständige, dann sieht man in einer solchen leeren, des Epithels beraubten Cyste nur geschichtete Körperchen, die Cancroidkügelchen ähnlich sind. Sind viele Cysten beisammen, so kann das in denselben vorhandene Secret durch Druck Schwund der die Cysten trennenden Wandung bedingen; man sieht dann in einer grossen Cyste einzelne feine membranartige Septa und zwischen diesen eine grosse Menge der eben beschriebenen Körperchen. (Fig. 4.)

Sind die Cysten nahe der Oberfläche, dann drängen sie die Serosa vor.

Die Frage über die Entstehung dieser Cysten ist wohl klar, weil ich alle Stadien verfolgen und die directe Entwickelung aus einem auf der Tubenserosa befindlichen Cylinderepithel beobachten konnte. Ueber die Herkunft dieses Cylinderepithels liegen zwei Möglichkeiten vor. Die erste, wohl weniger wahrscheinliche, wäre die directe Umbildung des Tubenserosaendothels in ein Cylinderepithel unter dem Einflusse der Entzündung, analog dem Endothel des Pericardium, das eine dem protoplasmareichen Epithel ähnliche Form angenommen hatte; die zweite Möglichkeit, die, wie auch schon aus Analogie am Ovarium wahrscheinlichere, wäre die, dass unter dem Einflusse der Entzündung das Keimepithel zu wuchern beginnt und sich über die Tubenserosa erstreckt. Wie an dem Ovarium, stülpt sich auch hier das Keimepithel ein und veranlasst die Bildung von Schläuchen und Cysten.

Zum Schlusse komme ich nochmals auf eine von Zedel beschriebene apfelgrosse Cyste zurück, in die das abdominale Ende einer erkrankten Tube einmündete. In der Umgebung der einmündenden Tube konnte Zedel in der Cyste ein Oberflächenepithel nachweisen. Neben dem Fimbrienende stülpte sich das Epithel, ähnlich einer tubulösen Drüse,

Digitized by Google

tief in die Cystenwand ein. Aehnliche Einstülpungen vom Endothel der Serosa, ebenso auch Abschnürungen zu Hohlräumen, sah Zedel, glaubte aber, dass diese durch Verklebungen je zweier Peritonealflächen entstanden seien. Die Entstehung dieser Cyste erklärte er mit der Annahme, dass sich zahlreiche peritoneale Adhäsionen um die Ampulle des Eileiters bildeten, die unter einander verklebten und so einen das Ostium abdominale umgebenden Hohlraum einschlossen. Zedel sagt: „Schwierigkeiten für die Erklärung bietet neben dem völligen Freisein der Cyste der Befund von einzelnen Epithelresten in der Cystenwand. Diese können nur als Residuen der Fimbria ovarica aufgefasst werden, welche anfangs mit den Adhäsionen verschmolzen und dann beim Wachsen der Cyste ausgezogen worden ist."

Nach meinen jetzigen Erfahrungen würde ich die von Zedel beschriebene, nur zum Theil an der Serosa haftende Cyste auch nicht anders erklären als dieser und gerade der Befund von Epithelien an der Innenfläche der Cyste und deren Einstülpungen in die Cystenwand in der Nähe der Ampulle sprechen dafür, dass es auch hier unter dem Einflusse der Entzündung zur Wucherung des auf der Fimbria ovarica vorhandenen Epithels gekommen. Fand Zedel doch auch unter der Serosa solche Epitheleinstülpungen, die er als verwachsene Pseudomembranen ansprach.

Zum Schlusse erlaube ich mir noch, meinem ehemaligen Chef, Herrn Professor Chrobak, sowie auch Herrn Professor Paltauf, die mich bei der Arbeit wesentlich unterstützten, meinen besten Dank auszusprechen.

Literatur.

Rokitansky, Lehrbuch d. patholog. Anatomie. Bd. 3. S. 442, 443 u. 444.
Waldeyer, Die epithelialen Eierstocksgeschwülste. Arch. f. Gynäkol. Bd. I.
Schröder, Handbuch d. Krankheiten d. weiblichen Geschlechtsorgane. 1884. S. 385.
S. Pozzi, Lehrbuch d. klin. u. operativen Gynäkologie. S. 267. 1892.
Chiari, Zur pathologischen Anatomie des Eileiterkatarrhs. Zeitschr. f. Heilkunde. Bd. VIII. S. 457.

Digitized by Google

H. Freund, Durchschnitt durch das Beckenbindegewebe. Verhandlungen d. X. internat. Congresses. Centralbl. f. Gyn. 1890. Beilage.

A. Martin, Zur Pathologie des Lig. rotundum. Zeitschr. f. Geb. u. Gynäk. Bd. XXII.

Ballantyne u. Williams, The histologie and pathologie of the fallopian tubes. Ref. in Frommel's Jahrb. über d. Fortschritte auf d. Gebiete d. Geb. u. Gyn. 1892.

Haultain, Einige Punkte in der pathologischen Anatomie der Fallopi'schen Trompeten. Centralbl. f. allgem. Pathol. u. pathol. Anat. 1890.

Morau, Du revétement epithélial du peritoine tubo-ovarique et de sa transformation physiologique. Société de Biologie. Séance de 22. Mai 1891. (Cit. nach Frommel, 1891.)

G. Klein, Cyste des rechten Wolff'schen Ganges. Zeitschr. f. Geb. u. Gyn. Bd. XVIII. H. 1.

Zedel, Ueber Cystenbildung am Ostium abdominale der Tube. Zeitschr. für Geb. u. Gyn. Bd. XXVIII.

Popoff, Zur Morphologie und Histologie der Tuben und des Parovariums beim Menschen während des intra- und extraperitonealen Lebens bis zur Pubertät. Arch. f. Gyn. Bd. 44. 1893.

Steffeck, Zur Entstehung der epithelialen Eierstockgeschwülste. Zeitschr. f. Geb. u. Gyn. 1890. Bd. 19.

Nagel, Centralbl. f. Gyn. 1895. No. 2.

Rieder, Ueber die Gärtner'schen Canäle beim menschlichen Weibe. Virch.'s Arch. Bd. 96. S. 100.

Flaischlen, Ein Fall von combinirtem Dermoid des Ovariums. Zeitschr. f. Geb. u. Gyn. Bd. 6.

Nagel, Beitrag zur Genese der epithelialen Eierstocksgeschwülste. Archiv f. Gyn. Bd. 33.

J. Veit, Ueber einen Fall von sehr grosser Scheidencyste. Zeitschr. f. Geb. u. Gyn. 1882. Bd. 8. S. 2.

Dohrn, Ueber die Gärtner'schen Canäle beim Weibe. Archiv f. Gynäkologie. Bd. XXI.

Beigel, Zur Entwicklungsgeschichte des Wolff'schen Körpers beim Menschen. Centralbl. f. d. med. Wissensch. 1878. No. 27.

Gusserow, Ueber Cysten des breiten Mutterbandes. Arch. f. Gyn. Bd. X.

Gusserow, Ueber die Entfernung kleiner Geschwülste des weiblichen Geschlechtsapparates bei gleichzeitig bestehenden Entzündungszuständen im Becken. Annalen d. Königl. Charité in Berlin. IX. Jahrg.

Olshausen, Krankheiten der Ovarien. Deutsche Chirurgie von Billroth u. Lücke. Liefg. 58.

de Sinéty et Malassez, Sur la structure, l'origine et le développement des Cystes de l'ovaire. II ovaires kystiques par néoformation epitheliale. Archives de Physiologie. Paris 1878 u. 1879.

v. Recklinghausen, Ueber die Adenomyome des Uterus und der Tube. Vortrag im naturwissenschaftlichen medicin. Verein in Strassburg am 14. Juni 1895. Ref. in der Wiener klinischen Wochenschrift. 1895. No. 29.

Digitized by Google

v. Recklinghausen, Ueber die Adenocysten der Uterustumoren und Uebereste des Wolff'schen Organs. Deutsche med. Wochenschrift. Sitz. am 19. Mai 1893.

Ampt, Zur Histologie des Parovariums und der Cysten des Lig. latum. Centralblatt f. Gyn. No. 34. 1895.

Erklärung der Abbildungen auf Tafel VIII.

Figur 1. Querschnitt ungefähr im mittleren Drittel der Tube. Vergr. Occul. 2. Obj. 4. Hartn.
- a Cylinderepithelschicht auf der Tubenserosa.
- b Infiltrat unter der Serosa.
- c Der Länge nach getroffenes Gefäss.
- d Sero-fibrinöse Exsudation in das lockere subseröse Gewebe.
- e Muskelfasern.
- f Cylinderepitheleinstülpungen.
- g Cylinderepithelschlauch unter einer Muskelfaserschicht.

Figur 2. Derselbe Querschnitt wie Figur 1. Vergr. Occul. 2. Obj. 4. Hartn.
- a Serosa.
- b Cylinderepithelschläuche quer getroffen.
- c Cylinderepithelschläuche der Länge nach getroffen.
- d Der Länge nach getroffenes Gefäss.

Figur 3. Tubenquerschnitt im mittleren Drittel. Vergr. Occul. 2. Obj. 4. Hartn.
- a Tubenserosa.
- b Infiltrat unter der Serosa.
- c Cylinderepithelschlauch unter der Serosa.
- d Durch Secretanhäufung erweiterter Cylinderepithelschlauch.
- e In der Tiefe befindlicher Cylinderepithelschlauch.
- f Cyste mit Epitheldegeneration und Bildung von Schollen.
- g Anlage zur Bildung eines geschichteten Körperchens.
- h Cyste mit geschichtetem Körperchen.

Figur 4. Cyste unter der Tubenserosa mit zahlreichen geschichteten Körperchen. Vergr. Occul. 2. Obj. 4. Hartn.
- a Serosa.
- b Infiltrat unter der Serosa.
- c Geschichtete Körper in der Cyste.
- d Geschichtetes Körperchen.
- f Gefäss.
- g Muskelfasern.

Figur 5. Tubenquerschnitt in der Nähe des abdominalen Tubenendes, wobei das Lumen 2mal getroffen wurde. Vergr. 5/1.
- a Serosa.
- b Lig. latum.
- c Cysten unter der Serosa.
- d Cyste unter der Serosa.
- e Abgehende Pseudomembran mit Cylinderepithelschläuchen.

Digitized by Google

Digitized by Google

Digitized by Google

Figur 6. Querschnitt des gewundenen abdominalen Tubenendes. Vergr. 2/1.

a Cyste auf der Serosa.
b Tubenzotte.
c Cysten durch Pseudomembranen gebildet.
d Cyste mit geschichtetem Körperchen.

Figur 7. Von der Serosa abgehende Pseudomembran (Fig. 5, e), vergrössert. Vergr. Occul. 2. Obj. 4.

a Pseudomembran.
b Cylinderepithelschläuche.
c Serosa der Tube.

Digitized by Google

Aus Dr. Gottschalk's gynäkologischem Ambulatorium.

Ueber die im weiblichen Genitalcanale vorkommenden Bakterien in ihrer Beziehung zur Endometritis.

Von

Dr. **Sigmund Gottschalk** u. Dr. **Robert Immerwahr,**

Berlin.

Durch zahlreiche Untersuchungen der verschiedensten Autoren, insbesondere von Winter(1), Döderlein(2), Steffeck(3), Wertheim(4), Krönig(5), Menge(6) und vielen Anderen ist festgestellt, dass sich im Genitalcanal der kranken sowohl wie der gesunden Frau Mikroorganismen finden. Ja, selbst bei Neugeborenen wird die Scheide schon 12 Stunden nach der Geburt keimhaltig gefunden [Stroganoff(7), Vahl(8)]. Und wenn der letztere Autor auch den Satz aufgestellt hat, dass die Scheide der Neugeborenen bis zur 12. Stunde nach der Geburt steril sei, so ist dies doch nur insoweit richtig, als damit gesagt sein soll, dass sich bis dahin Keime noch nicht nachweisen lassen. Von aussen eingeschleppt werden die Keime gewiss schon beim ersten Baden, beim Abtrocknen u. s w., aber sie brauchen mindestens 12 Stunden Zeit, um sich entsprechend zu vermehren, so dass sie durch unsere Methoden nachweisbar sind.

Man darf also ungeachtet dieses Ausspruches von Vahl den Satz aufstellen, dass die menschliche Scheide zu keiner Zeit des Lebens frei von Mikroorganismen ist. Dies erscheint ja auch zu natürlich, wenn man bedenkt, dass die Scheide zu keiner Lebenszeit keimsicher gegen die Aussenwelt abgeschlossen ist und andererseits die Vulva vom After her beständig Verunreinigungen aus-

Digitized by Google

gesetzt ist. Haben einmal diese Keime Einlass in den Scheideneingang gefunden, so können sie in sich die Fähigkeit besitzen, wenn anders das Scheidensecret es zulässt, auch weiter grundwärts in der Scheide vorzudringen. Wenn sich aus dem Scheidengrunde gesunder kleiner Kinder Keime züchten lassen, so müssen sie sich von selbst vom Scheideneingang her tiefer in die Scheide hinein ausgebreitet haben, abgesehen von den Fällen, wo die Weiterverbreitung etwa durch Masturbation oder durch das Einwandern von Eingeweidewürmern vermittelt sein könnte.

Der Befund eines keimhaltigen Scheidensecretes ist also natürlich und im allgemeinen physiologisch.

Ganz anders steht es mit dem Keimgehalt des Uterus. Bis zur ersten Menstruation ist die Gebärmutterhöhle normalerweise gegen die Aussenwelt und auch gegen die Scheide hin so gut wie keimsicher geschützt, und zwar vorzugsweise durch den Schleimpfropf, welcher den äusseren Muttermund erfüllt und den Mikroorganismen den Zutritt zur Gebärmutterhöhle erschwert. Deshalb darf man bis zum Eintritt der Pubertät die gesammte Gebärmutterhöhle einschliesslich des Halscanals im allgemeinen als keimfrei ansehen, und dies als den Normalzustand bezeichnen. Mit dem Moment, wo zum ersten Male das menstruelle Blut in die Scheide austritt, ist eine Communication geschaffen und zwar nicht nur mechanisch, indem der schliessende Schleimpfropf weggeschwemmt wird, sondern auch durch das menstruelle Fluidum an sich, das ja als ein vorzüglicher Nährboden der Weiterentwickelung der Scheidenkeime sehr förderlich sein dürfte. Während der Dauer der menstruellen Blutausscheidung existirt für die Scheidenflora eine bequeme Fahrstrasse, auf der ein Eindringen der Keime in den Halscanal wenigstens leicht möglich ist, wenn auch nicht allemal nothwendig erfolgen muss. Von diesem Zeitpunkt an können deshalb auch im Halscanal Keime gefunden werden, ohne dass damit ein pathologischer Zustand gegeben ist.

Die neuerdings von Stroganoff (7) wieder aufgenommene Streitfrage, ob die physiologische Grenze zwischen bakterienhaltigem und bakterienfreiem Abschnitte des Genitaltractus am äusseren Muttermunde und nicht erst, wie Andere im Gegensatz zu Stroganoff annehmen, höher oben, bis etwa in Höhe des inneren Muttermundes gelegen sei, ist unserer Meinung nach eine müssige. Die Frage ist dahin zu beantworten, dass beide Anschauungen zu Recht bestehen können. Wenn erwiesenermaassen gelegentlich eines

Digitized by Google

physiologischen Vorganges, wie die Menstruation, Scheidenkeime von selbst in den Halscanal einwandern und sich hier ansiedeln können, ohne auch nur im mindesten einen örtlichen Reiz hervorzurufen, so haben wir keinen Grund, einen derartigen Befund als vom Physiologischen abweichend anzusehen, selbst wenn das Ausbleiben einer Reizwirkung in den natürlichen schützenden Eigenschaften des Cervicalsecretes seine Erklärung finden sollte.

Dagegen berechtigen die vorliegenden Untersuchungsergebnisse zu dem Schlusse, dass ein selbtstständiges Vordringen der Scheidenkeime über den inneren Muttermund hinaus in die eigentliche Körperhöhle jenseits der Grenze des Physiologischen liegt. Unter normalen Verhältnissen kann die eigentliche Körperhöhle als keimfrei angesehen werden. Die Mechanik des inneren Muttermundes und der abwärts ziehende Flimmerstrom mögen hieran den wesentlichsten ursächlichen Antheil haben.

Aber selbst pathogene Keime können sich in der Uterushöhle aufhalten, ohne dass die Trägerin weder örtlich, noch allgemein Schaden zu nehmen braucht. Das Vorhandensein von Keimen an sich kann also noch nicht als etwas direct Pathologisches betrachtet werden. Immerhin liegt es nahe, bei den entzündlichen Erkrankungen des Endometrium an die Möglichkeit einer ätiologischen Bedeutung etwaiger im Cavum uteri vorhandener Bakterien zu denken. Es sind auch nach dieser Richtung schon verschiedentlich Untersuchungen gemacht worden, ohne dass, abgesehen von den schon länger bekannten specifischen Entzündungsformen, viel Positives zu Tage gefördert wurde.

Am kühnsten ist wohl Doléris (9) gewesen, indem er schon jetzt alle Formen der Endometritis auf Bakterien zurückführte. Auch v. Winckel (10) ist in seinem bedeutsamen Referat über die Aetiologie der Endometritis zu dem Schlusse gekommen, dass an Stelle der bisherigen klinischen und pathologisch-anatomischen Eintheilung eine streng ätiologische zu treten habe. Wie sich aus der von letzterem Autor aufgestellten Eintheilung ergiebt, würden bei den meisten Formen der Endometritis Bakterien als alleiniges ätiologisches Moment wirksam sein. Für gewisse Formen wagt v. Winckel jetzt noch nicht den bakteriitischen Ursprung zu Grunde zu legen, doch hofft er, dass für den grössten Theil derselben dieser Nachweis bald erbracht werden dürfte.

Freilich könnte man vom rein pathologisch-anatomischen Standpunkt aus Bedenken tragen, einem sich anatomisch in mehr oder

Digitized by Google

minder gleicher Weise äussernden entzündlichen Process, lediglich weil verschiedenartige Lebewesen bezw. Reize ihn erzeugt haben können, je nach der Krankheitsursache eine gesonderte Stellung zu geben. Ein solches Bedenken würde in dem gleichfalls mehr einheitlichen klinischen Symptombild eine Stütze finden.

Denn klinisch sind wir bis jetzt — von den specifischen Formen abgesehen — im wesentlichen auf die Beschaffenheit des Entzündungsproduktes, des Secretes (Blutungen) bei der Unterscheidung der einzelnen Krankheitsformen angewiesen, nur für die fungöse Form haben wir noch ein von Olshausen bekannt gegebenes Symptom in der Succulenz der Vaginalportion. Der Schmerz kann wohl kaum differential-diagnostisch verwerthet werden. Das klinische Symptombild der Endometritis gestattet aber nicht, Rückschlüsse auf die pathologisch-anatomischen Befunde im einzelnen Falle zu machen, wenn dies auch wiederholt behauptet worden ist. Da wir aber nicht in der Diagnose „Endometritis" die begründete Anzeige zu einer Abrasio erblicken dürfen, so können hier pathologisch-anatomische Veränderungen immer nur vermuthungsweise im einzelnen Falle angenommen werden, und deshalb können sie nicht eine sichere Grundlage für unser therapeutisches Handeln abgeben.

Sollten sich nun die Hoffnungen v. Winckel's erfüllen und sollte es insbesondere der bakteriologischen Forschung gelingen, so und so viele Formen der Endometritis ätiologisch zu sondern, so würde auch an Stelle unserer bisher ziemlich einheitlichen Behandlungsweise der Endometritis eine je nach der Ursache verschiedenartige treten und damit auch für die Praxis viel gewonnen sein können.

Wie steht es nun mit diesen Hoffnungen?

Finden sich allemal bei der Endometritis, oder gewissen klinischen Formen derselben, Bakterien auf der erkrankten Schleimhaut und können die etwa gefundenen Keime im einzelnen Falle eine ätiologische Bedeutung beanspruchen?

Zur Beantwortung dieser wichtigen Fragen sind von uns während eines Zeitraumes von über 2 Jahren alle Fälle von Endometritis corporis, die frisch, d. h. ohne anderweitig untersucht oder behandelt zu sein, in die Poliklinik kamen, verwerthet worden; ihre Zahl beläuft sich auf 60.

Bei der bakteriologischen Untersuchung des Secretes aus den einzelnen Abschnitten des weiblichen Genitaltractus muss natürlich auf das sorgfältigste darauf geachtet werden, dass man auch nur

Digitized by Google

das Secret des bestimmten Abschnittes zur Untersuchung bekommt. Deshalb sind dabei die peinlichste Sauberkeit und Gewissenhaftigkeit, sowie eine gewisse Gewandtheit in bakteriologischen Untersuchungen unbedingt erforderlich.

Zur vergleichenden Controle haben wir in allen Fällen zuerst eine Secretprobe aus dem Scheidengrunde, dann eine solche aus dem Halscanal der Secretentnahme aus dem Uteruskörper vorausgeschickt.

Die Entnahme des Secretes geschah folgendermaassen:

a) aus der Vagina: Die Vulva und der Damm wurden mit Sublimat gründlichst abgerieben; die Schamlippen weit auseinander gehalten und vorsichtig ein kleines sterilisirtes Milchglasspeculum leicht in die Scheide eingeführt. Aus den hintersten Partien des hinteren Laquear, welche möglichst mit dem Speculum nicht in Berührung getreten waren, wurde mit einer ausgeglühten Platinöse Secret entnommen. Dieses wurde entweder auf in Petrischalen gegossene Agar- und Gelatineplatten aufgestrichen, oder auch in verflüssigtes Agar resp. verflüssigte Gelatine und Serumagar gebracht und dann erst in Petrischalen ausgegossen. Gleichzeitig wurden mehrere Deckglaspräparate von dem Secret angefertigt.

b) Gewinnung des Cervicalsecretes: Die Portio vaginalis wurde sorgfältig mit Sublimat abgerieben, mittelst steriler Kornzange und steriler Watte wurde der Schleimpfropf des Cervicalkanals entfernt, mit der sterilen Platinöse hoch oben aus dem Cervicalkanal Secret entnommen und in der oben beschriebenen Weise verimpft bezw. verarbeitet.

c) Gewinnung des Uterinsecretes: Der Cervicalkanal wurde mittelst der mit steriler Watte umwickelten Playfair'schen Sonde gründlichst ausgewischt; mit 1 prom. Sublimatlösung die Innenwand gründlichst abgerieben, mit steriler Watte gut ausgetrocknet. Dann wurden zwei sterile Kupferdilatatoren in steigendem Kaliber bis in den inneren Muttermund — nicht darüber hinaus — eingelegt und hier einige Minuten liegen gelassen. Der innere Muttermund erwies sich dann allemal so weit, dass die sterile Platinöse den Halskanal und speciell den inneren Muttermund passiren konnte, ohne mit der Wand selbst in Berührung zu treten. Das Secret wurde allemal aus dem Fundus uteri von der Wandoberfläche mittels leicht schabender Handführung entnommen und nun die mit Secret beschickte Oese unter peinlichster Vorsicht, d. h. ohne die Cervixwandung zu berühren, zu Tage

Digitized by Google

gefördert, um dann sofort in gleicher Weise wie vorher das Vaginal- und Cervicalsecret übertragen und verimpft zu werden.

Durch so vorsichtige Untersuchungsmethoden glauben wir, im Ganzen so gut wie sicher eine Vermischung der drei verschiedenen Secrete vermieden zu haben. Wir sagen, im Ganzen so gut wie sicher, weil man, theoretisch gedacht, eine absolute Sicherheit der Secretgewinnung aus dem Uteruskörper nur an frisch exstirpirten, vorher nicht sondirten und nicht intrauterin behandelten Uteris, die mit ausgeglühtem Messer oder Thermokauter zu eröffnen sind, bewerkstelligen kann. Aber freilich, wem steht solches Material zur Verfügung? Man kann doch nicht das Experiment so weit treiben, wegen einer Endometritis den Uterus zu exstirpiren. Aber selbst, wenn in dem einen oder anderen Falle, was wir mit gutem Grund nicht annehmen, eine Verunreinigung trotz aller Vorsicht mit unterlaufen sein sollte, so würde dadurch das Gesammtergebniss unserer Untersuchungen, wie wir sehen werden, keinerlei Aenderung erfahren.[1])

Unter den von uns untersuchten 60 Fällen von Endometritis corporis fanden wir bei 21 Fällen das Secret aus der Körperhöhle bei der ersten Untersuchung keimfrei = ca. $34^1/_2$ pCt. Unter ihnen überwiegen Fälle von fungöser Endometritis, es findet sich aber auch mehrfach die katarrhalische Form, und einmal sogar die eiterige Form in dieser Gruppe vertreten.

Doch wurden auch in diesen Fällen wie in den übrigen zu wiederholten Malen bakteriologische Secretprüfungen vorgenommen, weil der primär negative Befund ja vielleicht auf Zufälligkeiten in dem einen oder anderen Falle hätte beruhen können. In $^2/_3$ dieser Fälle (14) blieb das Secret während der ganzen Dauer der oft mehrmonatlichen Beobachtung bezw. Behandlung jedoch dauernd frei von Mikroorganismen. Dagegen konnten in 7 Fällen im Laufe der Behandlung noch Keime nachgewiesen werden. In 6 Fällen waren diese Keime nicht pathogener Natur, meist weisse und grauweisse Diplokokken oder auch kurze dicke Bacillen. Es liegt nahe, anzunehmen, dass diese Scheidenbewohner bei und in Folge der intrauterinen Behandlung erst in das Cavum uteri hineingebracht wurden. Damit steht im Einklang, dass im Ganzen nur wenige Colonien auf den Platten

1) Die bakteriologischen Untersuchungen wurden im Laboratorium der Klinik für Hautkrankheiten von Dr. O. Rosenthal in Berlin ausgeführt.

Digitized by Google

wuchsen, und dass die Heilung ungeachtet der Anwesenheit dieser Keime in ungestörter Weise erfolgte.

Einen Fall, Retroversio uteri c. Endometritis fungosa, können wir, streng genommen, kaum hierher rechnen. Wenn auch unserer Untersuchung keine directe intrauterine Behandlung vorausgegangen war, so war doch mehrere Monate ein Scheidenpessar getragen worden. Es fanden sich hier im Cervicalsecret, aber nicht im Körpersecret, graue Colonien von Diplokokken und vereinzelt solche von Staphylokokken. Den gleichen Befund, daneben nur noch den Diplococcus citreus, notirten wir hier bezüglich des Secretes des Scheideneinganges. Es kann wohl nicht bezweifelt werden, dass von hier aus beim Einführen des Pessars die Keime weiter nach oben verschleppt worden und so in die Cervix gelangt sind.

Endlich in einem Falle von Endometritis hyperplastica glandularis bei einer 46jährigen sterilen Frau zeigten sich zuletzt neben mehreren Colonien von Diplococcus albus und aureus, grauen Diplokokken, mehrere von Staphylococcus pyogenes albus und vereinzelte von Staphylococcus pyogenes aureus. Die Patientin litt seit langer Zeit an Hämorrhagien, Ausfluss und Schmerzen. Bei ihrer Aufnahme am 30. November 1893 erwiesen sich Cervix- und Corpussecret im Strichpräparat und in Cultur als keimfrei. Das Cervicalsecret war hell glasig, alkalisch, das Scheidensecret sauer.

Patientin wurde einmal intrauterin mit Jodtinctur behandelt, 6 Tage später lassen sich aus dem Cervixsecret mehrere Colonien von Diplococcus albus und aureus rein züchten, das Uterussecret erweist sich steril, zeigt mikroskopisch zahlreiche rothe Blutkörperchen, aber keinerlei Bakterien. Am 28. November, nach der vierten Jodtincturätzung, die allemal mit der Playfair'schen Sonde unter den nöthigen Cautelen gemacht wurde, lassen sich aus dem Körpersecret zum ersten Male mehrere Colonien eines mittelgrossen Diplococcus von grauer, durchscheinender Farbe rein züchten. Da die Hämorrhagien andauerten, wird am 2. Januar 1894 die Abrasio gemacht und ein Theil der ausgeschabten, unter allen Cautelen entnommenen Schleimhautstückchen auf die verschiedenen Nährböden überimpft. Es wachsen unzählige Colonien von mittelgrossen Diplokokken, alle von grauer, durchscheinender Farbe, also wohl dieselben, die wir 5 Tage vorher aus dem Uterussecret gezüchtet hatten. Es folgt keine Nachbehandlung, reactionsloser Verlauf. 11 Tage nach der Auskratzung

Digitized by Google

lassen sich aus dem Uterussecret zahlreiche grauweisse Diplokokkencolonien züchten. Da, auf einmal am 24. Januar, also 22 Tage nach der Abrasio, finden wir neben mehreren Colonien von Diplococcus aureus den Staphylococcus pyogenes albus und aureus.

Die Untersuchungsergebnisse dieses Falles sollten einmal als ein Beispiel dienen, wie gewissenhaft wir im einzelnen Falle unsere Untersuchungen methodisch fortsetzten; dann aber vor allem darthun, dass auch in diesem Falle die schliesslich gefundenen Keime an der Endometritis nicht ursächlich betheiligt gewesen sein können. Der Fall beweist mit den 6 übrigen, wie trotz grösster Vorsicht bei einer fortgesetzten intrauterinen Behandlung Keime in die Gebärmutterhöhle gelangen können.

Es bleiben also $34^1/_2$ pCt. unserer Fälle, bei denen mit absoluter Sicherheit — insoweit unsere heutigen Untersuchungsmethoden eine solche zulassen — ein primärer Keimgehalt der Körperhöhle ausgeschlossen werden kann. Daraus schliessen wir mit Döderlein (11) und Bumm (12), dass es sowohl Formen von chronischer hyperplasirender (Olshausen) als auch von chronisch katarrhalischer Endometritis corporis giebt, die ohne Bakterieneinwirkung bestehen und nicht bakteriitischen Ursprunges sind. Auch die katarrhalische Endometritis kann also an sich nicht als eine infectiöse Form angesehen werden, wie dies u. A. auch Bäcker (13) (Budapest) gewollt hat. Ob das Gleiche auch für gewisse Formen der Endometritis purulenta gilt, wollen wir, da wir nur über einen solchen Fall mit negativem Bakterienbefunde verfügen, dahingestellt sein lassen.

Wir kommen nun zu den übrigbleibenden 39 Fällen mit positivem Bakterienbefunde. Diese Fälle lassen sich in 2 Hauptgruppen scheiden: I. solche mit Eiterkokken (Staphylokokken) und II. solche mit den verschiedensten nicht pathogenen Bakterien, wie Diplokokken, Kurzstäbchen, Hefepilzen, Sarcine etc., wie man sie stets auch auf der äusseren Haut, am Damm, in den Schamhaaren und im Scheideneingang findet. Wir wollen einmal der Kürze halber alle diese Individuen unter der Bezeichnung „Hautpilze" zusammenfassen.

An dieser Stelle möge noch besonders vermerkt sein, dass wir Streptokokken bei unserer ganzen Untersuchungsreihe nicht begegnet sind.

Digitized by Google

I. Eiterstaphylokokken.

A. Primärer Staphylokokkenbefund.

Primär, d. h. bei der ersten Untersuchung sind Staphylokokken im Körpersecret nur bei 7 Fällen, also in etwas über 11 pCt. von uns constatirt worden.

Zwei von diesen Kranken klagten über äusserst übelriechenden eitrigen, zeitweise blutig tingirten Ausfluss, so dass der Verdacht auf eine gonorrhoische Infection nahe lag. Die bakteriologische Untersuchung stellte das Fehlen von Gonokokken fest und lieferte den sicheren Nachweis, dass dem Symptomenbild eine Staphylokokkeninvasion in die Körperhöhle ursächlich zu Grunde lag. Der üble Geruch des eitrigen Secretes fehlt bei der gonorrhoischen Form. Dafür, dass der Staphylococcus albus hier der Krankheitserreger war, spricht auch der weitere Untersuchungsbefund: In dem Augenblicke, wo wir klinisch die Fälle als geheilt entlassen konnten, fielen auch unsere Culturversuche negativ aus.

Wenn auch blos auf diese beiden Beobachtungen gestützt, glauben wir doch den Satz aufstellen zu können, dass es eine besondere Form der eiterigen Endometritis giebt, durch Staphylococcus pyogenes albus bedingt, die sich klinisch vor allem durch einen äusserst üblen Geruch des eiterigen, hier und da auch blutigen Secretes kundgiebt.

Aus der Privatpraxis kann ich (G.) einen 3. Fall hinzufügen, der aber nicht mehr in unsere Untersuchungsreihe gehört, bei dem auch der Verdacht auf Gonorrhoe um so näher lag, als es sich wie in dem einen der beiden oben erwähnten Fälle um eine jung verheirathete Frau handelte. Weder bei der Frau, noch bei ihrem Manne konnten Gonokokken nachgewiesen werden, letzterer war ganz gesund. Dagegen wurden auch hier als die Krankheitserreger Staphylokokken erkannt und zwar von ziemlich hoher Virulenz, denn innerhalb 8 Tagen war der Process auf den rechten Eileiter übergegangen.

Nicht übelriechendes, aber eiteriges Secret von mehr grünlicher Farbe constatirten wir bei einer jungen Frau, die 1 Jahr verheirathet, im 7. Monat ihrer Ehe eine Frühgeburt mit fieberlosem Verlaufe überstanden, seit 8 Tagen über starken, eiterigen Ausfluss, Brennen beim Uriniren und Stiche im Unterleib zu klagen hatte. Auch hier musste man nach dem klinischen Krankheits-

Digitized by Google

bilde an Gonorrhoe denken. Durch das Züchtungsverfahren konnten wir zahlreiche Colonien von Staphylococcus pyogenes aureus und albus, aber keine Gonokokken nachweisen.

Den Staphylococcus aureus fanden wir noch bei einer anderen 24 jährigen Frau, die seit 4 Monaten verheirathet, seit 1 Jahr an starkem Ausfluss und dysmenorrhoischen Beschwerden litt. Das Uterussecret sah hier makroskopisch nicht mehr eiterig aus, es war mehr dick weisslich. Auf Gelatineplatte zahlreiche Colonien von Staphylococcus aureus, die Gelatine verflüssigend. Nach 4 wöchentlicher Behandlung waren die Staphylokokken geschwunden, das Uterussecret enthielt jetzt zahlreiche, gelbweisse Colonien eines mässig grossen Diplococcus und mehrere graufarbige Colonien von kurzen, mässig dicken Bacillen.

In beiden Fällen mit Staphylococcus pyogenes aureus bestand grosse Neigung zu Blutungen.

In dem 5. Falle endlich, der auch eine junge 23 jährige Frau betraf, 2 normale Geburten, zuletzt vor $^1/_2$ Jahr, wurde seit der Entbindung über Fluor und Brennen beim Uriniren geklagt (Wochenbett war fieberfrei). In der am 29. November 1893 bei der ersten Untersuchung entnommenen Secretprobe zahlreiche Colonien von Staphylococcus albus, aber von sehr kleiner Form; daneben 3 accidentelle Colonien von grauer, glasiger Farbe aus grossen Diplokokken. Am 16. December, nach 18 tägiger Behandlung nur noch 2 Colonien dieser Staphylokokkenart. Am 30. December, einen Tag nach der Menstruation, bleiben die geimpften Nährböden steril. Am 6. Januar, wo alle klinischen Symptome der Endometritis, speciell der Ausfluss verschwunden waren, liessen sich im Strichpräparat überhaupt keine Mikroorganismen mehr nachweisen, auf der Serumagarplatte wuchs nur eine Colonie von grauweissen Diplokokken (accidentell). Sofortige Conception. Normaler Schwangerschaftsverlauf. Auch in diesem Falle beweisen die weiteren Untersuchungsergebnisse, dass wir in dem Staphylococcus albus den Krankheitserreger richtig erkannt hatten. Der mildere Verlauf gegenüber den beiden ersten Fällen von putrider Staphylokokkenendometritis im Verein mit der kleineren Form der hier gefundenen Staphylokokken dürften dafür sprechen, dass wir es hier mit einer anderen Art des Staphylococcus albus zu thun hatten.

In zwei weiteren Fällen von Endometritis corporis mit Staplylokokkenbefund datirte die Erkrankung aus

Digitized by Google

einem fieberhaften Puerperium. In dem einen Falle lag die puerperale Erkrankung fast 2 Jahre zurück, doch gab die Kranke ausdrücklich an, dass sie seitdem an starkem Fluor und Schmerzen leide, während sie vorher stets gesund gewesen sei. Die gleichen Angaben machte die andere Patientin, die vor 6 Monaten einen septischen Abort überstanden hatte.

Es kann wohl keinem Zweifel unterliegen, dass hier die Erreger der fieberhaften, puerperalen Erkrankung sich auf der Uterinschleimhaut über so lange Zeit hin lebensfähig erhalten und die örtlichen entzündlichen Reizzustände bedingt und unterhalten hatten. Es wäre damit, so weit es erlaubt ist, diese Befunde zu verallgemeinern, wenigstens für einen Theil der so häufigen, sich an Puerperien anschliessenden Endometritiden der bakteriitische Ursprung erwiesen, nämlich für die aus einem fieberhaften Puerperium stammenden Endometritiden.

B. Secundärer Staphylokokkenbefund im unmittelbaren Anschluss an acute gonorrhoische Endometritis.

Wir verfügen über vier Fälle[1]) der Art; alle betrafen frische gonorrhoische Endometritiden, mit Localisation des Infectionsherdes auf das Corpus uteri, die Eileiter waren nicht ergriffen. In keinem Falle war eine intrauterine Behandlung eingeleitet worden, vielmehr waren alle vier mit vaginalen Sublimatausspülungen, sonst exspectativ und prophylactisch behandelt worden. Die specifische Natur wurde hier, wie in allen Fällen, bei denen Verdacht auf Gonorrhoe vorlag, ausschliesslich durch das Culturverfahren festgestellt. Als Nährböden für die Gonokokkenkulturen wurden entweder nach den Angaben von Menge eine Mischung von Agar mit Kystomflüssigkeit oder späterhin nach Kral's Vorschrift bereitetes Rinderblutserumagar oder auch Urinagar nach Finger Ghon und Schlagenhaufer benutzt.

Nach vier bis sechs Wochen, nachdem der specifisch gonorrhoische Process abgelaufen, Gonokokken bei wiederholten Prüfungen nicht mehr culturell nachgewiesen werden konnten, das Secret spär-

---

1) Die Fälle sind von Dr. Immerwahr zum Gegenstand einer besonderen Mittheilung für die Herrn Geh.-Rath Prof. G. Lewin zur Feier seines 50jährigen Doctorjubiläum, 5. November 1895, gewidmete Festschrift, (Berlin S. Karger), gemacht und dort ausführlich beschrieben; wir beschränken uns deshalb darauf, lediglich über das Faktum an sich hier zu berichten.

Digitized by Google

lich und hell glasig geworden war, entdeckten wir bei einer erneuten Controluntersuchung im Körpersecret Staphylokokken. In zwei Fällen fand sich auf Serumagar- und Agarplatten ausschliesslich der Staphylococcus pyogenes albus in zahlreichen Colonien, in den beiden anderen noch vermischt mit Staphylococcus aureus.

Aus früheren Untersuchungen, die ich (G.) vor einer Reihe von Jahren in dieser Richtung angestellt hatte, kann ich über einen weiteren Fall der Art berichten: 18jähr. Mädchen war im März gonorrhoisch inficirt. Im August constatirte ich, dass alle Gonokokken aus der Uterushöhle verschwunden waren, Ich fand jetzt im Körpersecret drei verschiedenartige Kokken, nämlich zwei Diplokokkenarten, kleine grauweisse Diplokokken-, graue Diplokokkencolonien mit hellerem Centrum und den Staphylococcus pyogenes albus.

Selbstverständlich sind die Staphylokokken erst secundär in die Gebärmutterhöhle eingeschleppt, vielleicht durch den zwar streng untersagten Coitus, vielleicht auch durch die Ausspülungen; das letztere ist uns das noch wahrscheinlichere. Es wäre dann allerdings dargethan, dass dem längeren Gebrauch von Vaginalausspülungen bei der acuten Gonorrhoe mitunter auch gewisse Gefahren innewohnen können.

Immerhin bleibt auch dann noch der Befund an sich ein bemerkenswerther, insofern er beweist, dass nach Ablauf des acuten gonorrhoischen Stadiums die Widerstandsfähigkeit des Endometrium gegen Bakterien, speciell gegen Eiterkokken, wesentlich herabgesetzt sein muss, so dass sich hier die Eitererreger länger lebensfähig erhalten können, als unter normalen Verhältnissen. Auch nach Ablauf des eigentlichen specifischen Entzündungsprocesses bleibt das Endometrium noch eine Zeit lang stark gereizt und bietet so einen Locus minoris resistentiae für die Invasion anderer Mikroorganismen. Wenn man bedenkt, welche schwere anatomische Veränderungen die acute Endometritis gonorrhoica mit sich bringt[1]): vollständige Abstossung des Oberflächenepithels, hochgradige kleinzellige Infiltration des Zwischendrüsengewebes, so ist nicht weiter zu verwundern, wenn das Krankheitsproduct nicht gleich mit dem Krankheitserreger verschwindet.

---

1) Vergl. Uter, Zur Pathologie der Uterusschleimhaut. Zeitschr. f. Geb. u. Gyn. Bd. 25. S. 222.

Digitized by Google

Einen weiteren Beweis dafür, dass die Gonokokken auf diese Weise den Staphylokokken einen günstigen Boden präpariren können, liefert uns folgende Beobachtung:

Am 15. 11. 93 wurde in der Poliklinik ein 2jähriges Kind aufgenommen, das seit 14 Tagen an eiterigem Ausfluss aus Scheide und Mastdarm litt. Auch die Mutter des Kindes klagt seit mehreren Wochen über eiterigen Fluor und führt ihn selbst auf eine Infection seitens ihres Ehemannes zurück. Mutter und Kind benutzten ein gemeinschaftliches Handtuch. Beim Kinde fanden wir die Vulva und die Vaginalschleimhaut hochroth, leicht blutend, desgleichen die Rectalschleimhaut nahe dem After. Durch Strichpräparat und Cultur wurde bei Mutter und Kind der Gonococcus als Krankheitserreger nachgewiesen.

Am 30. 11. sind unter täglicher Sublimat- und Borwasserbehandlung die Gonokokken geschwunden. Dagegen finden sich jetzt in dem von der Vulva überimpften Secret zahlreiche Colonien von Staphylococcus pyogenes albus und aureus.

Am 13. 1. 94 nur noch mehrere Colonien von Staphylococcus albus, vereinzelte eines grauweissen Diplococcus, zahlreiche von Diplococcus aureus. Klinisch bedeutende Besserung.

Am 1. 2. 94 Staphylokokken geschwunden, auf Gelatineplatte wächst nur eine weisse und eine goldgelbe Colonie von kurzen Bacillen. Der Fall ist klinisch als geheilt zu betrachten.

Auch der Fall beweist, dass die durch den Gonococcus gesetzte specifische Schleimhautentzündung nach dem Verschwinden des Gonococcus durch Staphylokokken weiter unterhalten werden kann.

Es ist daher auf dieser Thatsache fussend bei der Behandlung der acuten gonorrhoischen Endometritis doppelte Vorsicht geboten, den Zutritt von Eitererregern zur Gebärmutterhöhle nach Möglichkeit fernzuhalten. Wir haben hier die bakteriologische Begründung für unsere an anderer Stelle[1]) empfohlene rein exspectative und prophylactische Behandlung der acuten Gebärmuttergonorrhoe. Denn die Möglichkeit, dass auch einmal erst durch eine derartige Invasion von Staphylokokken ein Weiterkriechen des entzündlichen Processes nach den Eileitern und dem Bauchfell hin angefacht

1) Gottschalk, Einige allgemeinere Bemerkungen zur intrauterinen Diagnostik und Therapie. Berliner Klinik. Januar 1895.

Digitized by Google

werden kann, ist gewiss zuzugeben. Damit ist keineswegs in Abrede gestellt, dass die von Wertheim in seinen bekannten Arbeiten begründete rein specifische Natur der ascendirenden Uterusgonorrhoe für die Mehrzahl der Fälle zurecht besteht.

Es ist wichtig, zu betonen, dass wir niemals den Gonococcus und den Staphylococcus pyogenes gleichzeitig im Körpersecret gefunden haben. Man kann also auch, sollte einmal durch eine derartige Secundärinfection eine Tuben- oder Ovarialeiterung zu Stande kommen, nur den Befund von Staphylokokken im Eiter erwarten. Das ist dann keine Mischinfection, sondern eine Secundärinfection, der man an sich jetzt nicht mehr ansehen kann, dass hier eine vorausgegangene gonorrhoische Endometritis ihr den Boden geebnet hat.

II. Nicht pathogene Mikroorganismen.

In den übrig bleibenden 28 Fällen, unter denen die chronisch catarrhalische Form überwiegt, fanden wir im Cervical- und Uterussecret die verschiedenartigsten Diplokokken, Kurzstäbchen, Hefepilze, Sarcine etc., wie man sie stets auch auf der äusseren Haut, besonders am Damme, in den Schamhaaren und in der Vulva findet. Es ist damit auch ohne weiteres die Quelle der hier in der Gebärmutterhöhle nachgewiesenen Mikroorganismen gekennzeichnet. Bemerkt sei noch, dass im Cervicalsecret, wie dies ja auch natürlich ist, die Keime in der Regel reichlicher vorhanden waren, als in der Körperhöhle. Es dürfte vielleicht von Interesse sein, an dieser Stelle etwas näher auf die einzelnen Bakterienarten einzugehen.

Am häufigsten wurden gefunden Diplokokken, seltener Bacillen und andere Mikroorganismen.

Es fanden sich am häufigsten:

1. Ein Diplococcus von mittlerer Grösse, die Colonien sind weiss mit bräunlichem Centrum, von zäh schleimiger Consistenz, verflüssigen Gelatine nicht. Derselbe Diplococcus findet sich fast immer auf der menschlichen Haut.

2. Diplococcus albicans tardissimus (Bumm), verflüssigt Gelatine nicht, wächst auf Agar langsam als oberflächliche, dünne von ausgezackten Conturen begrenzte, grauweisse, feuchte Flecke.

3. Diplococcus albus, Gelatine nicht verflüssigend, bildet kleine milchweisse, runde Colonien.

Digitized by Google

4. Diplococcus aureus, Gelatine nicht verflüssigend, bildet kleine, goldgelbe Colonien.

Weniger häufig wurden gefunden:

5. Diplococcus citreus conglomeratus (Bumm), verflüssigt langsam Gelatine, bildet citronengelbe, später bräunlich werdende zungenartig fortkriechende Colonien.

6. Diplococcus albicans amplus (Bumm), den Gonokokken in Form sehr ähnlich, jedoch bedeutend grösser, verflüssigt Gelatine langsam, bildet oberflächliche, erhabene, grauweisse Colonien.

7. Diplococcus, mittelgross, Colonien von gelblichweisser Farbe, rund körnig, verflüssigen Gelatine nicht.

8. Kurze, mässig dicke Bacillen, Colonien von grauglasiger Farbe.
9. Kurze, sehr dünne feine Bacillen, Colonien von weisser Farbe.
10. Kurze, dicke Bacillen, Colonien milchweiss.
11. Kurze, dicke Bacillen, Colonien goldgelb.

} Gelatine nicht verflüssigend.

12. Gelbe Sarcine = Sarcina candida Reinke.
13. Weisse Sarcine = Sarcina alba.
14. Weisse Hefe.
15. Rosa Hefe.

Genau in der Hälfte der Fälle (14), darunter 9 Fälle von Endometritis fungosa, 5 von Endometritis catarrhalis, wuchsen auf den mit dem Körpersecret beschickten Platten nur vereinzelte Colonien von 2—3 verschiedenen Bakterienarten. In der anderen Hälfte, darunter 12 Fälle von Endometr. chron. catarrhal., 1 Fall von Endometritis fungosa und 1 Fall von Endometritis purulenta waren die Colonien so zahlreiche, dass bei ihnen die Möglichkeit einer etwaigen, bei der Gewinnung des Secretes mit unterlaufenen Verunreinigung belanglos sein dürfte. Bei ihnen waren die gefundenen Keime sicher schon längere Zeit im Cavum uteri; für die erstere Gruppe lässt sich dies nicht mit gleicher Sicherheit behaupten.

Gewöhnlich finden wir im Secret ein Bakteriengemisch von 2—3 oder vereinzelt auch 4 Arten; doch lässt sich aus den Befunden bezüglich der Gruppirung der einzelnen Arten nichts gesetzmässiges herleiten; auch nicht in dem Sinne, dass die eine Bakteriengruppe mehr bei der catarrhalischen, die andere mehr bei der hyperplasirenden Form gefunden werde; Zufälligkeiten und individuelle Schwankungen spielen dabei eine zu grosse Rolle. Nur in

Digitized by Google

2 Fällen constatirten wir ausschliesslich Mikroorganismen derselben Species, nämlich Hefezellen, wir sagen Hefezellen, weil wir verschiedene Arten in beiden Fällen gefunden haben, in dem einen Falle rosa, in dem anderen weisse Hefe.

Da durch Colpe (14) aus Sänger's Klinik jüngst die gelbe Hefezelle als Erreger einer äusserst hartnäckigen Endometritis cervicalis erkannt worden ist und ähnliche Befunde bisher noch ausstehen, so glauben wir etwas näher auf diese 2 Fälle eingehen zu sollen.

Der eine Fall betraf eine 27jährige, seit 2 Jahren steril verheirathete Frau von phthisischem Habitus, die wegen starken Ausflusses, Kreuz- und Unterleibsschmerzen die Poliklinik aufsuchte. Sie litt ausserdem an Husten mit spärlichem Auswurf.

Bei der äusserst gracilen, sehr anaemischen Kranken constatirten wir neben einem leichten Spitzencatarrh einen nicht fixirten, retroflectirten, etwas vergrösserten, druckempfindlichen Uterus. Aus dem Orificium entleerte sich ein äusserst zähes, sich lang fadenförmig ausziehendes Secret von weiss-grünlicher Farbe. Dieses zähe Cervicalsecret reagirte neutral bis sauer. Bei der Entnahme des Körpersecretes trat eine leichte Blutung ein.

Auf Gelatineplatte wuchsen hier aus dem Cervix- und Körpersecret rosa Hefezellen in vereinzelten Colonien.

In dem anderen Falle handelte es sich um ein 23jähriges Hausmädchen, das vor 2 Jahren an Gebärmutterentzündung gelitten haben will, und dieselben Klagen angiebt, wie die erste Kranke. Die Periode soll stark sein und 8 Tage dauern.

Scheide eng, Portio conisch, Orif. ext. eng, Uterus anteflectirt, etwas gross, freibeweglich, ausserordentlich druckempfindlich (bei leisester Berührung schreit die Kranke laut auf). Auch das rechte, etwas vergrösserte Ovarium druckempfindlich. Ein entzündlicher Strang im Douglas'schen Raume.

Aus dem engen äusseren Muttermund quillt käsiges Secret hervor. Portio mässig geröthet.

Cervicalsecret von deutlich saurer Reaction. Auf der Gelatineplatte wachsen aus dem Körpersecret mehrere weisse Hefezellencolonien, aus dem Cervixsecret daneben noch auf der Agarplatte vereinzelte, kleine, grauweisse Diplokokken-Colonien; die Hefezellen fehlen auf der Agarplatte.

Wenn wir diese Befunde dem in dem Falle Colpe-Sänger gegenüberstellen, so hat der erste Fall mit diesem das zähe neu-

Digitized by Google

tal reagirende Secret gemein, das Colpe als „zäh wie Honig“ beschreibt. In dem zweiten Falle war dagegen das Secret weniger zäh und auch sonst von anderer Beschaffenheit. Ob nun aber die Hefezellen hier die Endometritis verschuldet, möchten wir um so mehr dahingestellt sein lassen, als im ersten Falle eine Retroflexio bestand und im zweiten Falle Zeichen eines alten, localen entzündlichen Processes am Beckenbauchfell noch vorhanden waren. Uns erscheint es wahrscheinlicher, dass in beiden Fällen der entzündliche Process nicht primär durch die Hefezellen bedingt, aber vielleicht später durch sie unterhalten wurde. Das Verschwinden der normalen Alkalescenz des Gebärmuttersecretes ist sicher auf Gährungsvorgänge zurückzuführen.

Die hier gefundenen, verschiedenartigen Keime sind von uns an ausgeschabten Massen stellenweise tief in den Uterindrüsen, aber niemals im Innern des Schleimhautgewebes selbst gesehen worden. Die Fähigkeit der pathogenen Bakterien, spontan in die Gewebe einzudringen, geht diesen Mikroorganismen unter den hier obwaltenden Bedingungen sicher ab. Die Behauptung von Laplace (15), dass diese Mikroorganismen allgemein sich auch innerhalb der sich in grosser Menge abstossenden Zellen und bei der chronischen Endometritis innerhalb der Epithelzellen und des fibrösen Zwischengewebes finden, konnten wir an unserem Material nicht als zutreffend erkennen. Doch haften sie dem Oberflächen- und Drüsenepithel stellenweise so innig an, dass sie sich mit Erfolg durch Uebertragung ausgeschabter Schleimhautstückchen auf die verschiedensten Nährböden überimpfen lassen.

Wichtig und — wie wir bekennen müssen — schwierig zu beantworten ist nun die Frage, ob wir im einzelnen Falle solche an sich nicht pathogene Keime als Erreger der Endometritis ansehen dürfen. Am sichersten würde sich diese Frage experimentell durch Ueberimpfung von Reinculturen der einzelnen, durch uns isolirten Arten auf das gesunde Endometrium haben entscheiden lassen. Dazu konnten wir uns ebensowenig wie Bumm entschliessen, obgleich wir so gut wie sicher waren, es mit nicht pathogenen Mikroorganismen in dieser ganzen Gruppe zu thun zu haben. Wir konnten aber um so eher davon Abstand nehmen, als der eine von uns (G.) schon vor Jahren, als er sich mit den gleichen Untersuchungen beschäftigte, den verschiedenen hier gefundenen Diplokokkenarten gleichartige Culturen auf die gesunde männliche Urethralschleimhaut überimpft hatte, stets mit negativem

Digitized by Google

Erfolge. Damit steht auch die klinische Erfahrung in vollstem Einklang. Viele der von uns untersuchten Frauen sind verheirathet und übten gewiss auch, während sie in Behandlung waren, den Coitus aus. Nie aber ist, obgleich wir unser Augenmerk beständig darauf gerichtet hielten, uns zu Ohren gekommen, dass einmal irgend einer der Ehemänner eine Entzündung der Harnröhrenschleimhaut bekommen habe, und das müsste doch einmal vorgekommen sein, könnte eine der isolirten Bakterienarten in sich die Fähigkeit besitzen, entzündungserregend zu wirken.

Und doch, sollte die dauernde Anwesenheit solcher Bakterien für das Endometrium belanglos sein? In einzelnen Fällen vielleicht, in manchen gewiss nicht. Wo massenhafte Keime an der Schleimhaut anhaften und auf ihr vegetiren, da wird schon rein mechanisch, durch die Masse, ein Reiz ausgelöst. Nun handelt es sich aber um das massenhafte Auftreten von Lebewesen, die Stoffwechselprodukte zu Tage fördern, die nun ihrerseits wieder reizend wirken können. Auf chemotactischem und chemisch-toxischem Wege können so durch an sich indifferente Bakterien doch ziemlich heftige Reize ausgelöst werden. Eine sonst normal ernährte, gesunde und widerstandsfähige Schleimhaut würde dennoch vielleicht gar nicht, oder nur ausnahmsweise unter derartigen Reizen Schaden nehmen, anders aber, wenn durch Circulationsstörungen lokaler Art die Ernährung und damit auch die Widerstandsfähigkeit des Schleimhautgewebes herabgesetzt bezw. beeinträchtigt ist. Da bedarf es keiner specifischen Reize, um vollends die Entzündung anzufachen. Wir setzen also hier einen durch Circulationsstörungen prädisponirten Boden voraus.

Langdauernde Circulationsstörungen genügen sehr oft allein zur Erzeugung einer fungösen Endometritis. Dafür spricht schon die häufige Complication der fungösen Endometritis mit Lageanomalien des Uterus (Retroflexio-versio!). Den sicheren Beweis hierfür erblicke ich (G.) ferner in der häufigen Complication der Endometritis fungosa mit hochgradigem Hämorrhoidalleiden. Noch in letzter Zeit habe ich zwei Fälle derart behandelt, die beide ältere Virgines betrafen, welche seit Jahren an chronischer Obstipation litten; hier hatten sich beide Leiden (Endometritis fungosa und Hämorrhoidalknoten) auf der gleichen Basis entwickelt. Das Cavum uteri erwies sich in beiden Fällen dauernd keimfrei. (Diese beiden Fälle sind nicht

Digitized by Google

mehr in obigen 60 inbegriffen.) Derartige Circulationsstörungen können auch von den Ovarien ausgehen und es kann die fungöse Endometritis also auch oophorogenen Ursprunges sein (Brennecke, Swiecicki). Hiervon kann man sich in manchen Fällen auch klinisch überzeugen, wenn man unmittelbar vor Beginn der Menses wiederholt die Ovarien genau abtastet. In wenigen Tagen Zwischenraum können in solchen Fällen die Eierstöcke oft bis auf die doppelte Grösse acut anschwellen.

In 2 Fällen unserer Beobachtung wird von den Kranken die chronische hyperplasirende Endometritis auf ein protrahirtes kaltes Fussbad, also auf die dadurch bedingten Circulationsstörungen ursächlich zurückgeführt. Beide Kranken gaben an, über einem kalten Fussbad eingeschlafen und erst nach 2—3 Stunden erwacht zu sein. Im Körpersecret wurden hier verschiedene Diplokokken (albus, citreus), aber nicht zahlreich, gefunden.

Jedenfalls geht auch aus unseren bakteriologischen Befunden klar hervor, dass die gefundenen Mikroorganismen im allgemeinen bei der chronisch-catarrhalischen Form weit zahlreicher vorhanden waren, als bei der fungösen Form und dass also, wenn ihnen überhaupt eine ätiologische Bedeutung zukommen sollte, dies weit eher bei der chronisch-catarrhalischen Endometritis der Fall sein dürfte.

Die Rolle primärer Entzündungserreger können derartige Mikroorganismen also nur facultativ gewinnen; vielleicht auch hier noch die eine Art, mehr als die andere. Weit mehr als an der Entstehung einer Entzündung scheinen sie an deren Unterhaltung betheiligt sein zu können. Dies ist von vorn herein sehr einleuchtend, weil eine bereits entzündete Schleimhaut weit empfindlicher gegen äussere Reize und weit weniger widerstandsfähig ist, als eine normale Schleimhaut.

Einen sicheren Beweis dafür, dass derartige „Hautpilze“ selbst Jahre hindurch eine bereits bestehende Schleimhautentzündung unterhalten können, gewannen wir beispielsweise durch folgende Beobachtung:

Am 11. 1. 94 brachte eine Mutter ihr 7jähriges Töchterchen in die Poliklinik mit der Angabe, dass wahrscheinlich sie selbst vor 3 Jahren, als sie an Gonorrhoe erkrankt war, ihr Kind inficirt habe. Denn seitdem bemerkte sie bei dem Kinde Ausfluss und Röthung der äusseren Geschlechtstheile.

Digitized by Google

Wir fanden das typische Bild einer Vulvitis und Vaginitis und fahndeten naturgemäss auf Gonokokken; aber vergeblich, weder im Strichpräparat noch durch Culturen gelang uns deren Nachweis. Statt dessen fanden wir auf unseren verschiedenen Culturplatten ausschliesslich massenhafte grauweisse Colonien von Diplokokken. Die Annahme, dass diese durch ihr massenhaftes Auftreten die Entzündung nach Ablauf des gonorrhoischen Processes weiter unterhalten haben, darf um so weniger als hypothetische gelten, als wir unter Borwasserbehandlung mit der allmählichen Abnahme dieser grauweissen Diplokokkencolonien bald Heilung eintreten sahen.

Einen weiteren Beweis giebt folgender Fall: 29jähr. Schneiderin, ist bis vor 3 Jahren gesund gewesen, gonorrhoisch inficirt, von uns in der Poliklinik mit Erfolg behandelt worden. Jetzt seit einiger Zeit wieder zunehmend starker Ausfluss, wegen dessen sie wieder die Poliklinik aufsucht.

Uterus vergrössert, Wandung verdickt, druckempfindlich. Starker zäh-glasiger Ausfluss von leicht-grünlicher Farbe aus dem Cervicalcanal. Keine Gonokokken (Cultur!) im Uterus- und Cervixsecret, dagegen weisse Diplokokken-Colonien mit bräunlichem Centrum. Auch hier erfolgte unter intrauteriner Behandlung (50 proc. Chlorzink) rapide Abnahme der Diplokokken. Nach 6 Aetzungen innerhalb 6 Wochen Heilung.

Sicherlich haben wir aus unseren Untersuchungen die Ueberzeugung gewonnen, dass eine Endometritis durch Invasion derartiger, an sich indifferenter „Hautpilze“ verschlimmert werden kann. Dies gilt auch, wie wir an unserem Material erfahren haben, für die, meist gewiss nicht bakteriitisch bedingte, fungöse Endometritis. Diese Thatsache muss man bei jeder intrauterinen Behandlung vor Augen haben. Wie leicht gerade hierbei diese Keime in das Cavum uteri verschleppt werden können, dafür nur noch ein Beispiel:

Am 17. Januar 1894 kam eine Patientin in unsere Behandlung mit hyperplasirender Endometritis. Die Gebärmutterhöhle war keimfrei. 50 proc. Chlorzinkätzung mit Playfair unter allen Cautelen. Schon am 25. Januar, also 8 Tage nach der Aetzung, wachsen aus dem verimpften Körpersecret auf der Agarplatte zahlreiche Colonien von Diplococcus albus.

Die praktische Nutzanwendung aus derartigen Untersuchungs-

Digitized by Google

ergebnissen hat der eine von uns (G.) schon an anderer Stelle gezogen (Berliner Klinik, Januarheft 1895, S. 5):

„Der gleichen Erkenntniss liegt eine weitere Vorsichtsmaassregel zu Grunde, die darin besteht, von dringenden Ausnahmefällen abgesehen, bei der ersten Consultation weder zu sondiren noch intrauterin zu behandeln. Erscheinen auf Grund des combinirten Untersuchungsbefundes diagnostische oder therapeutische intrauterine Eingriffe angezeigt, so muss die Kranke ein warmes Sitzbad nehmen und die äusseren Geschlechtstheile gründlichst abseifen. Wenn so für die mechanische Reinigung des Dammes und der äusseren Geschlechtstheile Sorge getragen ist, wird bei der zweiten Consultation mit der intrauterinen Behandlung begonnen. Diese Waschungen, sowie die reinigenden Sitzbäder werden für die ganze Dauer der Behandlung fortgesetzt; nur während der Menstruation wird mit den Sitzbädern ausgesetzt. Die mechanische Reinigung der Schamhaare erscheint mir besonders wichtig; lässt es sich bei dem Einführen des Speculum doch kaum verhüten, dass einzelne Haare in die Scheide mit eingestülpt werden."

In der That dienen, wie wir uns durch Culturversuche überzeugt haben, gerade die Schamhaare als Hauptbrutstätte für diese ganze uns interessirende Flora. Daraus folgt, „dass durch Gewöhnung an grössere Reinhaltung der äusseren Genitalien, durch äussere Waschungen besonders zur Zeit der Menses sowie durch reinigende Sitzbäder hier prophylactisch viel geleistet werden kann." (Gottschalk, a. a. O. S. 4.)

Praktisch wichtig ist noch, dass die Jodtinctur, allemal mit der Playfair'schen Sonde applicirt, sich gegen diese Hautpilze als ausgezeichnet antiparasitär erwiesen hat, besser, als die anderen Aetzmittel; wir sehen der Kürze halber davon ab, diese Thatsache einzeln zu belegen.

Die Conception wird durch die Anwesenheit dieser Hautpilze kaum erschwert, wir sahen wiederholt in unmittelbarem Anschluss an unsere Behandlung Schwangerschaften auftreten, die im Ganzen normal verliefen, obschon das Corpussecret noch bakterienhaltig war. In einem Falle beobachteten wir im Cervicalcanal in Folge der Schwangerschaftshyperämie eine ganz rapide Vermehrung eines grauweissen Diplococcus, so dass man glaubte, im Strichpräparat eine Reincultur vor sich zu haben. Das Cervicalsecret wurde hier äusserst reichlich, dickflüssig, rahmig, von saurer Reaction. Die

Digitized by Google

Umgebung des Muttermundes, besonders die vordere Lippe, sahen wie angeätzt aus. Später wurde das Secret dünnflüssiger, milchig schaumig. Die hier gefundenen Diplokokken waren etwas länglich, fast schon als Kurzstäbchen zu bezeichnen. Der Uterus war sehr druckempfindlich, auch subjectiv wurde über Schmerzen in der rechten Seite, dort wo der Uterus lag, geklagt. Die Diplokokken waren so massenhaft, dass sie schon durch ihre Zahl die Endometritis weiter unterhalten mussten. Mitte des 5. Monats, nachdem mehrtägige Schmerzen vorausgegangen waren, spontaner Abort, leider nicht von uns beobachtet. Erst 5 Wochen später stellt sich die Kranke wieder vor, mit einem rechtsseitigen parametritischen Exsudat. Ausfluss fast ganz geschwunden, jedoch lässt sich auch jetzt noch in dem Cervicalsecret der gleiche Diplococcus nachweisen, wenn auch bei weitem spärlicher.

Wir suchten ferner an der Hand unseres Untersuchungsmaterials die Frage zu beantworten, ob unter dem Einflusse der Menstruation eine Zu- oder Abnahme des Bakteriengehaltes der Gebärmutterhöhle eintrete. Wir haben gefunden, dass fast durchweg während der Menses die Zahl der Keime abnimmt, oft so bedeutend, dass wir vereinzelt sogar unmittelbar nach der Periode die Gebärmutterhöhle vorübergehend keimfrei fanden. Diese Thatsache konnte sich nur so erklären, dass mit dem menstruellen Blute massenhaft Keime aus dem Uterus in die Scheide weggeschwemmt werden. Dass dem so ist, davon haben wir uns durch zahlreiche Culturversuche mit dem aus der Cervix direct entnommenen menstruellen Blute überzeugt. Das Blut führte allemal weit mehr Keime mit sich als prämenstruell das Cervicalsecret im einzelnen Falle.

Freilich wollen Andere gerade umgekehrt in Folge der Menstruation eine Zunahme des Bakteriengehaltes der Körperhöhle beobachtet haben. Wie ist dieser Widerspruch zu erklären? Allen unseren Kranken ist gerathen worden, während der Menstruation täglich wiederholte, leicht desinficirende Scheidenausspülungen zu machen und auch fleissig äussere Waschungen der Genitalien vorzunehmen, desgleichen für täglichen Wäschewechsel zu sorgen. Wir stiessen anfangs auf grosse Schwierigkeiten in dieser Hinsicht, weil der alte Aberglaube von den schädlichen Folgen des Wäsche-

Digitized by Google

wechsels bei der Periode noch zu sehr nachspukt. Aber wir haben es bei unseren Kranken schliesslich doch durchgesetzt. In dieser Thatsache liegt der Schlüssel für unsere günstigen Ergebnisse. Lässt man das menstruelle Blut in der Scheide stagniren, an den Scheidenwänden ankleben, so findet auf diesem Nährboden eine rapide Vermehrung der Keime statt und es erfolgt von hier aus eine erneute Reinvasion in den zugänglichen Halscanal und in die Körperhöhle. Die praktische Nutzanwendung ergiebt sich von selbst.

Unsere Untersuchungen erstreckten sich des Weiteren noch auf 2 Fälle von Endometritis exfoliativa und 2 Fälle von Endometritis hämorrhagica in Folge von Influenza auf der Höhe der Erkrankung. Diese Fälle sind nicht unter den 60 mit inbegriffen.

Die Versuche mit Uebertragung der abgegangenen Membranen in den Fällen von Endometritis exfoliativa fielen durchaus negativ aus, obschon sie so und so oft wiederholt wurden. Desgleichen erwies sich in beiden Fällen das äusserst spärliche Körpersecret keimfrei. Wir stehen also nicht an, aus diesen negativen Ergebnissen, wenn sie auch blos auf 2 Fällen beruhen, den Schluss zu ziehen, dass die Endometritis exfoliativa nicht durch Bakterien bedingt und unterhalten wird.

Weit eher konnte man das von vornherein in den beiden anderen Fällen erwarten, da ja der Erreger der Influenza in einem Bacillus erkannt ist. Seitdem ich[1]) (G.) zuerst den klinischen Nachweis geführt hatte, dass die im Beginne der Influenza oft auftretenden Gebärmutterblutungen mit einer acuten Anschwellung des Uterus unter den Zeichen einer acuten Gebärmutterentzündung einhergehen und diese Thatsache durch Mittheilungen aus allen Ländern bestätigt war, konnte man ja glauben, es hier mit einer „specifischen" Endometritis zu thun zu haben. v. Winckel (a. a. O.) scheint auch dieser Auffassung zuzuneigen. In zwei geeigneten Fällen wurden nun auf der Höhe der Erkrankung die stark blutende Schleimhaut abgeschabt und auf geeignete Nährböden übertragen, desgleichen Schnittpräparate angefertigt und

1) Gottschalk, Ueber den Einfluss der Influenza auf Erkrankung der weiblichen Genitalien. Centralbl. f. Gynäk. No. 3. 1890. Derselbe. Eine weitere Mittheilung u. s. w. Ebendas. No. 3. 1892.

Digitized by Google

geeignet gefärbt, aber ebensowenig im Gewebe Influenzabazillen gefunden, wie in dem blutigen Körpersecret. Die histologische Untersuchung der Schnittpräparate lässt es zweifelhaft erscheinen, ob man in anatomischem Sinne überhaupt streng genommen von einer „Entzündung" sprechen darf. Rundzellen fehlen im Gewebe so gut wie gänzlich, dagegen zeigt die histologisch wenig veränderte, sonst aber sehr hyperämische Schleimhaut zahlreiche freie Blutheerde, die offenbar auf eine abnorme Brüchigkeit der Gefässwandung zurückzuführen sind. Die sichtbaren Structurveränderungen erklären sich rein mechanisch auf Grund der zahlreichen Hämorrhagien. Das interglanduläre Gewebe stark aufgelockert durch zwischengelagerte Blutherde; die Drüsen stellenweise von ihrer Unterlage durch Bluterguss abgehoben. Es ist das ein ähnliches anatomisches Bild, wie wir es bereits von andersartigen Vergiftungen, wie z. B. von der Phosphorvergiftung kannten. Die Hämorrhagien sind zu ausgedehnte, als dass sie einfach durch venöse Stauung erklärt werden könnten, wie dies beispielsweise Massin (16) für die bei acuten infectiösen Allgemeinerkrankungen beobachteten hämorrhagischen Endometritiden allgemein annimmt.

Da bei der Influenza auch Blutungen aus anderen Schleimhäuten beobachtet werden und wir derartige Blutungen bei Allgemeinvergiftungen häufiger sehen, so werden wir nicht fehl gehen, wenn wir diese von uns bei der Influenza constatirte Brüchigkeit der Gefässwandungen im Bereiche der Uterusschleimhaut auf die Allgemeinintoxication zurückführen, die ihrerseits ja ein Stoffwechselproduct des Influenzabacillus ist. Wenn wir auch nicht die Schwierigkeiten verkennen, die dem exacten Nachweis des Influenzabacillus im Gewebe an sich entgegenstehen, so darf man andererseits aber doch nicht übersehen, dass nur dann, wenn der Influenzabacillus gemäss den Angaben Canon's auch im Blute kreiste, sein specifischer Einfluss als Entzündungserreger am Endometrium zur Geltung kommen könnte. Pfeiffer und andere Autoren halten diesen Nachweis für nicht erbracht. Pfuhl (14) will allerdings jüngst bei Encephalitis in den Meningenabscessen Influenzabacillen nachgewiesen haben.

Massin (16) ist zwar in seiner Arbeit der Frage betr. die Mikroorganismen der Gebärmutterschleimhaut bei Allgemeininfectionen nicht näher getreten; es erscheint ihm aber keineswegs unwahrscheinlich, dass ein gewisser Antheil an der Hervorbringung

Digitized by Google

der haemorrhagischen Endometritis den für jede Infectionsform specifischen Mikroorganismen zufalle. Für die Endometritis haemorrhagica bei Influenza glauben wir nicht den Krankheitserreger selbst, sondern dessen giftige Stoffwechselproducte als Ursache ansprechen zu sollen. Bezüglich der anderen, eigentlichen Infectionskrankheiten darf man nicht übersehen, einmal, dass hier ähnliche Bedingungen obwalten und andererseits, dass hier auch in der specifischen Erkrankung der Ovarien[1]) eine Quelle für die Gebärmutterblutungen und die consecutiven entzündlichen Veränderungen an der Gebärmutterschleimhaut gefunden werden kann. Doch mögen wahrscheinlich auch unter den einzelnen Infectionskrankheiten Verschiedenheiten in dieser Hinsicht obwalten, je nach der Art, wie bei der einzelnen Krankheit das infectiöse Agens wirksam ist, ob mehr rein infectiös oder mehr toxisch.

So ist beispielsweise von vorn herein anzunehmen, dass der Typhusbacillus weit eher geeignet sein dürfte, eine „specifische" Endometritis hervorzurufen, als der Koch'sche Kommabacillus. In der That fand Dr. A. Rusi (18) bei Untersuchung von 16 Choleraleichen trotz hochgradigster haemorrhagischer Endometritis niemals den Koch'schen Bacillus in der Schleimhaut oder im Uterussecret, wohl aber verschiedene Kokkenformen und Stäbchen.

Auch Schütz (19) fand an einem Material von 2500 weiblichen Cholerakranken der Hamburger Staatskrankenhäuser, dass bei einer sehr grossen Zahl von Fällen ($^1/_3$) beim Beginn der Erkrankung eine Blutung erfolgt, welche von der Uterusschleimhaut herrührt. Die Blutungen treten im ersten Stadium, dem Krampfstadium auf und scheinen nach Schütz direct durch die Toxine verursacht zu sein.

Bei der Cholera trägt also die Endometritis haemorrhagica denselben ätiologischen Charakter wie bei der Influenza.

Jedenfalls berechtigen die bisherigen spärlichen Untersuchungen nicht, allgemein von „specifischen" Endometritiden bei acuten Infectionskrankheiten zu sprechen.

Auch bei der syphilitischen Infection ist eine specifische Endometritis bisher nicht nachgewiesen. Festgestellt ist die „speci-

---

1) Vergl. Gottschalk, Beitrag zur Lehre von der Atrophia uteri. Volkmann's Sammlg. klin. Vortr. N. F. No. 49.

Digitized by Google

fische" Natur von der gonorrhoischen, septischen und tuberculösen Endometritis. Die neueste Mittheilung von Bumm (20) macht es wahrscheinlich, dass sich diesen Formen bald eine echte specifische Endometritis diphtherica, bedingt durch den Löffler'schen Bacillus, zugesellen dürfte.

Literatur.

1) Winter, Die Mikroorganismen im Genitalcanal der gesunden Frau. Zeitschrift f. Geb. 14. Bd. 2. H.
1) Döderlein, Verhandl. d. X. internat. med. Congr. zu Berlin 1890, in d. Discussion über Antisepsis in der Geburtshülfe.
3) Steffeck, Ueber Desinfection des weiblichen Genitalcanales. Zeitschr. f. Geb. 15. Bd. 2. H. 1888.
4) Wertheim, Die ascendirende Gonorrhoe beim Weibe. Dieses Arch. 1892. Bd. 42. H. 1.
Derselbe, Ueber die gonorrhoische Endometritis. Referat, vorgel. dem VI. Congr. d. deutschen Gesellsch. f. Gyn. in Wien 1895.
5) Krönig, Ueber das bakterienfeindliche Verhalten des Scheidensecretes Schwangerer. D. med. Wochenschr. 1894. No. 43.
6) Menge, Ueber ein bakterienfeindliches Verhalten der Scheidensecrete Nichtschwangerer. D. med. Wochenschr. 1894. No. 46.
7) W. Stroganoff, Bakteriologische Untersuchungen des weiblichen Genitalschlauches. Geburtsh.-gynäk. Ges. zu St. Petersberg, 25. Febr. 1893. Ref. Centralbl. f. Gyn. 1893. No. 40.
Derselbe, Zur Bakteriologie des weiblichen Genitalcanales. Centralbl. f. Gyn. 1895. No. 38.
8) Vahl, Das bakteriologische Verhalten des Scheidensecrets Neugeborener. Zeitschr. f. Geb. u. Gyn. XXXII. Bd.
9) Doléris, Nouvelles Archives d'obstétrique. 2. 1887. Die Endometritis und ihre Behandlung.
10) v. Winckel, Die Aetiologie der Endometritis. Referat, vorgel. dem VI. Congress d. deutschen Ges. f. Geb. u. Gyn. in Wien 1895.
11) Döderlein, Die durch Mikroorganismen erzeugte Endometritis. Referat, vorgel. dem VI. Congress d. deutschen Gesellsch. f. Geb. u. Gynäk. in Wien 1895.
12) Bumm, Zur Aetiologie der Endometritis. Referat, vorgel. d. VI. Congr. d. deutschen Ges. f. Geb. u. Gyn. in Wien 1895.
13) Bäcker (Budapest), Ueber die entzündlichen Erkrankungen der Gebärmutter und deren Anhänge. Gyógyászat. 41. 1892.
14) Colpe, Hefezellen als Krankheitserreger im weiblichen Genitalcanal. 47. Bd. dieses Archivs.

Digitized by Google

15) Laplace, Mikroorganismen im kranken Endometrium. The med. Record. 1892. p. 699.
16) Massin, Zur Frage der Endometritis bei acuten infectiösen Allgemeinerkrankungen. Dieses Archiv. Bd. XL.
17) Pfuhl, Encephalitis bei Influenza. D. med. Wochenschr. 1895.
18) Rusi, Ein Beitrag zur pathologischen Anatomie der weibl. Geschlechtsorgane bei Cholera. Russ. Zeitschr. f. Geb. u. Gyn. Bd. VII. Referat, Centralbl. f. Gyn. 1894. S. 615.
19) Schütz, Ueber den Einfluss der Cholera auf Menstruation, Schwangerschaft, Geburt und Wochenbett. Jahresb. d. Hamburger Staatskrankenanstalten. Bd. III Centralbl. f. Gyn. 1894. S. 1138.
20) Bumm, Ueber Diphtherie und Kindbettfieber. Zeitschr. f. Geb. u. Gyn. XXXIII. Bd. 1. H.

Digitized by Google

Fig. 1.

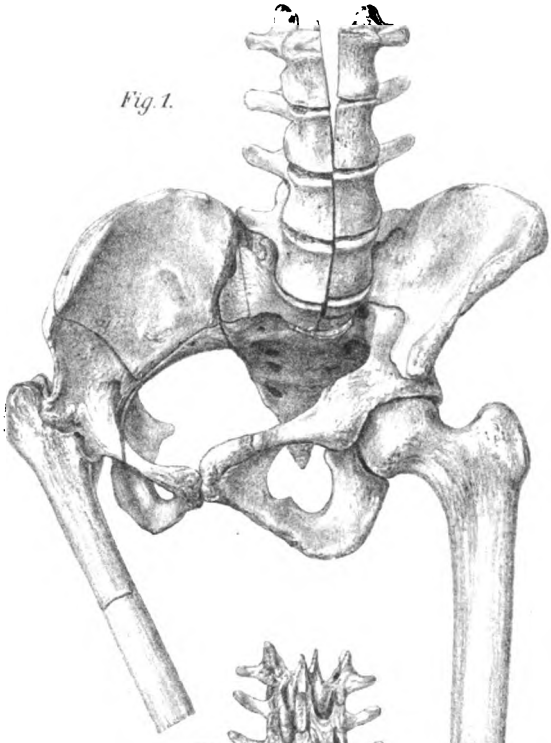

Fig. 2.

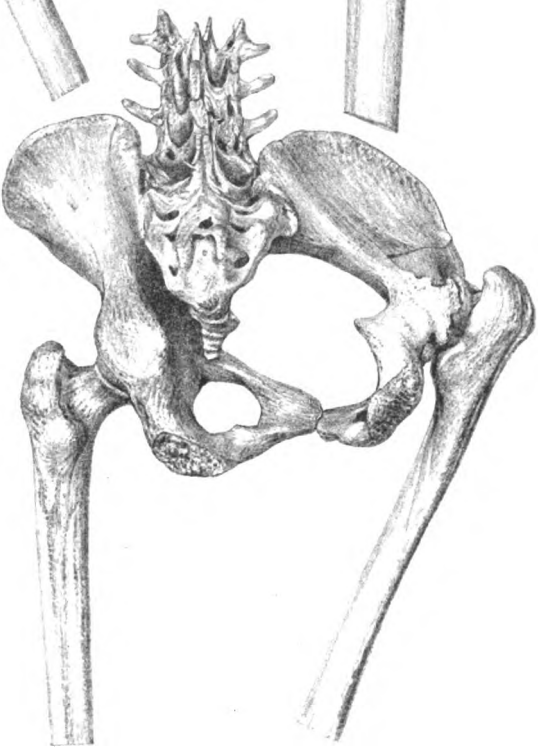

Digitized by Google

Digitized by Google

Fig. 3.

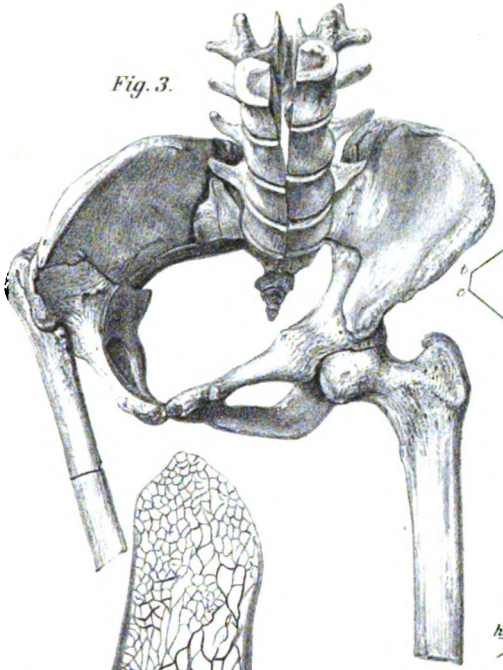

Fig. 6.

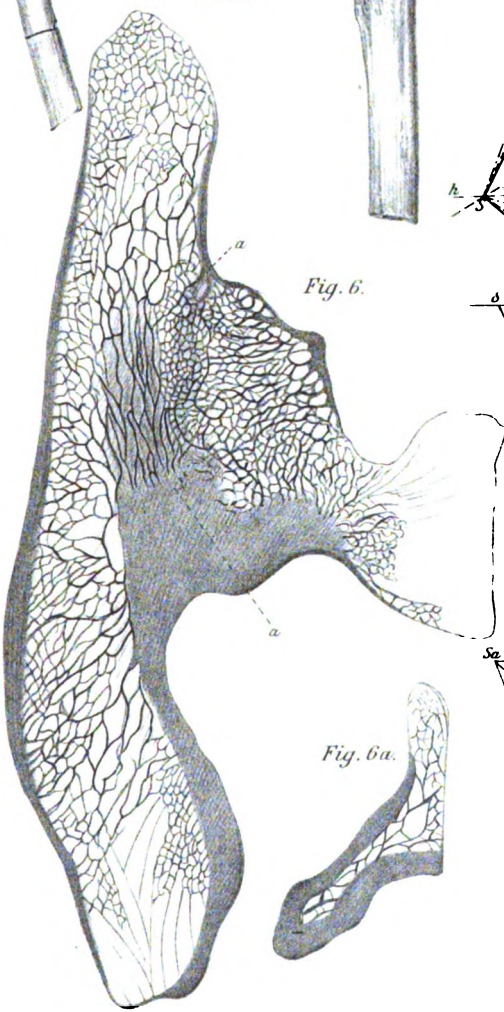

Fig. 6a.

Fig. 7.

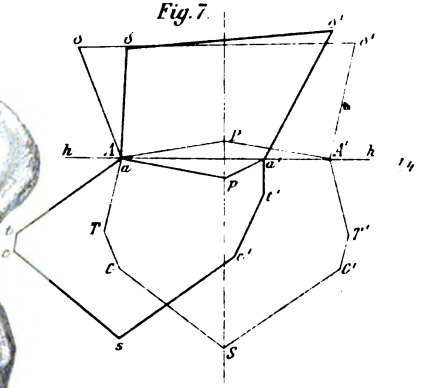

Fig. 8.

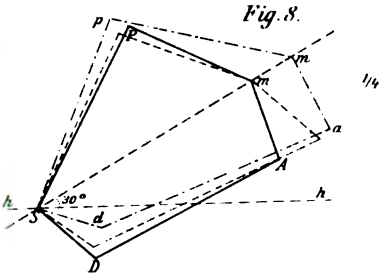

Fig. 9.

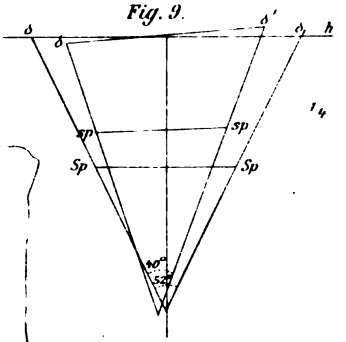

Fig. 10.

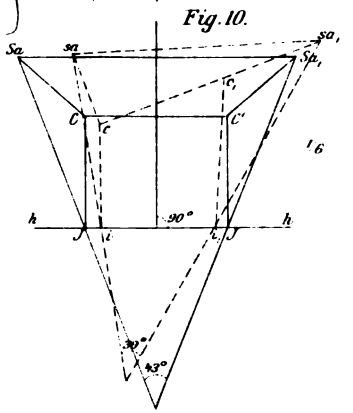

W. A. Meyn, Lith. Inst. Berlin S.

Digitized by Google

Digitized by Google

Fig. 5.

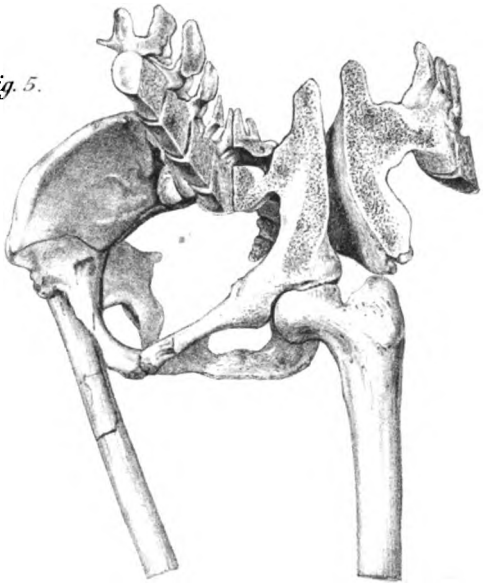

Fig. 4.

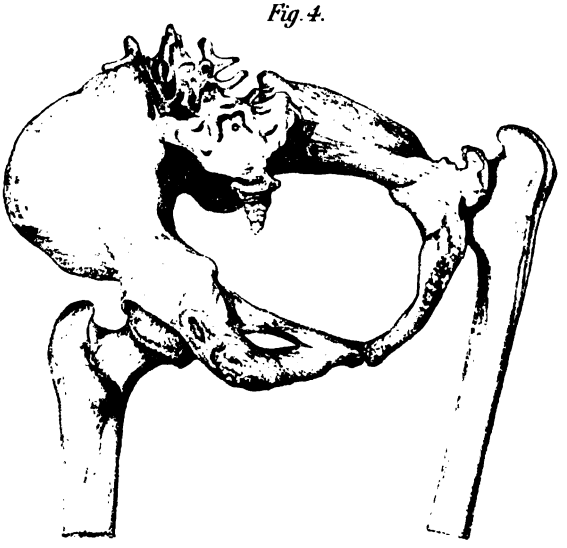

M.A. Meyn, Lith. Inst. Berlin S.

Digitized by Google

Digitized by Google

Aus der Klinik des Hofrathes Prof. Dr. Gustav Braun.

Ein Beitrag zur Lehre des coxalgischen Beckens und der Synostose des Ileosacralgelenkes.

Von

Dr. **Hubert Peters,**

ehemal. Assistenten der Klinik.

(Mit 10 Abbildungen auf Tafel IX—XI.)

Unter den obiger Klinik entstammenden Becken beansprucht nachstehendes hervorragendes Interesse, indem es die seltene, meines Wissens noch nicht beobachtete Combination symmetrischer Assimilation des letzten Lendenwirbels mit einseitiger Coxalgie und Synostose der entgegengesetzten Symphysis sacroiliaca darbietet.

Es ist hochgradig schräg verschoben und gehört unter den coxalgischen Becken in jene seltene Gruppe von Fällen, bei denen in Folge von Erkrankung des einen Hüftgelenkes im jugendlichen Alter durch ungleiche Rumpflastübertragung Entwickelungshemmung bez. Pressung der Flügelantheile des Kreuzbeinwirbels der entgegengesetzten Seite, dadurch Verengerung der gesunden Beckenhälfte und mehr oder minder hochgradige schräge Verschiebung bei gleichzeitig einhergehender knöcherner Verschmelzung der Hüft-Kreuzbeinverbindung zu beobachten ist.

Indem ich mir vorbehalte, auf die Einzelheiten der Synostosenfrage, über welche bekanntlich seit der ersten Publication Nägele's durch Jahrzehnte hindurch erbitterte Meinungsdifferenzen geherrscht haben, später noch zurückzukommen, will ich mich hier darauf beschränken, den gegenwärtigen Stand der Angelegenheit kurz zu skizziren.

Digitized by Google

Die schräg verschobenen Becken fassen die meisten Autoren, sie nach ihrer Entstehungsweise ordnend, in drei Gruppen zusammen.

Die erste derselben enthält die durch mangelhafte Anlage der Knochenkerne der Flügel der ersten Kreuzbeinwirbel schon in statu nascendi schräg veranlagten (Nägele'schen) Becken, bei denen durch mangelnden Wachsthumdruck der einen Kreuzbeinhälfte schon intrauterin eine Obliquität resultiren kann, wie jene von Hohl (No. 1, 15 und 16) beschriebenen Fälle beweisen. Zu diesem primären aetiologischen Moment gesellt sich als die Beckenform in maassgebender Weise beeinflussendes und durch adhaesive Entzündung im wahren Gelenk der Symphysis sacroiliaca die nachträgliche Synostosis dieses Gelenkes bedingendes Moment, die ungleiche Belastung der beiden Beckenhälften hinzu.

Die zweite Gruppe umfasst sowohl jene Fälle, bei denen durch den Nachweis von mehr oder minder ausgebreiteten Entzündungsrückständen (Osteophyten etc.) eine durch verschiedene Ursachen bedingt gewesene, möglicherweise mit Eiterung, verschieden grossen Zerstörungen in der Umgebung des Gelenkes einhergegangene und in Ankylose desselben ausgeheilte Entzündung als primäre Ursache angesehen werden muss, als auch jene durch primäre adhaesive Entzündung des Ileosacralgelenkes in früher Jugend zu Stande gekommenen Synostosenbecken mit ungleicher Breite der beiden Kreuzbeinhälften (wenn sehr frühzeitig zu Stande gekommen, vielleicht scheinbarem vollkommenen Mangel der einen Seite), bei denen gar keine Residuen einer Entzündung nachweisbar sind.

Zu diesem primären aetiologischen Moment kann sich auch hier je nach dem Alter, in welchem die Entzündung überstanden wurde, also insbesondere bei jenen Fällen, die in das Stadium des noch nicht abgeschlossenen Knochenwachsthums fallen, und je nachdem vor oder nach Abschluss oder Ausheilung des Processes die Rumpflast einwirkte, eine ungleiche Vertheilung dieser, als auf die Formgestaltung des Beckens maassgebendes secundäres Moment hinzugesellen.

In die dritte grosse Gruppe gehören alle jene Fälle, wo bei normal gebildetem Becken zu irgend einer Zeit durch zufällige Störungen im übrigen Skelett einseitige Rumpflastübertragung stattfindet. Der Zeitpunkt des Beginnes dieser ungleichen Belastung beider Beckenhälften ist natürlich ein sehr verschiedener, da sowohl angeborene Defectbildungen an einer unteren Extremität, als auch

Digitized by Google

in jedem Alter verschiedene Erkrankungen des Skeletts, aber auch der Muskulatur etc. die zufällige Veranlassung dieser ungleichen Belastung abgeben können.

Hierher gehören auch, ich möchte sagen als die Typen dieser Gruppe, die coxalgischen Becken. Die bei einzelnen dieser beobachtete Synostose der mehr- oder einzig belasteten Ileosacraljunctur ist die Folge der eben durch diesen Druck erzeugten adhaesiven Entzündung in diesem Gelenke und die dabei zu beobachtende Schmalheit des Kreuzbeinflügels dieser Seite eine Folge des durch den Druck behinderten weiteren Knochenwachsthums, resp. Stehenbleibens auf der Entwickelungsstufe zur Zeit des Beginnes der ungleichen Belastung, zu welchem Moment sich noch Zusammenpressung der abnorm belasteten Theile gesellen kann. Auch am vollkommen fertigen Becken ist letztere auch bei Fehlen einer Synostose die Ursache secundärer Schmalheit einer Kreuzbeinhälfte.

Wir sehen bei allen diesen drei Gruppen, dass die aetiologischen Momente, mangelhafte Anlage, ungleiche Belastung, behindertes Wachsthum und Pressung einer Kreuzbeinhälfte zum Resultiren der endlichen pathologischen Beckenform meistentheils concurriren, dass jedoch in jeder derselben eines dieser Momente als hauptsächlich primär, die anderen als secundär hingestellt werden können. Mit Otto als einzig maassgebende und für sämmtliche schräge Becken als primär geltende Ursache die Schmalheit des Kreuzbeinflügels hinzustellen, geht, wie aus oben Gesagtem ersichtlich, nicht an. Ebenso ist man heute genöthigt, als Ursache jeder Synostose der Hüftkreuzbeinfuge eine Entzündung anzunehmen. In der für einzelne schräge Becken mit Synostose heute noch strittigen Frage, ob Kreuzbeinflügeldefect oder Synostose das primäre, glaube ich annehmen zu dürfen, dass wahrscheinlich diese Processe gleichzeitig neben einander ablaufen und komme ich später noch darauf zurück. Und nun zu unserem Fall:

Bürger, J., 29 Jahre alt, wurde mit P.-No. 1236 am 7. Juni 1885 auf die Klinik aufgenommen. Die Anamnese ergab, dass Patientin, welche im zweiten Lebensjahre zu gehen begonnen hat, vor dem fünften Lebensjahre normal gegangen und vollkommen regelmässig entwickelt gewesen sei. Durch einen damals erlittenen, etwa klaftertiefen Sturz soll angeblich eine Luxation im rechten Hüftgelenke entstanden sein, welche nach mehreren vergeblichen Einrenkungsversuchen mit Schwitzbädern behandelt wurde. Erst einige Monate später wurde ein Gypsverband angelegt, in welchem Pat. über ein Jahr lag. Nach Abnahme desselben begann sie, anfangs noch mit grossen Schmerzen, mit zwei

Digitized by Google

Krücken zu gehen und benutzte letztere bis zum Jahre 1870, also beiläufig durch sieben Jahre. Von da an genügten zwei Stöcke und nach weiteren zwei Jahren nur mehr ein Stock als Stütze. Schliesslich konnte Pat. mit Hilfe eines geeigneten Stiefels gehend jeder weiteren Stütze entbehren. Während Pat. auf Krücken ging, soll einmal an der rechten Hinterbacke eine Wunde von selbst entstanden sein, aus welcher sich anfangs mehr, später immer weniger Eiter entleert habe, und welche jetzt noch zeitweilig offen sei. Im Weiteren ergab sich, dass Pat., eine Primipara, angeblich am 29. September 1884 zum letzten Male menstruirt, im halben Januar zum ersten Male Kindesbewegungen gespürt und sich während der Gravidität bis auf geringfügige, durch die bedeutende Volumszunahme des Unterleibes bedingte Beschwerden wohl gefühlt habe. Die Wehenthätigkeit begann am 6. Juni um $4^1/_2$ Uhr früh, der Blasensprung erfolgte kurz nachher.

Bei der Untersuchung wurde an der im Ganzen schwächlich gebauten Person eine in Ankylose ausgeheilte Coxitis des rechten Hüftgelenkes mit typisch adducirter, einwärts rotirter, um 6,5 cm gegen die linke verkürzter rechter unterer Extremität constatirt.

Uterus, sehr stark ausgedehnt, enthält lebende Gemini von gleicher, beiläufig dem VIII.—IX. Lunarmonat in ihrer Entwicklung entsprechender Grösse, von denen einer sicher in Schädellage I. Position nachweisbar ist. Das Becken zeigt sich hochgradig schräg verschoben mit starker Incongruenz der Neigung beider Hälften. Der linke Hüftbeinteller steil stehend, nach hinten und oben verschoben, der rechte flach, mit der Höhe seiner Crista fast um 6 cm tiefer stehend, als der linke. Die Symphyse nach äusserer Betastung stark nach rechts verlagert.

Die innerliche Untersuchung ergab sehr straffe Geburtswege. Das vordere Scheidengewölbe etwas abgeflacht, Cervix verstrichen, das Orificium 4 cm weit, aus der Mittellinie etwas nach links verschoben. Durch dasselbe ein mit etwas Kopfgeschwulst versehener, kleiner, mit einem geringen Segmente in der rechten Hälfte des Eingangs eingetretener, mit der Pfeilnaht dem I. schrägen Durchmesser entsprechender Schädel nachweisbar, der also engständig eingestellt ist. Die Austastung und Messung des knöchernen Beckens ergiebt Folgendes:

Vor allem fällt der gestreckte Verlauf der Linea innominata der linken Seite in ihrem vorderen Antheil und die starke Verschiebung der Symphyse nach rechts auf, sodass letztere über die Ebene der Symphysis sacro-iliaca dextra nach rechts verlagert ist. Die Oeffnung des Arcus pubis, in ihrem rechten Schenkel mehr gestreckt, in ihrem linken etwas gekrümmt verlaufend, scheint fast direkt nach vorn, vielleicht eine Spur nach rechts gerichtet zu sein. Die linke Beckenhälfte ist bedeutend an Raum beschränkt, die rechte nicht wesentlich verengert. Das Kreuzbein ist stark nach links verschoben, sodass das Promontorium kaum zu erreichen ist. Die Linea innominata dextra ist bis zur Symphysis sacro-iliaca abzutasten, die linke kann in ihrem gestreckten Verlaufe ein Stück weit über das Tuberculum pubicum verfolgt werden. Letzteres auf beiden Seiten sehr stark angedeutet. Das Becken ist im Allgemeinen kein grosses, Mitte und Ausgang nehmen an der Veränderung insofern Antheil, als in ersterer die schräge Verschiebung nach links und hinten anhält, und die linke Hälfte ebenso räumlich beschränkt erscheint. Im Ausgang scheint durch die starke Verlagerung des Tuber ischii dexter nach hinten und oben und die Verlagerung des

Digitized by Google

Tuber ischii sinister nach vorn und aussen die Verschiebung eher im entgegengesetzten Sinne zu bestehen.

Die am Becken an der Lebenden genommenen Maasse sind:

Dist. spinar.	21	cm
Dist. cristar.	22	„
Dist. trochant. wegen der coxalgischen Veränderungen rechts nicht messbar.		
Conj. extern.	18,5	„
Conj. vera auf 10 cm geschätzt.		
Distanz der Symphysis sacro-iliaca vom unteren Symphysenrand	9,5	„
Diam. obliq. I. ca.	8	„
Umfang des Beckens	84	„
Umfang der linken Hälfte	43,5	„
Umfang der rechten Hälfte	40,5	„
Proc. spin. des letzten L.-Wirbels — Spin. ilei sin. ant.	16	„
Proc. spin. d. letzten L.-Wirbels — Spin. ilei dextr. ant.	17	„
Spin. ilei sin. — Malleol. int. sin.	83	„
Spin. ilei dext. — Malleol. int. dext.	75	„

Rechte Extremität um 6,5 cm kürzer als die linke.

Die Prognose wurde an diesem, als schräg-ovales, coxalgisches leicht erkennbarem Becken trotz der bekannt ungünstigen Vorhersage, die schräg-ovale Becken höheren Grades bieten, wegen der geringen Entwicklung beider Früchte nicht gerade ungünstig gestellt, und gelang es wirklich der ziemlich kräftigen Wehenthätigkeit, den die rechte Beckenhälfte zum Durchtritt benutzenden Schädel spontan durchzutreiben, indem dieser, anfangs engständig eingestellt, später den II. schrägen günstigeren Durchmesser zum Durchtritt benutzend, normal rotirt durch den Ausgang austrat. Dabei war das Occiput, von Anfang an tief eingestellt, zuerst links vorn und drehte sich hinter die vordere Beckenwand in die Beckenmitte so, dass die kleine Fontanelle daselbst hinter dem Foramen ovale tastbar war. Die Sagittalnaht entsprach also zuerst dem I. schrägen des Eingangs, dann dem II. schrägen der Mitte und schliesslich dem geraden des Ausgangs.

Die Frucht weiblichen Geschlechtes war lebend, 2150 g schwer und 44 cm lang. Die zweite Frucht stellte sich ebenfalls mit dem Schädel ein; dieser war jedoch etwas deflektirt und bot dem tastenden Finger die Scheitelgegend. Körpergewicht und Grösse des Schädels schienen nicht wesentlich von denen der ersten Frucht zu differiren. Es wurde deshalb, da sich der Blasensprung etwas lang hinauszog, die Blase künstlich geöffnet und der Schädel in den Eingang weitständig hereingeleitet; doch stellte sich auch daraufhin eine ordentliche Wehenthätigkeit nicht ein, und wurde fünf Stunden nach Austritt des ersten Kindes bei noch immer beweglich, etwas deflectirt im Eingang stehendem Schädel in Seitenlage die Wendung auf den rechten Fuss ausgeführt und eine lebende Frucht männlichen Geschlechts von 2450 g Gewicht und 46 cm Länge extrahirt, wobei abermals der Diam. obliq. II. der für den Durchtritt maassgebende war. Eine Stunde später musste ausserdem wegen andauernder Atonie und Blutabganges die theilweise gelöste Placenta manuell entfernt werden. Durch die lange Geburtsdauer und die mehrfachen, allerdings unter den strengsten antiseptischen Cautelen ausgeführten, ziemlich schwierigen Eingriffe, sowie auch durch den erfolgten

Digitized by Google

Blutverlust und den Umstand, dass die Temperatur intra partum allmälig bis auf 38,5 gestiegen war, hatte sich die Prognose recht verschlechtert, und Pat. ging auch am Ende des vierten Wochenbetttages, nachdem vom zweiten Tage an Temperaturen von 39—39,5° mit intercurrirenden Frösten angehalten hatten, septisch zu Grunde.

Die Obduction ergab Endometritis, Metrophlebitis, eine eitrige Metastase im linken Kniegelenk. Die ausführlichere Wiedergabe des Sectionsbefundes der Kürze wegen übergehend, füge ich nachstehend die Beschreibung des Beckens an, welche theilweise aus der Feder weiland Prof. Kundrat's stammt, der sie mir seinerzeit überliess. Ich citire sie, soweit Kundrat der Verfasser ist, wörtlich. Vorerst noch einige Worte zur Geburtsgeschichte.

Was den Geburtsverlauf anlangt, so interessirt bei den obigen Becken insbesondere der Mechanismus. Unser Becken gehört zu den nicht grossen und würde reifen Früchten ein bedeutendes räumliches Missverhältniss entgegengestellt haben; nachdem die Zwillingsfrüchte aber nur 2100 und 2450 erreichten, ist unser Fall wohl nicht geeignet, in Bezug auf den Mechanismus Maassgebendes zu bieten. Ich unterlasse es daher durch Herbeiziehung der diesbezüglich vorliegenden statistischen Daten, die sich auf weit über 50 bei schrägen Becken bekanntgewordene Geburten beziehen, den Umfang dieser Arbeiten unnöthigerweise zu vergrössern.

Nachdem Ritgen, Litzmann, Martin die weitständige Einstellung des Schädels als die günstigere bezeichnet hatten, und während Litzmann an 41 Geburten bei 28 Fällen schräg verengter Becken (Nägele'scher und anderer), speciell in 18 von diesen Geburten (14 rechtzeitigen und 4 Frühgeburten), bei denen der Mechanismus genauer beschrieben ist, ferner auch durch Experimente mit Kinderköpfen und -Leichen zu seinem Resultate kam, stellt Thomas statistische Daten über 15 Geburtsfälle (11 rechtzeitige und 4 Frühgeburten) zusammen und kommt zu dem Schlusse, dass die engständige Einstellung die günstigere sei.

Kleinwächter nimmt einen diesen beiden einander widersprechenden Ansichten vermittelnden Standpunkt ein, indem er betont, dass die eine Beckenhälfte ja für den Mechanismus vollkommen verloren gehe und das Becken in Folge dessen einem allgemein verengten vergleichbar wird. Es sei vollkommen gleichgültig, ob eng- oder weitständige Einstellung, wichtig sei nur der stark flectirte Eintritt im Becken, sowie dass die kleine Fontanelle immer die Mitte der betreffenden Beckenebene einnehme. Diesen Standpunkt nimmt auch Schauta ein und dürfte derselbe wohl heutzutage der ziemlich allgemein acceptirte sein.

Digitized by Google

Kleinwächter spricht sich gegen die Wendung bei schräg verengtem Becken aus, und sind ja auch wir der Ansicht, dass der flectirte vorangehende Kopf günstigere Chancen bietet, in unserem Falle aber war trotz Zuwartens nnd Seitenlagerung, trotz Hereinleitung des Schädels in den Beckeneingang eine günstige Einstellung in Flexion nicht zu erzwingen und musste die Wendung am zweiten Zwilling nolens volens gemacht werden.

Wenn Kleinwächter bemerkt, dass es bislang noch nicht gelungen sei, bei einem höhergradig schräg verschobenem Becken eine lebende Frucht in Beckenendlage zu extrahiren, so bietet unser Fall den Beweis, dass dies doch nicht unmöglich.

Die Kopf- und Körpermaasse der beiden Früchte betrugen:

	I. Zwilling.	II. Zwilling.
Diam. fronto-occipitalis . . .	10,5	12
Diam. bitemporalis	8	8,5
Diam. biparietalis	9	9,5
Umfang	31	33
Diam. suboccipito-bregmatic. .	9,5	10
Umfang	31,5	33,5
Diam. mento-occipital. . . .	12,5	13,0
Umfang	34	35,0
Gesichtslänge	8,5	9,5
Gesichtsumfang	27,5	28,0
Schulterbreite	11,5	12
Brustumfang	32,0	33,5
Hüftenbreite	10,5	11,5
Hüftenumfang	25,5	27,5
Gewicht	2150	2450
Länge	42	46

Der zweite Zwilling zeigte leichte Dolichokephalie und könnte vielleicht mit diesem Factum die Einstellung in Scheitellage in Zusammenhang gebracht werden.

Anamnestisch muss das Trauma für das Auftreten der Coxitis als Ursache betrachtet werden. Ob damals eine Fractur am Collum oder eine andere Verletzung zu Stande kam, ist nicht ganz sicher zu sagen und aus dem anatomischen Befunde nicht erweisbar. Die Angabe einer auf den Sturz hin erfolgten Luxation, wie sie in unserem Falle, im Fall G. Braun und in anderen gehört wird, muss meistens mit grosser Reserve aufgenommen werden. Es handelt sich dabei gewiss nicht immer um Luxationen, sondern entweder um Fracturen, Fissuren am Collum, am Acetabulum oder um gar keine Continuitätstrennung, sondern die Patientinnen können einfach in Folge der heftigen Contusion des Gelenkes nicht gehen

Digitized by Google

und an dies schliesst sich nun ein entzündlicher mit Destruction des Gelenkes und der Knochen einhergehender Process an. Dass natürlich im Gefolge der Coxitis eine Luxation auftreten kann, bedarf keiner Erwähnung. Ein Beispiel hierfür ist der interessante Fall Küstner's.

Beschreibung des Beckens.

(Tafel IX, X, XI, Fig. 1—5.)

„Das Becken verschoben, und zwar in der Weise, dass das Kreuzbein nach links hin verrückt ist, die linke Linea innominata fast schon von der Gegend der Synchondrosis sacro-iliaca aus gestreckt hin verläuft, während die rechte gegen den Pfannengrund eliptisch eingebogen erscheint. Dadurch ist die Symphysis pubis nicht dem Promontorium, sondern der rechten Synchondrosis sacro-iliaca gegenüber gelagert. Der rechte, steil aufgerichtete Darmbeinteller mit seiner Innenfläche nach vorn, die rechte Pfanne nach aussen und hinten, die linke mehr nach vorn gewendet. Zugleich der rechte Darmbeinteller um geringes, der Ring des rechten Foramen obturat. in seinen Knochen um sehr beträchtliches zarter. Das Kreuzbein mit dem linken Darmbeinteller an der Synchondrosis sacro-iliaca vollkommen verschmolzen, so dass, wie der Durchschnitt zeigt, Rinde und schwammige Substanz beider Knochen ineinander übergehen. Aeusserlich aber die Grenze beider Knochen durch eine schmale niedere Leiste angedeutet, die an der oberen Fläche der Synchondrosengegend hinten 1,0, vorn 0,8 cm von der seitlichen Fläche des ersten Kreuzbeinwirbels entfernt ist und vor der äusseren Umrandung des linken ersten Foramen sacrale hinabzieht, sodass in dessen Höhe scheinbar nur durch dieses auf die Hälfte verschmälerte, spaltförmige Loch eine Abgrenzung des Kreuzbeinkörpers vom Darmbeine gegeben ist, ein äusserer Flügelantheil vollständig zu mangeln scheint. Auch die übrigen Seitentheile unter der Synchondrosis gegen die rechts ungefähr auf Fingerbreite verschmälert. Die obere Umrandung der Incisura ischiadica links spitz und schmal, rechts flach und sehr breit, dagegen rechterseits der Pfannengrund sehr verschmälert. Wie die macerirten Knochen zeigen, ist die Ankylose im rechten Hüftgelenk ausser durch die fibröse Verwachsung der Peripherien der Gelenkflächen dadurch bedingt, dass der auf einen circa haselnussgrossen, stumpf-conischen Zapfen des Halses reducirte Gelenkantheil des Oberschenkels an seiner Basis mit schaligen Knochenwucherungen umgeben ist, welche einen ringförmigen lippenartig gewellten Saum bilden, dessen convexer Rand dem concaven einer ähnlichen lippenartigen Knochenwucherung des Pfannenrandes anliegt und in entsprechende Einschnitte desselben eingreift. Die Pfanne verengt und an der Peripherie durch die angegebenen Knochenwucherungen überwallt. Unter der knopfig verdickten Spina anterior inferior ein Decimeter breiter, tiefer, rinnenförmiger Einschnitt. Der rechte Oberschenkel in der oberen Hälfte zarter als der linke, nicht verkürzt, am linken die unteren Gelenksenden entsprechend einer stärkeren Genuvalgum-Stellung verbildet." (Kundrat.)

Die Beckenmaasse am macerirten Knochen gestalten sich folgendermaassen:

Digitized by Google

Grösster Durchmesser in der Richtung der scharfen Umbiegung der linken Linea innominata von der Synostose zum ausgebuchteten Pfannengrund der rechten Seite	14,0	cm
Distanz der Symphysis sacro-iliaca dext. vom Tuberculum ileopubicum sin.	7,5	„
Distanz des unteren Symphysenrandes von der Symphysis sacro-iliaca dext.	9,5	„
— von der Symph. sacro-iliaca sin.	12,5	„
Distanz des unteren Symphysenrandes von der Verbindungsstelle zwischen letztem Lendenwirbel und Assimilationswirbel (Promontorium)	11,3	„
Conjugata diagonalis (Verbindungspunkt zwischen Assimilationswirbel und I. Kreuzbeinwirbel)	10,9	„
Conjugata vera (I. Kreuzbeinwirbel)	10,6	„
Conjugata vera (Assimilationswirbel)	10,4	„
Querer Durchmesser der Beckenmitte	11,5	„
Gerader der Beckenmitte (zum II. Kreuzbeinwirbel) . . .	12,5	„
— (zum III. Kreuzbeinwirbel)	13,7	„
Querer Durchmesser des Ausgangs	9,5	„
Gerader des Ausgangs — Steissbeinspitze	11,0	„
— Kreuzbeinspitze	13,5	„
Distanz der Spinae ischii	9,0	„
Spinae ischii bis Kreuzbeinspitze: rechts	7,9	„
links	6,9	„
Tuber ischii bis Kreuzbeinspitze: rechts	9,4	„
links	9,3	„
Distantia sacro-cotyloidea dextra	**11,5**	„
„ „ sinistra	**4,0**	„
(Differenz also **7,5** cm.)		
Spin. ilei post. von dem Processus spinos. des letzten Lendenwirbels rechts um $^1/_2$ cm weniger entfernt als links: rechts	3,7	„
links	4,5	„
Process. spin. des I. Kreuzbeinwirbels:		
von der Spina ilei poster. dextra	3,1	„
„ „ „ „ „ sinistra	3,7	„
Distanz der Spin. ilei anter. super.	21,5	„
Distanz der Cristae ilei	23,0	„
Distanz der Trochanteren	30,0	(?)
Spina ilei anter. super. dextra vom oberen Symphysenrande	9,9	„
„ „ „ „ sinistra „ „ „	15,6	„
„ „ poster. super. dextra „ „ „	15,7	„
„ „ „ „ sinistra „ „ „	19,5	„
„ „ anter. „ „ bei Spin. ilei post. sup. dext.	16,3	„
„ „ „ „ dextra „ „ „ „ „ sin.	21,7	„
Länge der Crista ilei mit dem Faden gemessen: rechts . .	22,2	„
links . .	21,5	„
Spina anter. super. bis Spina poster. inferior: rechts . .	15,0	„
links . .	14,0	„
Länge der vorderen Kreuzbeinfläche (Spitze bis Promontorium [Assimilationswirbel])	12,9	„
— mit dem Faden gemessen	143	mm
— (Spitze bis I. Kreuzbeinwirbel)	9,65	cm
— — mit dem Faden gemessen	110	mm

Digitized by Google

Höhe d. vorderen Umrandung d. rechten Symphysis sacro-iliaca	5,4	cm
— mit dem Faden gemessen	63	mm
Vorspringender Punkt der Symphysis sacro-iliaca entsprechend der Linea innominata bis zur Spina ilei post. sup.: rechts	53	„
links	85	„
Höhe des Assimilationswirbelkörpers: rechts	30	„
links	33	„
Höhe des I. Sacralloches: rechts	22	„
links	25	„
Breite des I. Sacralloches: rechts	19	„
links	6	„

Von der Umrandung des Beckeneingangs (mit dem Faden gemessen) entfallen auf die einzelnen Abschnitte:

Promontoriummitte bis zu dem vorspringendsten Punkt der Symphysis sacro-iliaca (Alalinie): rechts	6,0	cm
links	4,3	„
Linea arcuata: rechts	6,2	„
links	5,4	„
Pecten pubis: rechts	8,7	„
links	7,8	„
Die rechte Hälfte der Umrandung des Beckeneingangs also	20,9	„
Die linke „ „ „ „ „ „	17,5	„
Umrandung des Beckeneingangs	38,4	„
Aeusserster seitlicher Punkt der Umrandung der Grundfläche des Assimilationswirbels zur Symphysis sacro-iliaca: rechts	4,3	„
— zu der restirenden Spur derselben: links	2,5	„

Das Kreuzbein besteht aus sechs, das Steissbein aus vier Wirbeln. Das Promontorium steht bedeutend höher und erhebt sich über die Ebene des Beckeneinganges um ca. 2 cm. Dasselbe ist sehr schwach angedeutet. Der Winkel der vorderen Fläche des vierten Lendenwirbels zu der des Assimilationswirbels beträgt 165°. Zwischen dem Körper des Assimilationswirbels und ersten Kreuzbeinwirbels ist eine zwar nicht vollkommene, aber doch theilweise Trennung vorhanden, indem zwar rechts eine knöchere Verschmelzung vorhanden, vorne und links jedoch ein breiter Spalt sichtbar und darin am macerirten Becken noch Spuren einer Zwischenwirbelbandscheibe auffindbar sind. Diese beiden Momente, der Hochstand des Promontoriums und die schwache Andeutung desselben, sowie die noch vorhandenen Trennungsspalten, machen es sicher, dass der Assimilationswirbel lumbalen Ursprungs ist. Die vordere Kreuzbeinfläche vom Promontorium herab bis zum vierten Kreuzbeinwirbel ziemlich steil gestellt, flach, fast etwas nach innen convex, der vierte und fünfte Wirbel beinahe hakenförmig nach innen zu abgebogen. Der letzte Kreuzbeinwirbel zeigt keine deutlichen Cornua coccygea und ist daher als Sacralwirbel,

Digitized by Google

nicht als etwa assimilirter Caudalwirbel anzusprechen. Die ganze linke Kreuzbeinhälfte ist auch noch im Bereiche des III., IV. und V. Sacralwirbels links um ca. 4—5 mm schmäler als die rechte, ebenso sind die diesen Wirbeln entsprechenden Kreuzbeinlöcher links in ihrem Höhendurchmesser grösser als in den Breitendurchmessern, eine Verschiedenheit, die an der vorderen und hinteren Kreuzbeinfläche gleich ausgeprägt ist.

Eine deutliche Alalinie am Kreuzbeinflügel existirt natürlich an unserem Becken weder rechts noch weniger links. An Lumbosacralwirbeln ist an den Partes laterales nie eine solche deutlich markirt. Auch die Linea arcuata ist an der rechten Seite wegen der Steilstellung des Darmbeintellers sehr verschwommen und erst das Tuberculum ileopubicum und der Pecten pubis rechts sind scharf markirt.

Das Tuberculum pubicum der linken Seite ist von der Mittellinie der Symphysis pubis um 13 mm gegen die rechte Seite weiter nach aussen verschoben und erhebt sich um mehr als 5 mm über die Ebene des Beckeneingangs. Distanz der Tuberc. pubicum von der Symphyse rechts 22,0 mm, links 35,0 mm.

An der hinteren Kreuzbeinfläche entsprechend der Verbindung des Assimilationswirbels mit dem 1. Kreuzbeinwirbel noch deutliche Spuren früherer Trennung. Links und rechts entsprechend dem unteren Rand der absteigenden Gelenkfortsätze je eine kleine unregelmässige mit etwas verzerrten kleinen Knochenleistchen erfüllte Bucht. Der Processus spinosus von der Crista mediana des Kreuzbeins vollkommen getrennt, zeigt auch links und rechts von der Medianlinie deutliche Trennungsspuren, indem rechts und noch deutlicher links je eine tiefe kleinbohnengrosse Grube vorhanden sind, in deren Tiefe je eine rechts grössere, links kleinere stecknadelkopfgrosse Oeffnung sich befinden, welche in den Wirbelcanal münden.

Der Processus transversus des Assimilationswirbels links hinten mit seiner äussersten Spitze über den oberen Rand der Synostose herausragend, an welche Hervorragung sich ein nach hinten und unten gegen den oberen Rand des ersten Sacralloches ziehender leistenartiger Antheil des Processus anschliesst. An diesem Querfortsatze ist an einer Stelle die äusserst dünne Compacte (durch Unvorsichtigkeit bei der Maceration) lädirt und sieht man in eine eine ausserordentlich weitmaschige, von ganz dünnen Knochenbälkchen durchzogene Spongiosa.

Digitized by Google

Der Flügel des ersten und zweiten Kreuzbeinwirbels ist stark comprimirt und die den Querfortsätzen entsprechenden hinteren Partien derselben sind in Form einer von oben nach unten zu verlaufenden Leiste leicht erhoben und mit den tiefsten Punkten der Tuberositas resp. den nach innen und unten an diese sich anschliessenden Partien des Hüftbeins knöchern verschmolzen.

Der leistenförmig erhobene, sagittal gestellte Buckel des Querfortsatzes des ersten Kreuzbeinwirbels ist so verschmolzen, dass oben eine für einen dünnen Federkiel passirbare, unten eine etwas weitere Lücke, die mit einander unterhalb in einem gekrümmt verlaufenden Knochencanal communiciren, offen bleiben.

Oberhalb dieser oberen Lücke und nach aussen oben vom ersten Sacralloch, unterhalb der frei hervorragenden Spitze des Querfortsatzes des Assimilationswirbels sieht man noch einen ganz kleinen Trennungsspalt aussen oben an der Synostose, eine Stelle, welche der freien, breiten Spalte zwischen Flügel des Assimilationswirbels und der obersten Partie der Innenfläche der Tuberositas ossis ilei der anderen Seite entspricht.

Die beiden ersten Sacrallöcher auch an der Rückseite sind förmlich spaltförmig comprimirt. Dadurch, dass das Kreuzbein sowohl von vorne als auch von hinten etwas gegen die synostotische Seite gedreht erscheint, der Assimilationswirbel aber weniger an dieser Drehung participirt, ist die über den Processus spinosus des letzteren und die Crista mediana sacri gezogene Linie leicht geschwungen, mit einer im Kreuzbein linksseitigen Ausbuchtung. Die vier Lendenwirbel, volkommen symmetrisch gestellt, zeigen keinerlei Verschiebung und sind nicht in diese scoliotische Verbiegung einbezogen.

Der Flügel des Assimilationswirbels rechterseits nimmt an der Bildung der Facies auricularis mit einem ganz kleinen dreieckigen Abschnitt Theil. An der nach vorn und oben gerichteten Fläche des Flügels ist durch eine schief von aussen oben nach der Mitte zu ziehende Vertiefung eine Spur einer Scheidung in zwei Antheile, in den schräg nach oben gerichteten Processus transversus und in den mit dem Flügel des ersten Kreuzbeinwirbels verschmolzenen ventralen Flügelantheil zu bemerken. Von den meisten Autoren wird das Vorhandensein einer solchen Furche oder Mulde angegeben. (Dürr, Fränkel, Bockhammer).

Zur Erläuterung der Horizontal-, Sagittal- und Frontal-Projectionen (Taf. X, Fig. 7, 8, 9, 10) unseres Beckens will ich nach-

Digitized by Google

stehend neben den von Breisky für sein Normalbecken angegebenen Maassen die an unserem gefundenen hier anreihen, ohne mich, wie ich glaube, auf Einzelheiten einlassen zu müssen.

Nicht unerwähnt kann ich lassen, dass der linke Endpunkt des Grundmaasses (Kreuzbeinbreite in der Höhe der Alalinie) durch den an Stelle der Synostose durch die schwach markirte vorspringende Leiste angedeuteten Punkt in der Höhe der Linea innominata gegeben ist. Ferner war ich genöthigt, an der Sagittalprojection sowohl das Promontorium (Assimilat.-Wirbel), als auch die Verbindung dieses letzteren mit dem ersten Kreuzbeinwirbel zu berücksichtigen.

Dass bei der so verschiedenen Bildung der beiden Beckenhälften, insbesondere der Hüftbeine, bei der Atrophie der einen und der durch Druckwirkung veränderten Gestalt der anderen Seite, es ziemlich schwer hielt, speciell die Punkte der Cristae und die Winkel der S-förmigen Krümmung der Hüftbeinkämme ganz exact zu nehmen, bedarf wohl keiner Erwähnung, immerhin bemühte ich mich, möglichst correct vorzugehen und habe, wenn wiederholte Messungen different ausfielen, das Mittel genommen.

Sagittale Maasse:

Grundmaass	100	71,75
Conjugata externa (zum Proc. spin. sacr. ext. sup.)	151	150
Von der Kreuzbeinspitze (unterer Rand) zum vorderen unteren Rand der Symphyse	115	133,5
Vordere Höhe des Sacrum[1][2]	96	117,5
Hintere Höhe des Sacrum[1][2]	86	119,75
Entfernung zwischen Promontorium und Proc. spin. sacral. sup. resp. Proc. spin. des Assimilat.-W.	52,5	70
Höhe der Symphyse	36	31,75 (?)
Grösste Breite der Symphyse	12	12
Conjugata vera	105	93,5[2]
Conjugata diagonalis	116	102,5[2]
Normalconjugata (Meyer)	119,5	117,5
Gerader Durchmesser des Ausgangs	104	122
Distanz der Spin. ilei anter. sup.	208	183
Distanz der Cristae ilei	248	202 (?)
Distanz zwischen den Winkeln der S-Krümmung und dem Endpunkte des Grundmaasses: rechts	61	56
links	61	70,5
Distanz der Spin. ilei post. sup. rechts und Spin. ilei ant. sup. links	190	188

1) Kreubeinspitze.
2) Assimilationswirbel.

Digitized by Google

Distanz der Spin. ilei post. sup. links und Spin. ilei ant. sup. rechts	190	**148,5**
Eingang: Conjugata vera	100,5	93,5
Grösster Querdurchmesser	119,5	121
Vorderer querer Durchmesser	110,5	100
Rechter schräger Durchmesser	117	**70**
Linker schräger Durchmesser	117	**127,25**
Mikrochorde: rechts	82,5	**37,25**
links	82,5	**106**
Höhle: Gerader, von der Mitte des III. Kreuzbeinwirbels zur Mitte der Symphyse	115	117,5
Querer zwischen den Pfannenböden	102	105
Distantia sacro-cotyloidea vom III. Kreuzbeinwirbel zur Mitte des Pfannenbodens: rechts	90	**98,5**
links	90	**63**
Breite des Sacrum zwischen den vorderen unteren Winkeln des Ileosacralgelenkes	83	69
Vom vorderen unteren Winkel des Ileosacralgelenkes rechts zur Mitte d. Pfannenbodens links	114,5	**90**
Vom vorderen unteren Winkel des Ileosacralgelenkes links zur Mitte d. Pfannenbodens rechts	115,5	**126,5**
Ausgang: Gerader Durchmesser	104	122
Querer zwischen den Tuber ischii am Ansatz d. Ligament. tub. sacr.	105,5	86,5[1])—92
Breite des Sacrum an den unteren Enden (Ansatz d. Ligament.)	51	48—39 (?)
Distanz der Spin. ischii	95	84
Distant. spinoso-sacra rechts	41	55
— zur Kreuzbeinspitze	—	65
Distant. spinoso-sacra links	42	45 (50)
Distant. tuberoso-sacr.: rechts	60	80
links	62	72,5
Vom Endpunkt des Grundmaasses zur Symphysis pubis: rechts	108	87,5
links	108	111 (?)
Vom Endpunkte des grossen Querdurchmessers zum Promontorium: rechts	73,5	105
links	73,5	21 (?)
Vom Endpunkt des grossen Querdurchmessers zum Endpunkt des Grundmaasses: rechts	36,5	63
links	36,5	16 (?)
Vom Endpunkt des grossen Querdurchmessers zur Symphyse: rechts	71	72,5
links	70	100 (?)

Ich habe absichtlich der Vollständigkeit wegen, ungeachtet der Wiederholung, alle von Breisky angegebenen Maasse auch an unserem Becken gemessen und hier wiedergegeben, obwohl ich wohl

1) Innerer Rand der Tuberositas.

Digitized by Google

weiss, dass einzelne derselben wegen der schrägen Verschiebung ziemlich werthlos und auch nicht sehr genau sind und habe deshalb stellenweis ein Fragezeichen beigefügt.

Frontal.

Distant. spin. ilei ant. sup.	208	183
Distant. crist. ilei	248	202 (?)
Vorderer querer des Eingangs	110,5	100
Querer des Ausgangs	105,5	86,5—92
Hüftstachel-Sitzknorrenlinie: rechts	142	127,5
links	142	156,5
Höhe d. seitlichen Beckenwand: rechts	81	75
links	81	109,7
Distanz zwischen den Winkeln der S-Krümmung der Cristae	132	97,7
Distanz des Winkels der S-Krümmung von der Spin. ilei post. sup.: rechts	70	52,5
links	70	42
Distanz zwischen der Spin. ilei post. sup.	71	65
Winkel der Hüftstachel-Sitzknorrenlinie	43°	39°
Winkel der Linien zwischen S.-Krümmung u. Spin. ilei post. sup. beider Seiten	52°	40°

Horizontal.

Gerader: Eingang	100,5	93
Höhle	115	117,5
Ausgang	104,	122
Grösster querer: Eingang	119 5	121
Höhle	102	105
Ausgang	105,5	86,5—92
Rechter schräger: Eingang	117	70
Höhle[1])	114,5	90
Linker schräger: Eingang	117	127,25
Höhle	115,5	126,5
Distant. sacro-cotyl. dextr.: Eingang	82,5	37,25
Höhle[2])	90	67,5
Distant. sacro-cotyl. sinistr.: Eingang	82,5	106
Höhle	90	98

Die Zusammenstellung der Maasse erfolgte so wie bei Breisky nach den Erfordernissen der einzelnen Projectionsconstructionen. Ein weiteres Eingehen auf die Verhältnisse scheint mir überflüssig, nachdem ein Blick auf die Ziffern und die Figuren wohl genügende

1) Vom unteren Rand (Winkel) des Ileosacralgelenkes einerseits, zur Mitte der Pfannengegend andererseits.

2) Knickungsstelle (Mitte) des III. Kreuzbeinwirbels zur Mitte des Pfannenbodens.

Digitized by Google

Aufklärung über die interessanten Raumverhältnisse unseres Beckens und die feineren Details an demselben giebt.

Ich will dem Vorstehenden nur hinzufügen, dass unser Becken einen sehr hohen Grad schräger Verschiebung zeigt, indem die Differenz zwischen den schrägen Durchmessern des Eingangs $57^1/_4$ Einheiten, die der Mikrochorden $68^3/_4$ Einheiten, resp. 75 mm beträgt. Im übrigen zeigt es denselben Charakter der mit Synostose verknüpften coxalgischen Becken, welche Litzmann zuerst in so classischer Weise dargethan.

Durch die Assimilation des letzten Lendenwirbels werden dem Becken allerdings auch theilweise die dem symmetrischen Assimilationsbecken eigenthümlichen Eigenschaften aufgedrückt, insofern sie die Lage und Form der oberen Kreuzbeinpartien betreffen. Der Hochstand des Promontoriums und das ziemlich weite Zurücktreten desselben, die theilweise Erhaltung der Trennung zwischen Assimilations- und erstem Kreuzbeinwirbel sprechen deutlich dafür, dass wir es mit einer Assimilation des 24. praesacralen Wirbels und nicht des 1. caudalen zum Kreuzbein zu thun haben.

Ausserdem fehlen dem letzten Sacralwirbel die Cornua coccygea. Wenn auch mit dem Becken nicht die ganze Wirbelsäule verbunden ist, so weiss ich aus einer mündlichen Mittheilung des verstorbenen Professor Kundrat, dass die Lendenwirbelsäule vom I. Lumbalwirbel an der Leiche entnommen wurde.

Dass an unserem Becken die übrigen Merkmale des symmetrischen Assimilationsbeckens, wie steilere Stellung des Sacrums und Anklänge an die Beckenform bei lumbarer Kyphose resp. trichterförmige Umgestaltung nicht vorhanden sind, darf uns nicht Wunder nehmen. Diese Symptome sind, wenn sie ursprünglich vorhanden waren, durch die weiteren Schicksale, die das Becken mitmachte, völlig verwischt. Nur die Flachheit des Sacrum, ja die fast nach innen zu convexe Form der vorderen Sacralfläche deuten noch darauf hin und auch diesbezüglich ist es zweifelhaft, ob nicht spätere statische Verhältnisse dafür verantwortlich zu machen sind. Auch ist es recht schwer zu sagen, ob nicht ein leichter Grad von Rhachitis mit im Spiele ist, da ja bekanntlich geringe rhachitische Symptome durch später so tief greifende Veränderungen gänzlich verwischt werden können. Bei aller Häufigkeit der Assimilation des letzten Lendenwirbels sind Fälle, wo solche Becken durch Coxalgie und Synostose complicirt worden, sehr selten; ein solcher unserem ähnelnder Fall ist das sogenannte Hessische Husarenbecken.

Digitized by Google

(Lambl, Gusserow) mit assymetrischer Assimilation und Synostose der Symphysis sacroiliaca. Nägele'sche Becken mit Assimilation sind einige bekannt, so Nägele, No. VII, X, XVI und im Anhang No. IV, ferner der Fall von Hecker-Paetsch (Monatsschrift f. Gbkd. VII) mit asymetrischer Assimil ation.

Was das so interessante Thema der Assimilation betrifft, beschränke ich mich darauf, zu bemerken, dass wir von den Amphibien bis zu den Säugern in der ganzen Wirbelthierreihe einer Unzahl von solchen Varietäten begegnen und fast scheint es, als ob sie, je weiter zurück wir in der Entwickelungsreihe blicken, um so öfter vorkämen. Claus fand z. B. unter 14 Exemplaren von Salamandra maculata 3 Mal asymetrische Assimilation. Beim Menschen und anderen hochentwickelten Säugern sind diese Dinge aber bekanntlich auch durchaus nichts Seltenes. Ich verweise auf die schönen Arbeiten von Birnbaum, Dürr, Frenkel, Gegenbauer, H. v. Meyer, Rosenberg.

Am Menschen, wo die Assimilation wegen des geburtshilflichen Interesses am genauesten studirt ist, kann man an den einzelnen Assimilationskreuzbeinen die verschiedensten Uebergänge von an den Querfortsätzen sich ansetzenden, von diesen durch eine Furche getrennten, geringfügigsten Andeutungen eines Flügelrudimentes bis zu deutlichen, an Grösse und Dicke den Querfortsatz übertreffenden, knöchernen, nach abwärts gegen die Flügel des nächsten Wirbels gerichteten Fortsätzen finden, die entweder noch frei oder durch Synchondrose oder schon durch Synostose verbunden erscheinen. Besonders interessant sind diesbezüglich die beiden congruenten Fälle Dürr Fig. 2 No. 31 der v. Siebold'schen Sammlung und Fall No. 10 Nägele's aus Vrolik's Sammlung (No. 1703). Diese beiden Fälle machen es auf den ersten Blick wahrscheinlich, dass diese Fortsätze eigenen Ossificationspunkten ihre Existenz verdanken und als Rippenrudimente zu betrachten sind.

Die Thatsache, dass Frenkel beim letzten präsacralen Wirbel einen Knochenkern für den Flügelantheil gefunden hat, lässt vermuthen, dass wohl in fast allen Fällen die Assimilation der Persistenz solcher Knochenkerne, die für gewöhnlich gar nicht angelegt oder einem Rückbildungsprocess unterworfen sind, die aber eben ausnahmsweise bestehen bleiben und zu ähnlichem Knochenwachsthum führen können wie an den Sacralwirbeln zuzuschreiben ist.

Digitized by Google

Dass auch Hemmungsbildungen vorkommen, ist bekannt, Nichtausbildung des Flügelantheils des ersten Sacralwirbels; das Kreuzbein besteht dann aus 4 Wirbeln oder wenn Assimilation des 1. Caudalwirbels stattfindet, aus 5, und wir haben dann 25 präsacrale. Häufiger, aber immerhin noch selten ist die Hemmung einseitig ohne schräge Verschiebung. Ein sehr schönes Beispiel davon besitzt die Wiener Sammlung (vergl. auch Taf. V Hermann von Meyer, Missbildungen des Beckens, Jena 1886).

Zur schrägen Verschiebung und zum Zustandekommen des Nägele'schen Beckens ist Mangel auch des zweiten oder auch des dritten Flügelantheils nothwendig. Wenn aber Hohl in seinem Bestreben, die Anomalien am Kreuzbein alle durch Hemmungsbildung zu erklären, behauptet, dass bei Assimilation der assimilirte Wirbel immer ein Sacralwirbel sein müsse, so ist dies eben durch den gelieferten Nachweis der Knochenkerne an den präsacralen resp. Lumbosacral-Wirbeln ad absurdum geführt.

Thatsächlich kommen an den Lumbalwirbeln die meisten Anomalien vor und scheint gerade dieser Abschnitt der Wirbelsäule hierzu (sit venia verbo) prädisponirt, während der Dorsalabschnitt den constanteren Theil darstellt. Ich erinnere nur an die Spaltungen, an die mangelhafte Anlage anderer Knochenkerne, z. B. der Fall G. Braun von Spondyloparambole. Dieser seltene Fall hat auch bei den Anthropoïden ein Analogon gefunden durch die Beobachtung Vrolik's, der an einem Orangskelette zwischen dem 4. Lendenwirbel und 1. Sacralwirbel ein nojeau osseux vorfand.

Rosenberg zieht aus seinen Untersuchungen den Schluss, „dass bei der Entwickelung des menschlichen Sacrum ein Umbildungsprocess stattfindet, der mehr Wirbel betrifft als in den einzelnen Stadien des Processes im Sacrum enthalten sind, der deshalb ein fortschreitender ist und sein Fortschreiten speciell dadurch zu Stande kommen lässt, dass er die am proximalen Ende des von ihm beherrschten Abschnittes befindlichen Wirbel nach Entfaltung ihrer costalen Elemente ins Sacrum hinüberführt und im Gegensatz zu der Neuaufnahme am dorsalen Ende des jeweilig bestehenden Sacrums auf dem Wege der Reduction die gleiche Zahl von Wirbeln aus demselben austreten und damit in die Caudalregion übergehen lässt." Dieses auf vergleichend anatomischen Studien an Skeletten ausgewachsener Anthropoïden fussende und durch Befunde an menschlichen Embryonen auch ontogenetisch gestützte craniale Wandern des Beckens scheint meiner Ansicht

Digitized by Google

nach noch weiterer Untersuchung würdig. Denn abgesehen davon, dass in Folge der vielen Varietäten bei den fertigen Skeletten der Anthropoïden (Assimilationen) die Homologie der einzelnen Theile des Lumbal-, Sacral- und Caudalabschnittes oft sehr schwer zu führen ist, scheinen mir die Anzahl der Exemplare (und es sind deren ja nicht viele habbar) sehr gering, um fixe Schlüsse daraus zu ziehen.

Ferner liegt kein embryologisches Material von Anthropoïden vor und dürfte wohl auch kaum in der genügenden Menge erhältlich sein und scheint diese Frage aus den vorerwähnten Gründen wohl nur auf ontogenetischem und nicht auf phylogenetischem Wege lösbar. Die Untersuchungen an menschlichen Embryonen haben Rosenberg zwar in einigen Fällen die von ihm als Beweis für die Richtigkeit seiner Anschauung aufgestellten Postulate ergeben, immerhin mahnt der Befund an Embryo II 3, bei dem in einem früheren Stadium als an den anderen für Rosenberg's Annahmen günstige Resultate liefernden Embryonen (Embryo III 2 und IV 3), der 25—29 Wirbel im Sacrum und zwar der 25. ganz besonders an der Pars lateralis participirend gefunden wurden, zur Vorsicht. Die Schwierigkeiten, die sich der Lösung dieser Frage entgegenstellen, werden dadurch noch vermehrt, dass weder aus der Gefässanordnung, noch aus der der Spinalnerven und ihrer Vertheilung ein Anhaltspunkt für die Homologie zu finden ist, wie dies Rosenberg für Anthropoïde und Ruge für Halbaffen constatirt haben, indem von Gefässen und Nerven mit den Veränderungen am Skelett gleicher Schritt gehalten wird.

Ich will ganz absehen von den Schwierigkeiten, diese Theorie des cranialen Wanderns des Beckens mit dem von Gegenbauer aufgestellten Gesetz der typischen Sacralwirbel, welches für Vögel und Reptilien sicher gestellt und für die höheren Wirbelthiere wahrscheinlich auch geltend ist, in Einklang zu bringen. Der von Gegenbauer für die Vögel gelieferte Nachweis, dass diese typischen Sacralwirbel mit ihren sehr ausgebildeten Querfortsätzen früher in terminale Verbindung treten als die folgenden, scheint der Rosenberg'schen Annahme nicht günstig zu sein.

Rosenberg nimmt Hylobates mit seinen 25 präsacralen Wirbeln als das primitivere Stadium an, indem Troglodytes und Mensch 24 präsacrale Wirbel besitzen. In gleichem Sinne könnte man berechtigt sein, mit Rücksicht auf die Wirbelzahl (vielleicht eben ein zu unsicheres Criterium) den Menschen als das primitivere

Digitized by Google

Stadium vor dem Orang mit seinen 23 präsacralen Wirbeln hinzustellen.

Wenn man die vielen Varietäten unter den 7 Schimpanse-, 4 Hylobates-, 8 Orang- und 4 Gorilla-Skeletten betrachtet, wenn man ferner der Beobachtung Düvernoy's an Gorilla- und Schimpanse-Skeletten gedenkt und sich vor Augen hält, dass Owen die Assimilation des letzten Lendenwirbels zum Sacrum beim Orang und Schimpanse ausgesprochener fand als beim Menschen, wenn man ferner bedenkt, wie viele Assimilations-Varietäten bei anderen höheren Wirbelthieren constatirbar sind, beim Pferd, Esel, Quappa, Zebra, Gnu, Antilope, Nilpferd (Dürr), bei Feldhase, Kaninchen, Hund (Frenkel), des Menschen gar nicht zu gedenken, so scheint mir die Frage der Beckenwanderung auf phylogenetischem Wege wohl schwer lösbar und wird die Sicherstellung derselben erst durch an reichlichem embryologischen Material mit Rücksicht auf die schon ontogenetisch vorkommenden Varietäten angestellten Untersuchungen möglich sein. Nach dieser kurzen Abschweifung auf dieses interessante Gebiet zurück zu unserem Becken.

Was die Raumverhältnisse in den einzelnen Beckenabschnitten betrifft, so gehört unser Becken in die Gruppe II Litzman. Die Verengerung hält in der Beckenmitte auch in gleichem Sinne wie im Eingang an, der Beckenausgang zeigt jedoch eine Erweiterung, indem das Tuber ischii der linken Seite stark nach vorn und etwas aussen verlagert, dagegen Spina ischii und Tuber der rechten Seite nach hinten und aussen verzogen erscheinen. Es hat der Beckenausgang in Folge dessen eine mehr kreisrunde Form und möchte man fast sagen, dass der längere Durchmesser des unregelmässigen Kreises auf die Richtung des langen schrägen des Eingangs senkrecht steht. Es existirt also eine leichte Erweiterung im entgegengesetzten Sinne wie im Eingang, aber keine Verengerung im selben. Auch dieser Umstand macht es zweifelhaft, ob nicht dem Becken leicht rhachitische Merkmale aufgeprägt sind.

Von den Becken, bei welchen die Verengerung im Ausgange gegen den Eingang umkehrt, existiren bislang nur zwei Beispiele. Das Becken der Maria Giess (v. Ritgen, Monatsschrift f. Gbbd. II, S. 433 u. ff. v. Ritgen, neue Zeitschrift f. Geb. XXX, S. 153 u. ff. Litzmann, Monatsschrift f. Gbkd. XXIII, S. 272) und das Becken Litzmann No. V, Taf. III, IV, V. Prag. No. 176. [1])

1) Die Abbildung in Litzmann zeigt irrthümlicher Weise an dem

Digitized by Google

Unser Becken ist aber trotz der Verschiebung der Grössenverhältnisse des Durchmessers im entgegengesetzten Sinne nicht in diese Gruppe zu zählen. Wie der Geburtsmechanismus lehrte, war das Hinderniss auch nur im Eingang und Mitte gelegen und war die Passirung des Ausganges bez. der Beckenenge für die Köpfe nicht schwierig. Dass sich der Schädel bei dem Umstande, dass der Arcus pubis weit und fast direct nach vorn gerichtet ist, bei Passirung des Ausganges vollkommen normal drehte und auch so austrat, ist klar.

Die für schräg verengte Becken höheren Grades im Allgemeinen geltende üble Prognose dürfte für Nägele'sche Becken, bei denen meist ernste, räumliche Missverhältnisse durch den ganzen Beckencanal hindurch existiren, zu Recht bestehen bleiben, während sie sich für andere schräge Becken, speciell die coxalgischen günstiger gestaltet. Diese variiren, wie schon erwähnt, in Bezug auf die consecutive Störung des Beckenraumes ausserordentlich und beeinflussen leichte Grade oft die Geburt fast gar nicht. Unsere sowie Anderer Erfahrung z. B. die auffallende Thatsache, dass bei Bruneau von 45 Geburten bei 24 coxalgischen Becken 31 Geburten spontan endeten, lassen die Prognose für die coxalgischen Becken als ziemlich günstig erscheinen.

Es erübrigt nur noch die Fälle von coxalgischen Becken, die bekannt geworden, kurz zu gruppiren.

A. Coxalgische Becken mit Synostose des Ileosacralgelenkes der entgegengesetzten Seite (Verengerung der gesunden Seite).

1. Rosshirt (Litzmann, No. 1).
2. Nägele, No. V (Litzmann, No. II). Wien, 1911—428.
3. Nägele, No. XII (Litzmann, No. III). Dresden, 382.
4. Demelin, No. I. Gazette des hop. 1890. 111. S. 1025. Centrlbl. f. Gyn. 1891. 32.
5. Peters (Klinik G. Braun). Wien, 4525.
6. Ein Becken der Wiener Sammlung des pathologisch-anatomischen Museums mit No. 4089, welches demnächst genauer beschrieben werden soll, und welches einer 35jährigen Person (Wondraschek Marie) entstammt. Es zeigt links Coxalgie mit Ankylose des Femur, rechts theilweise Synostose des Ileosacralgelenkes, Verschmälerung des rechten Kreuzbeinflügels und Verengerung der rechten Beckenhälfte[1]).

Becken eine Synostose der Ileosacraljunctur der gesunden Seite. In Schauta sind aus Fig. No. 103 die richtigen Verhältnisse ersichtlich.

1) Theilweise Synostose ist bei einem Nägele'schen Becken von Litz-

Digitized by Google

B. Coxalgische Becken mit Synostose des Ileosacralgelenks derselben Seite. (Verengerung der kranken Seite.)

1. Mennel, Archiv f. Gyn. XXIII.
2. Schönberg, Et ankylot. skjaevt. Baekken. Norsk. mag. f. Laagevidensk. Christiania 1887. 42. Frommel's Jahresber. 1887.

Ferner will ich hier aufzählen die Fälle von

Küstner, Archiv f. Gyn., VIII, 326, und G. Braun, Wiener klinische Wochenschr. 1888. No. 27.

In beiden Fällen war in Begleitung von Coxitis einseitige Luxation des Femur mit Ankylose desselben aufgetreten. Ob beim Fall G. Braun auch Ileosacralankylose vorhanden war, konnte an der Lebenden nicht sicher nachgewiesen werden, war aber nicht unwahrscheinlich.

C. Coxalgische Becken ohne Synostose der Symphysis sacroiliaca. (Gesunde Seite verengt.)

1. v. Ritgen (Marie Giess). Monatsschr. f. Geburtsk. II. Neue Zeitschrift f. Geb. XXX. 161—186.
2. Utrecht, No. 339.
3. Demelin, No. II.
4. Demelin, No. III.
5. Feré (männliches Becken).
6. Spiegelberg, Lehrbuch d. Geb. 1882. S. 438.
7. Litzmann, No. IV. Prag, No. 89.
8. Litzmann, No. V. Prag, No. 176.
9. Litzmann, No. VI. Wien, 1131, 4525[1]).
10. Litzmann, No. VII. Wien, 935, 5428. (Männlich.)
11. Litzmann, No. VIII. Wien, 1911, 428.
12. Litzmann, No. IX. Berlin, 2459.
13. Bruneau, Observation IV. Klinik Baudeloque. 24. 3. 1890.
14. Egon v. Braun, Wiener gynäkol. Gesellsch. Sitzg. 19. 2. 1889.

Dieser Fall kam nach einer abermaligen Sectio caesarea zur Obduction (patholog.-anatom. Institut, 95876, 1454) und erscheint in mehrfacher Beziehung hochinteressant. Das Becken trägt die Charaktere des allgemein verengten Beckens mit ganz leichter Incongruenz beider Hälften; linke Seite eine Spur enger. Das rechte Hüftbein sehr stark atrophirt. Im Beckeneingange im gleichen Sinne verengt, indem das rechte Tuber ischii nach oben und hinten zu verzogen ist. Das rechte Femur in fast rechtwinkliger Beugung und sehr starker Adduction ankylotisch. Be-

---

mann (Monatsschr. f. Geb., XXIII.) beschrieben, woselbst es heisst: „Hinter der ehemaligen Gelenkfläche sind beide Knochen noch durch eine quere Spalte getrennt, die man sowohl auf der vorderen queren, als auf der hinteren unteren Seite der Verbindung und auf der hinteren Fläche derselben bemerkt."

1) Ich muss hier, um einem Missverständnisse vorzubeugen, bemerken, dass die Wiener Präparate alte und neue Nummern tragen, und dass dieses Becken, trotzdem es auch No. 4525 trägt, nicht mit unserem identisch ist.

Digitized by Google

deutende Osteophytwucherung rings herum um die Ankylose, welche sich auch auf die Spina ischii dextra erstreckt und dieselbe bedeutent verdickt. Der Durchschnitt durch die Hüftgelenkankylose zeigt ein ausserordentlich schönes Bild neugebildeter Trajectorensysteme, ähnlich den Wolff'schen Abbildungen. Die beiden Kreuzbeinflügel fast gleich in ihren Dimensionen. An der Symphysis sacro-iliaca sinistra, der Linea innominata entsprechend, eine kleine haselnussgrosse, brückenbogenartig über die Symphyse gewölbte und auf diese Weise beide getrennte Knochen verbindende Exostose, die aus sehr fester Compacta zu bestehen scheint. Dieser Befund ist hochinteressant, da man daraus vielleicht den Schluss zu ziehen berechtigt sein könnte, dass diese Exostose einen grossen Theil der einseitig übertragenen Rumpflast übernommen und in Folge dessen eine Veränderung an der Symphysis sacro-iliaca selbst, einen Stillstand im Weiterwachsen des Kreuzbeinflügels und dadurch eine bedeutendere schräge Verschiebung des Beckens verhindert hat. Vielleicht wird ein Durchschnitt durch die linke Symphysis sacro-iliaca und durch die Exostose darüber Aufklärung verschaffen.

D. Coxalgische Becken ohne Synostose des Ileosacralgelenkes. (Verengerung an der kranken Seite.)

1. Blasius, Monatsschrift f. Geburtsk. XIII. (Krankes Bein unbenutzt, Verschmälerung des Kreuzbeinflügels der kranken Seite.)
2. Gusserow, Sammlg. Stein d. Aelt., Bonn. (Skoliose des Lendensegmentes nach der kranken Seite, Verschiebung des Hüftbeins dieser Seite.)
3. Hubert, Louwain, Coxalgie rechts, Verengerung rechts.
4. Hecker, Archiv f. Gyn. XVIII. (Coxalgie rechts, sehr bedeutende osteophytische Geschwulstbildung.)
5. Krassowsky, Operat. obstet. Petersburg.
6. Ernst Braun, Wiener med. Presse. 1871.
7. Blot-Turin, Links Coxitis, links Verengerung. Thèse d'agregation d. M. Gueniot. 1869. Obs. XII.
8. Klinik G. Braun. (Koffer, Wien. gynäkol. Gesellsch. 9. 2. 1892.)
9. Klinik G. Braun. (G. Braun, Wiener gynäkolog. Gesellschaft. 22. 10. 1889.)
10. Litzmann, No. X. Wien, 2062, 5555.
11. Hohl berichtet über zwei Becken der Meckel'schen Sammlung (citirt nach Litzmann).
12. G. Braun, P.-No. 2678. ex 1888. Sitzungsb. d. Wien. gynäkol. Gesellsch. 1889. I.
13. G. Braun, P.-No. 2710. ex 1888. Sitzungsb. d. Wien. gynäkol. Gesellsch. 1889. I.

Dazu kämen Bruneau, Observations II, III, X, XI, XII, XIV. (Die Becken sehr mangelhaft beschrieben.)

Das Becken No. 10 (Litzmann X), sowie eines der Heidelberger Sammlung mit linksseitiger Coxalgie (früher im Besitze des Professor Friedreich) sind dadurch charakterisirt, dass die Patientinnen bis zum Tode gelegen haben, so dass trotz einseitiger Coxalgie die Raumverhältnisse des Beckens und die Kreuzbein-

Digitized by Google

hälften unverändert blieben. Diesen beiden Fällen schliesst sich der Fall der Wiener Sammlung (Eg. v. Braun) mit der Exostosenbrücke als ähnlich an.

In obiger Zusammenstellung sind nur coxalgische Becken zusammengefasst und alle anderen schrägverschobenen ausser Acht gelassen. Wenn auch im Hinblick auf Geburtsverlauf und Therapie alle schrägen Becken unter einem Gesichspunkte zu beleuchten sind und in ihrem Zustandekommen, wie Eingangs erwähnt, viele gemeinsame Berührungspunkte bieten, hätte uns doch ein Eingehen auf alle Nägele'schen Becken zu weit geführt. Es kann sein, dass obiger Liste noch einige wenige coxalgische Becken noch hinzuzufügen sind, so z. B. weiss ich über die beiden von Condamin et Adenot (Note sur deux bassins coxalgiques. Rev. d'orthopaedie. Paris 1891. p. 339) nichts Näheres, ferner sind einige Fälle publicirt, jedoch die Angaben über die Becken so mangelhaft, dass man sie unter keine der 4 Gruppen unterordnen kann.

Was die Synostose selbst anlangt, so war es mir auffallend, nirgends in der Literatur eine genaue Beschreibung der Knochenbälkchen-Structur bei Ankylose des Ileosacralgelenkes haben auffinden zu können. Nachforschungen wegen der Martini'schen Präparate, sowie der von Köster seiner Zeit demonstrirten haben Negatives ergeben. Wie ich aus einer schriftlichen Mittheilung Prof. Köster's ersehe, hat dieser seine Präparate an Wolff cedirt. Die Untersuchungen Martini's, Köster's und Wolff's befassen sich hauptsächlich mit Ankylosen des Bewegungsapparates. Auch in dem zusammenfassenden Werke Wolff's ist keine Ileosacral-Ankylose beschrieben oder abgebildet. Sein Transformationsgesetz muss wohl, nachdem es durch so schöne Beispiele am Hüft- und Kniegelenk gestützt ist, als richtig angenommen werden und muss natürlich auch für Ankylose des Ileosacralgelenkes seine Geltung haben. Wir sehen thatsächlich, dass das Knochengefüge den neuen statischen Verhältnissen angepasst, ein von dem normalen vollkommen abweichendes Verhalten darbietet. Die beiden Knochen gehen in ihrem Gefüge direct in einander über und erkennt man die Spur der früheren Trennung nur an einem an dieser Stelle aus der mächtigen Compactaansammlung an der ventralen Seite sich durch den verschmolzenen Knochen im leichten Bogen nach innen zu ziehenden Streifen feinmaschiger Structur, in welcher sich eine Gesetzmässigkeit nicht erkennen lässt (Taf. X, Fig. 6 aa). Auffallend ist die im Verhältniss zu der geringen Breite des resti-

Digitized by Google

renden Kreuzbeinflügels an der ventralen Seite bedeutende Dicke der dorsalen Partien desselben, welche gegen die frühere Gelenkspur immer breiter wird. Es lässt sich dies insofern erklären, als man annehmen muss, dass der von dem Bogenantheil übertragene Druck in fast sagittal senkrechter Richtung auf die ventralen Flügelantheile treffend eine besondere Compression dieser herbeigeführt hat, während die dorsalen Partien erstens weniger direct vom Druck getroffen, weniger comprimirt entweder noch weiter wachsen konnten oder sich an ihnen die Blähung des Knochenmarkes geltend machen konnte. Jedenfalls wird an den weniger comprimirten Knochenpartien die Ernährung des Knochens weniger behindert gewesen sein. Anzunehmen, dass die Synostose vorne früher als hinten entstanden sei, liegt eigentlich kein Grund vor, wenn man nicht jene früher erwähnte kleine Spalte hinten an der Aussenseite des Knochens so deuten will. Dass eine theilweise Synostose, also ein ungleichzeitiges Zustandekommen möglich, beweisen der Fall von Litzman und das Becken der Wiener Sammlung No. 4089, bei dem allerdings auffallender Weise die Synostose in den dorsalen Partien vorhanden ist, während sie vorne theilweise fehlt.

Viel mehr als die Structur des Ileum hat die des Kreuzbeinflügels Umänderungen erfahren. Die vom Gelenkfortsatz der entgegengesetzten Seite herstammenden, den Wirbelkörper durchsetzenden und aus diesem ausstrahlenden Balkenzüge, welche im normalen Kreuzbeinflügel sich ventralwärts sammelnd, die Compactverdickung bilden und dann sich wieder in gegen die Gelenkfläche senkrecht gestellte Bälkchen aufpinseln, sind wohl im Wirbelkörper zu erkennen und gehen nach kurzem Verlaufe in ein auf das 6—10fache verdicktes Compactlager über, aus welchem nun wie Radien Bälkchen ausstrahlen, die einestheils zu dem zweiten Knotenpunkte am Ansatzpunkt der Ligamenta vaga an der hinteren Seite des Flügelrudimentes, auf diese Stelle senkrecht treffend ziehen, theils sich in jenen Streifen unregelmässiger Knochenstructur, welche die frühere Trennung andeutet, verlieren. Es ist also wohl eine Andeutung der zwei normalerweise vorhandenen Balkensysteme im Kreuzbeinflügel (Bardeleben) gegeben, nur hat insbesondere das zweite, dorso-ventral ziehende eine bedeutende Richtungsänderung und beide eine gegenseitige Verschiebung erfahren. Daher zeigt die Spongiosastructur ein vom Normalen vollkommen abweichendes Verhalten.

Digitized by Google

Die in statischer Beziehung wichtigste Veränderung ist jedenfalls die colossale Anhäufung von Compacta an der vom Druck besonders getroffenen ventralen Seite und erscheint der physiologische Knotenpunkt mit dem pathologischen der Compacta in eins verschmolzen. Da nach den jetzt geltenden Ansichten vermehrter Druck vermehrte Knochenwucherung, verminderter Druck das Gegentheil bewirkt, so ist diese vermehrte Anlagerung von Knochensubstanz ja verständlich und dabei nur hinzuzufügen, dass diese vermehrte Knochenwucherung durch die Compression (Knochenpressung) auf einen kleineren Raum auf ein geringeres, dafür aber um so dichteres Volumen zusammengepresst werden musste. Diese Zunahme der Compacta zeigt sich auch an der Innenseite des Ileum in sehr bedeutendem Maasse.

Dass in unserem Becken durch die in Folge der Assimilation etwas veränderten Belastungsverhältnisse der auch normalerweise durch die Bogenantheile auf das Becken übertragene Rumpfdruck ganz besonders durch diese Partien auf den Kreuzbeinflügel überging, zeigt die wuchtige Compactaverdickung an den Bogenantheilen.

Die Structur des Ileum hat sich auch wesentlich verändert, indem sich an das Compactalager der Synostose nach hinten ein weitmaschiges System ziemlich parallel laufender Balken anschliesst, welche in die Tuberositas ausstrahlen und weite Knochenlücken zwischen sich lassen, deutliche Zeichen der Knochenmarkblähung darbietend.

Die an der medianen Compactaverdickung am Ileum sich aufpinselnden Knochenbalken zeigen erst, je näher sie dem Acetabulum kommen, normales Verhalten.

Leider steht uns nur dieser eine Schnitt zur Verfügung und wären zur gründlichen Erörterung dieser Frage wohl mehrere nothwendig. Die Wichtigkeit der Sache wäre es wohl werth, ein oder das andere der zahlreichen existirenden Synostosenbecken auf Fournierschnitte zu opfern. Gerade manche Coxalgische böten gute Beispiele hierfür, da wir bei diesen oft in Folge langdauernder Inactivität oder Atrophie der einen Hälfte eine besonders starke einseitige Lastübertragung nachweisen können. Erst dann wird man mit Positivität sagen können, dass auch diesen Anchylosen eine gewisse, für jeden Fall gesetzmässige Knochenstructur zukommt. Soviel kann ich aber auch schon aus diesem einen Beispiel an der Hand der Wolff'schen Untersuchungen und in Hin-

Digitized by Google

sicht auf das von ihm aufgestellte Gesetz der Transformation sagen, dass der Knochen seine normale Structur verloren und eine andere, den geänderten statischen und functionellen Bedürfnissen entsprechende erhalten hat.

Ich muss es mir versagen, auf Wolff's Transformationsgesetz näher einzugehen und verweise auf das Original.

So schöne neue Trajectoren-Systeme, wie an den Wolff'schen Beispielen von Hüftgelenks- oder an Roux' Kniegelenksanchylosen können sich natürlich bei der colossalen Druckwirkung der einseitig übertragenen Rumpflast an spongiösen Knochen nicht ausbilden und sind wohl die langen Röhrenknochen resp. mit Markhöhlen versehene Knochen wahrscheinlich geeignetere Präparate für das Studium pathologischer Structurtransformation. Da es aber nachgewiesen und auch per analogiam aus den unumstösslichen Befunden Culmann's, Wolff's, Meyer's etc. am Femur zu schliessen ist, dass auch den spongiösen Knochen, Wirbeln und den zum Kreuzbein verschmolzenen Wirbeln und speciell den Kreuzbeinflügeln und den übrigen Beckenknochen eine ganze bestimmte, immer wiederkehrende Knochenstructur zukommt, die intrauterin schon vorgebildet, quasi ererbt, durch die statische Inanspruchnahme des Knochengerüstes und durch die trophischen Wirkungen der functionellen Reize während der Entwickelungszeit beeinflusst, sich immer in specifischer Art und Weise ausbildet, so ist wohl aus den oben citirten Gesetzen schon per deductionem der Schluss gestattet, dass auch bei pathologischen Verhältnissen dieser Knochen sich ganz bestimmte Structurveränderungen herausbilden werden, die dahin gehen, dass die unter andere Belastung versetzten Knochen sich dieser auch in ihrer Structur anpassen müssen, womit natürlich auch die Veränderungen der Knochenform einhergeht. Wir würden also mit Wolff auch hier die Difformität als den Ausdruck der functionellen Anpassung der Knochenform an die veränderte statische Inanspruchnahme des difformen Gliedes zu betrachten berechtigt sein.

Jedenfalls werden bei Ileosacralanchylose, da die Druckverhältnisse je nach der Zeit des Zustandekommens der Anchylose, je nach der mehr oder minder starken Störung der normalen Statik, je nach der Dauer des Bestehens der fertigen Anchylose etc. verschieden sind, in den einzelnen Fällen nicht immer gleiche Bilder zu finden sein. Soviel dürfte als richtig angenommen werden dürfen, dass bei zwei unter vollkommen gleichen Bedin-

Digitized by Google

gungen zu Stande gekommenen und verlaufenen Fällen gleiche pathologische und eben diesen Fällen specifisch eigenthümliche Structurveränderungen beobachtet werden müssen.

Inwieferne die bei der Synostose mitspielenden Gelenk- und Knochenentzündungen auf die spätere Structur einen Einfluss ausüben, oder mit anderen Worten, wie die Transformation die durch die Entzündungen gesetzten Veränderungen der Structur weiter verändert und inwiefern diese Veränderungen an fertigen Bildern noch ersichtlich sind, entzieht sich einstweilen noch unserer Beurtheilung. Hoffentlich geben mit der Zeit genaue mikroskopische Untersuchungen aller Stadien der Entzündung sowohl wie auch der abgelaufenen Processe darüber Aufschluss.

Es erübrigt mir nur noch die Structurverhältnisse an den nach hinten von der Synostose gelegenen Partien im Hinblick auf die Transformation zu betrachten. Ich kann mir natürlich nicht verhehlen, dass ausser der Untersuchung alter fertiger Stadien auch die jüngerer der vollkommenen Synostose vorhergehender Stadien nothwendig wäre. Leider sind solche sehr schwer erhältlich. Es wäre möglich, dass an diesen, wo die Transformation noch keine so bedeutende Umwandlung erzeugt hat, die Constatirung der Knochenmarkblähung eine leichtere ist. Ebenso wären genaue mikroskopische Bilder von diesen einzelnen Stadien des Druckschwundes des Knorpels und der neben einhergehenden oder sich daran anschliessenden rareficirenden oder sclerosirenden Ostitis nothwendig zur vollkommenen Aufklärung. Die pathologischen Anatomen dürften öfters in Gelegenheit kommen, diese Anfangsstadien adhäsiver Entzündung am Ileosacralgelenk bei schräger Verschiebung des Beckens zu entdecken und zu untersuchen. Ein genauer mikroskopischer Befund findet sich nur in dem Fall Spiegelberg (Waldeyer): „Beiderseits starke Zerfaserung der oberflächlichen Knorpellagen, sowie eine Wucherung der Knorpelzellen, welche getrübt und geschwellt erscheinen und nesterweis zusammenliegen. Rechts stärker als links. Diese Veränderungen entsprechen nun durchaus den Befunden, wie man sie an Knorpeln chronisch entzündeter Gelenke macht. An der linken Seite ist die Entzündung in höchst geringem Maasse ausgebildet und wahrscheinlich nur eine Folge der durch die Deviation des Kreuzbeins u. s. w. gesetzten Irritation. Auf der rechten Seite ist sie ganz prägnant und gewiss viel älteren Datums, denn sie hat, wie dies die chronischen Gelenkentzündungen ja häufig thun, schon

Digitized by Google

zur Schrumpfung, zur Sclerose des benachbarten Knochens geführt."

Ferner beschreibt Klein (Mechanik des Ileosacralgewebes) Befunde von entzündlichen Veränderungen der Symphysis sacroiliaca bei älteren Personen mit theilweisen Verwachsungen. Beobachtungen der Knochenstructur in diesen Prodromalstadien liegen keine vor und doch wären diese von der höchsten Wichtigkeit, denn nicht nur in den bereits zu einem Ganzen verschmolzenen, also als ein Knochen aufzufassenden Knochentheilen des Beckengewölbes wird sich einerseits Pression und Verdickung, andererseits Knochenblähung geltend machen und daraus die veränderte, den anderen Druckverhältnissen accomodirte Spongiosastructur resultiren, sondern auch in den Vorstadien würde man schon an entsprechenden Fournierschnitten an den ventralen Theilen des Kreuzbeinflügels und Darmbeins, Pressung an der dorsalen Blähung in dem Maasse vertheilt sehen müssen, dass man diese Befunde als Vorläufer für das der Knochenanchylose unter den pathologischen Belastungsverhältnissen statisch gesetzmässig zukommende Knochengefüge ansprechen müsste.

Soviel glaube ich berechtigt zu sein, zu sagen, dass der von Nicoladoni klar gestellte Einfluss des Markdruckes auf die Transformation des scoliotischen Wirbels mit grösster Wahrscheinlichkeit auch bei einseitiger Beckenbelastung als maassgebend angesehen werden kann und scheue ich mich nicht, zu behaupten, dass die allgemein als eine Verschiebung des Hüftbeins am Kreuzbein nach hinten bezeichnete stärkere Hervorragung des Tuberositas ossis ilei und der Spinae posteriores zum grossen Theil nicht Verschiebung, sondern das Resultat einer durch Markdruck bedingten Knochenblähung ist.

Wenn es auch nicht in meiner Absicht liegt, auf eine weitläufige Besprechung der Entwickelung der Scoliosen-Lehre einzugehen, da dies weit über den dieser Arbeit gesetzten Rahmen reichen würde, muss ich doch dieselbe berühren, mich darauf beschränkend, den durch die Arbeiten von Albert und Nicoladoni zur Vollendung gebrachten Ausbau kurz zu skizziren. Nicoladoni hat in seinen ersten Abhandlungen die Ansicht vertreten, dass die Asymetrie und der damit in Zusammenhang stehende Eindruck der Torsion der Wirbelkörper durch übermässiges, auf die Convexität der Körperhälfte beschränktes Wachsthum zu Stande komme. Diese Ansicht liess er schon in seiner näch-

Digitized by Google

sten Arbeit über die Architectur der kindlichen Scoliose fallen, insbesondere auf die Einwürfe Alberts (zur Theorie der Scoliose) hin, welcher nachwies, dass durch die Untersuchungen über die Lage des Emissariums sowie durch die Einschaltung des Zwischenstückes der concaven Bogen-Epiphyse die Ansicht des Wachsthums der convexen Hälfte unhaltbar sei. Die Zunahme der concaven Bogenwurzel an Länge, der concaven Körperhälfte an Länge und Fläche, der convexen Körperhälfte an Höhe sind keine activen Wachsthumsphänomene, sondern Resultate der „Ummodelung" des Wirbels.

Durch Nicoladoni wurde schliesslich an der Hand sehr schöner Fournierschnitte nachgewiesen, dass das die Ummodelung bewerkstelligende Moment im Markdruck zu suchen ist und sie durch Pressung an der concaven und Blähung an der convexen Seite zu Stande komme. Dabei bilden die Gelenkfortsätze und das zwischen ihnen liegende Segmentum interarticulare den feststehenden Abschnitt des Wirbelringes. Die Vergrösserung des Processus transversus, in den sich der Blähungsdruck hinein fortsetzt, liefert den Beweis für die Richtigkeit dieser Annahme. In seiner letzten Arbeit über die Scoliose des Lendensegmentes lenkt Nicoladoni unter Anderem die Aufmerksamkeit besonders auf die concaven Bogenwurzeln, in welchen sich am Bodensegment bei Wegfall des im Brustsegmente verlängernd wirkenden scheerenden Schubs einzig und besonders der Markdruck geltend macht. Dieser unermüdliche Forscher hat durch diese endliche Klärung der Verhältnisse die Basis geschaffen, von welcher aus bei dem Studium der durch pathologische Belastung entstandenen Knochendifformitäten weiter gearbeitet werden kann.

Der bisherige Mangel diesbezüglicher Specialarbeiten über die Anchylosen des Ileosacralgewebes verleiht diesen Zeilen eine gewisse Berechtigung. Recht zu bedauern ist es, dass die seinerzeit von dem inzwischen verstorbenen Martini (Hamburg) in Aussicht gestellte Monographie über Anchylosen nicht erschien und sind wir auf ein mageres Referat über einen von ihm gehaltenen Vortrag (Centralblatt für med. Wissenschaften 1872. No. 37) angewiesen. Er kommt zu dem Schlusse, dass bei knöchernen Anchylosen, wenn dieselben zu einer so frühen Zeit entstehen, dass die Entwickelung der betreffenden Skeletttheile noch nicht abgeschlossen ist, sich eine den neu gegebenen statischen Verhältnissen entsprechende einheitliche Architectur der ohne sichtbare Grenzen zu einem

Digitized by Google

Ganzen verschmolzenen Knochen ausbildet, welche völlig von dem normalen Bauplane abweichen kann. Bei vollendeter Entwickelungszeit werden je nach der mehr oder minder normalen Stellung des anchylosirten Theiles entweder die schon bestehenden Knochenbalken verstärkt oder es entwickelt sich zunächst eine provisorische Osteosclerose, der zur Herstellung der definitiven Architectur ein rareficirender Process folgt, durch den die nicht functionirenden Theile der Knochenbalken aufgesogen werden. Der Umbau erstreckt sich nicht nur auf die Spongiosa der Gelenksenden, sondern auf die ganze Form und Mächtigkeit des Knochens.

Die Compacta lagert sich zum grössten Theil auf die belastete Seite, während auf der unbelasteten bloss eine zarte Lage übrig bleibt. Auch die Spongiosa wandert auf die belastete Seite (Wanderung der Markhöhle bei Längenknochen).

Köster hielt in der physikalischen Gesellschaft in Würzburg Juni 1872 einen Vortrag über die Architectur der Anchylosen, worin er hauptsächlich für die Anchylosen der Bewegungsgelenke (Hüft- und Kniegelenke) die gesetzmässige, auch mit den theoretischen Linien der graphischen Statik übereinstimmende Structur derselben betont und gegen die von Wolff angenommene Unmöglichkeit des Appositions-Wachsthums bei gleich bleibender Architectonik auftritt. Letzterer hat ja bekanntlich in seiner ersten Arbeit „Ueber die innere Architectur der Knochen und ihre Bedeutung für die Frage des Knochenwachsthums“ (Virchow's Archiv Bd. L) an der Hand seiner Untersuchungen am Oberschenkel-Knochen-Krahn ganz gegen die gang und gäben Ansichten der Histologen nur das interstitielle Knochenwachsthum durch Intussusception als möglich gelten lassen, eine Annahme, die nach den Forschungsresultaten v. Ebner's und Anderer ganz unhaltbar erscheint.

Wir sehen also schon bei Martini und Köster das Transformationsgesetz angedeutet, das Wolff durch Zusammenfassung der früheren Publicationen in seiner vollendeten Form (Berlin 1892) wiedergab.

Im Hinblick auf die Ileosacralanchylosen also können die Verlängerung und Verbreiterung der hinter der Symphyse gelegenen Partien des Ileums als Resultat einerseits der Knochenmarkwirkung als Knochenblähung angesehen werden, andererseits darf nicht vergessen werden, dass die Wirkungen vermehrten Zuges in ihren Veränderungen am Knochen sich ähnlich documentiren wie die

Digitized by Google

vermehrten Druckes. Wenn wir mit der alten Hüter-Volkmann'schen Drucktheorie brechen und annehmen, dass vermehrter Druck vermehrte Knochenanbildung, verminderter Druck Knochenschwund erzeugt, so müssen wir gleichzeitig zugeben, dass auch vermehrter Zug eine vermehrte Inanspruchnahme der von ihm betroffenen Zugbalken des Knochens bedingt.

Es zeigt sich dies an unserem Beispiel sehr deutlich, indem an den Insertionsstellen der Ligamenta vaga, die ja bei der fast einseitigen Lastübertragung wenigstens bis zum vollkommenen Abschlusse der Synostose eine ganz bedeutend vermehrte Functionsleistung hatten, sich mächtigere Compacta angelegt hat und gegen diese Stellen einige recht kräftige und gegen die übrigen Spongiosa der unmittelbar angrenzenden Partien dicker erscheinende Zugbalken hinziehen.

Durch diese vermehrte Zugwirkung wird der Effect der Knochenmarkblähung mit seinem die Spongiosa rareficirenden Einfluss im Anfange des Entstehens der Synostose jedenfalls beeinträchtigt und werden Spongiosaverhältnisse geschaffen, die auch nach perfecter Synostose, wo also die Wirkung der Ligamenta vaga keine so übertrieben gesteigerte mehr zu sein braucht, wahrscheinlich nicht mehr vollkommen schwinden. Immerhin ist die Rareficirung der Spongiosa in den nicht direct vom vermehrten Druck getroffenen Partien deutlich zu erkennen und giebt speciell die am meisten nach hinten gelegene Partie der Spin. post. super. mit ihrem aus sehr dünnen Knochenbälkchen bestehenden, scheinbar vollkommen ungeordneten gesetzlosen Gefüge das Bild des nicht belasteten geblähten Knochens.

Der von Nicoladoni in seiner letzten Arbeit über die Scoliose des Lendensegmentes ausgesprochene Satz: „dass die bedeutende Rolle, welche das Mark als druckfortpflanzender Factor bei Form- und Structurstörungen der Scoliose spielt, auch für das Verständniss anderer Difformitäten fruchtbringend sein dürfte", hat in mir lebhaften Widerhall erweckt und war für mich ermunternd, diese meine Ansicht über die Blähung als Erklärungsmoment für die scheinbare Verschiebung des Ileum nach hinten auszusprechen.

Wir finden an der Ileosacralanchylose, wie man es nicht deutlicher wünschen kann, auf einer Seite Pressung, auf der anderen Blähung, auf der einen Ansammlung von Compacta, auf der anderen Rareficirung, Resorption.

Digitized by Google

Auf mikroskopische Einzelheiten kann ich nicht eingehen, weil mir eigene Beobachtungen und Erfahrungen darüber fehlen.

Zweifellos wird sich die Transformation des Knochens und die von v. Ebner in so überzeugender Weise nachgewiesene fortwährende Resorption und Apposition auch noch in Einklang bringen lassen, indem es nicht zweifelhaft ist, dass die Vorgänge auch durch statische Druck- und Zugmomente beeinflusst, sich in einer bisher unergründeten Gesetzmässigkeit abspielen, aus welcher eben für jeden Fall von pathologischer Belastung die für diesen Fall statisch günstigsten Verhältnisse resultiren.

Als meine Ansicht über die Knochenblähung am Kreuzbeinflügel und den angrenzenden Ileumpartien stützende Argumente möchte ich anführen, dass die Länge des linken Querfortsatzes des Assimilationswirbels, der, wie vorerwähnt, von dem anchylotischen Flügelreste deutlich getrennt werden kann, $33^1/_2$ mm, der rechte nur 30 mm beträgt, während der Abstand des oberen Randes des I. Sacralloches vom Abgang des Processus transversus vom Körper links 16 mm, rechts 20 mm beträgt. Ersteres kann als Blähung, letzteres als Pressungsphänomen gedeutet werden.

Schon am vierten Lendenwirbel machen sich diese Symptome geltend, indem der Processus transversus links bedeutend breiter ist als rechts (15 mm gegen 10 mm) und die Bogenwurzel links 20 mm, rechts 18 mm Dicke zeigt.

Dass weitere Messungen an den anchylosirten Partien zum Vergleiche mit der nicht anchylosirten Seite kein sicheres Kriterium abgeben können, darauf komme ich später noch zu sprechen.

Ich will nur noch anfügen, dass der Durchschnitt durch jenes untersuchte Becken 4089 der Wiener Sammlung die Richtigkeit meiner Anschauung zu stützen scheint, und werde ich bei der Beschreibung des Beckens darauf zurückkommen.

Durch die Verificirung dieser Auffassung, welche derzeit noch, um mich nicht zu unbescheiden auszudrücken, als theilweise hypothetisch hinzustellen ist, die aber per analogiam mit der Wirbelsäule grosse Berechtigung zu haben scheint, werden natürlich nicht nur die coxalgischen, sondern alle schräg verschobenen Becken tangirt. Es würde also auch die scheinbar abgeschlossene Frage über das Nägele'sche Becken neu aufgerollt, wenigstens die Argumentation für dasselbe eine etwas andere, nachdem das für das secundäre Auftreten der Anchylose als absolut beweisende Symptom der Verschiebung des Hüftbeins am Kreuzbein, welches

Digitized by Google

Litzmann, Ohlshausen etc. so sehr betonten, anders gedeutet werden muss.

Der Streit, ob beim Nägele'schen Becken der Kreuzbeinflügelmangel oder die Synostose das Primäre ist, kann etwas zu Ungunsten der Annahme des primären Knochendefectes verschoben werden. Denn bei den coxalgischen Becken, bei denen doch von einem angeborenen Defect nicht die Rede sein kann, erstreckt sich dieser nicht nur auf die mit der Synchondrose in Verbindung stehenden Kreuzbeinwirbel, sondern auch auf die anderen, tiefer unten gelegenen (wie in unserem Falle besonders deutlich sichtbar). Zweitens fehlt bei den coxalgischenBecken, wo doch die Synostose auch nur durch adhäsive Entzündung zu Stande kommt, oft jedwedes Residuum dieser Entzündung. Schliesslich ist die sogenannte Verschiebung als Knochenblähung in manchen Fällen zu erklären. Man wird es wohl in Zukunft für manche Fälle von sogenannten Nägele'schen Becken sehr im Zweifel lassen müssen, ob das fertige Becken ätiologisch so oder so gedeutet werden kann und beide Möglichkeiten zugeben müssen. Denn, auch wenn anamnestisch keine Anhaltspunkte für eine dagewesene Entzündung vorhanden sind, kann eine solche in den Entwicklungsjahren schleichend und ohne Residuen abgelaufen sein, und kann die daraus entstandene Anchylose sowohl den Wachsthumsstillstand der einen Kreuzbeinhälfte an und für sich, als auch in Folge der sich anschliessenden ungleichen Belastung Ernährungsbehinderung (Compression der Vasa nutritiva), Verdichtung, Pressung und Verschmälerung bedingen.

Es werden, wie dies ja auch Schauta in seiner grossen Beckenarbeit durchführt, die beiden Gruppen: angeborener Defect einerseits, Entzündung des Ileosacralgelenks mit vorzeitiger Synostose andererseits strenge auseinander gehalten werden müssen, doch wird man es, meiner Ansicht nach, manchem Nägele'schen und vollkomenen die Merkmale eines solchen tragenden Becken nicht mehr ansehen können, ob es der einen oder der anderen Ursache seine Entstehung verdankt.

Es nimmt diese Auffassung einen vermittelnden Standpunkt zwischen den beiden Ansichten hie Thomas etc., hie Olshausen etc. ein, fussend auf der unleugbaren Thatsache, dass die für das Nägele'sche Becken als charakteristisch bezeichneten Verhältnisse am Kreuzbeinflügel und der Hüftkreuzbeinfuge auch auf andere Weise, ohne primären Defect, wie z. B. beim coxalgischen

Digitized by Google

Becken zu Stande kommen und daraus dieselben Beckenformen resultiren können.

Wenn man bedenkt, dass in den meisten dieser Fälle entweder schon von den ersten Gehversuchen an oder doch im jugendlichen Alter der einseitige Rumpfdruck seine Wirkung auszuüben beginnt, also einen nicht entwickelten oder sonst nicht fertigen Kreuzbeinflügel vorfindet, wenn man weiter bedenkt, dass dieser einseitige Druck in demselben Maasse, als er auf den Kreuzbeinwirbel hemmend und comprimirend einwirkt, auch die weniger widerstandsfähigen Knorpellager der Gelenkflächen trifft und auf diese bei jedem Schritte wie ein Trauma einwirkt, ist die Annahme nicht von der Hand zu weisen, dass die der adhäsiven Gelenkentzündung folgende Synostose oft schon sehr frühzeitig die beiden Knochen in eins vereinigen wird. Diese synostosirte Knochenpartie wächst nun mit der weiteren Entwickelung des Körpers, wenn auch unter pathologischer Belastung fort. Die mehr belasteten Theile der Synostose werden gegen die weniger belasteten an Wachsthum zurückbleiben. Ausserdem wird das Knochenmark dem Drucke ausweichend, stellenweise Knochenblähung bewirken. Es entsteht daraus eine atypische Knochenform, die einen Vergleich mit der anderen Beckenhälfte nicht zulässt. Letztere zeigt bei manchen coxalgischen oder anderswie einseitig belasteten Becken Zeichen von Atrophie. Es können daher vergleichsweise Messungen zwischen links und rechts zur Beurtheilung, ob eine Verschiebung des Hüftbeins am Kreuzbein vorhanden oder nicht, nur von sehr geringem Werthe, wenn nicht werthlos sein. Als Beweis hierfür scheinen mir die Differenzen in den Angaben der einzelnen Autoren über diese Maasse in horizontaler und sagittaler Richtung zu dienen. Eine scheinbare Verschiebung, richtiger Hinausdrängung der nach hinten liegenden Hüftbeinpartien ist von vielen Factoren abhängig, wie Form und Grösse der ursprünglich vorhanden gewesenen Gelenkflächen, Breite des vorhanden gewesenen Kreuzbeinflügels, Alter des Individuums, als die Synostose fertig war, Energie des Knochenwachsthums, der in den einzelnen Fällen nicht immer gleichen Druckrichtung der Belastung etc. Es bleibt daher nichts anderes übrig, als dies als eine variable Grösse hinzustellen und für jeden Fall zu individualisiren.

Wenn man eine wirkliche Verschiebung des Hüftbeins am Kreuzbein annehmen wollte, so käme das einer Art Subluxation des Gelenkes gleich und müsste man wohl wenigstens einmal an

Digitized by Google

der vorderen Seite der Synostose irgend eine stufenartige Verschiebung nachweisen können. Eine solche ist aber bislang in keinem Falle vorhanden gewesen. Abgesehen davon ist eine solche Subluxation bei der gegenseitigen Verzahnung beider Gelenkflächen und dem ungemein starken Bandapparat eine gewagte Annahme. Man könnte auch allenfalls das eine gelten lassen, dass durch die abnorme Belastung die Richtung des schon anchylosirten oder im Anchylosiren begriffenen Kreuzbeinflügels nach hinten abgelenkt wird und dadurch das Hüftbein weiter nach hinten wandert, jedoch entspricht dies thatsächlich nicht den Befunden, indem die Flügelreste zwar in sich comprimirt, jedoch nicht nach hinten ausgebogen erscheinen. Es widerspräche dies auch den herrschenden Ansichten über die Druckübertragung vom Kreuzbein auf das Hüftbein.

Es führt uns dies auf die etwas complicirten Fragen der Mechanik im Ileosacralgelenk und der Rumpflastübertragung durch's Becken auf die Unterstützungssäulen der Oberschenkel, Themata, die eingehend zu besprechen uns zu weit führen würde, und die ja schon zur Genüge bearbeitet sind.

Luschka, Aeby, W. A. Freund haben schon die durch H. Mayer dem Ileosacralgelenk zugesprochene gesetzmässige Mechanik, die in meiner Ansicht nach mehr theoretisch als thatsächlich allgemein zutreffenden Bewegungen in diesem Gelenke bestehen soll, auf das richtige Maass reducirt und spricht auch die Incongruenz, die man bei Durchsicht vieler Kreuzbeine an den Facies auriculares vorfindet, dafür, dass es sich um eine einfache Verzahnung handelt, welche die Rotationsbewegungen der horizontalen Wippe um die in den Widerlagern der Superficies am Kreuzbein ruhenden Zapfen des Hüftbeins auf das geringste Maass beschränkt.

Der Versuch Klein's, durch Leichenexperimente die Mayersche Theorie wieder zur Geltung zu bringen, muss wegen der nicht ganz einwandsfreien Anordnung der Versuche als misslungen erklärt werden.

Die belastete Symphysis sacroiliaca gestattet zweifellos nur minimale Rotationsbewegung, gewiss aber keine Verschiebung der Gelenkflächen gegeneinander. Es ist also auch aus anatomischen Gründen eine solche höchst unwahrscheinlich, ganz abgesehen davon, dass bei einseitiger Belastung die die Superficies senkrecht treffende Last die Verzahnung eher verstärken als lockern muss.

Die durch Bardeleben nachgewiesene senkrechte Anordnung

Digitized by Google

der Spongiosabälkchen der Kreuzbeinflügel an den Superficies spricht jedenfalls für eine senkrechte Lastübertragung.

Nach diesen Auseinandersetzungen fasse ich meine Ansicht in nachstehenden Sätzen zusammen:

Eine Verschiebung des Ileum am Sacrum ist unter normalen Verhältnissen aus anatomischen Gründen nur im minimalsten Maasse möglich.

Neben pathologischer einseitiger Belastung ist dieselbe wegen der noch directeren und senkrechten Belastung der Gelenkfläche noch unwahrscheinlicher.

Das stärkere Hinausragen der Tuberositas ilei lässt sich ungezwungen ähnlich wie die Veränderungen an der scoliotischen Wirbelsäule durch Knochenmarkblähung erklären.

Ileosacralsynostosen zeigen ähnlich wie Anchylosen an anderen Gelenken eine den abnormen statischen Verhältnissen angepasste Knochenstructur und lässt sich gewiss für manche derselben, wenn sie lange genug als fertige Anchylosen bestanden, das Wolff'sche Transformationsgesetz anwenden.

Die scheinbare Verschiebung des Ileum nach rückwärts (Knochenmarkblähung) ist, weil in allen prägnanten Fällen mehr oder minder zu beobachten, eine von der Transformation quasi gesetzmässig bedingte Erscheinung.

Die scheinbare Verschiebung des Ileum nach hinten ist wahrscheinlich kein Kriterium für das secundäre Entstehen der Synostose bez. das primäre Vorhandensein eines Kreuzbeindefectes.

Durch die vorstehenden Auseinandersetzungen ist die Richtigkeit der neuen Theorie über die scheinbare Verschiebung des Ileum nach hinten vielleicht noch nicht genügend fundirt und haben diese Zeilen zum Theil nur den Zweck, zu weiterer diesbezüglicher Forschung anzuregen. Ich hoffe, dass es mir möglich sein wird, weitere Belege für die Richtigkeit meiner Annahme in Zukunft beizubringen.

Digitized by Google

Literatur.

Abegg, Monatsschr. f. Geb. XXX. S. 137.
Albert, Zur Theorie der Skoliose. Wien 1890.
Ahlfeld, III. Gynäkologen-Congress. Freiburg 1889.
Aeby, Centralbl. d. med. Wissensch. 1873. 50.
Derselbe, R. u. Dubois-Reymond's Arch. 1861.
Derselbe, Lehrbuch der Anatomie. 271. 272.
Bardeleben, Architectur der Wirbelsäule. Jena 1874.
Betschler, Neue Zeitschrift f. Geb. 1840. IX.
Birnbaum, Archiv f. Gyn. XXV. 422.
Blasius, Monatsschrift f. Geb. XIII.
Bochhammer, Zeitschrift f. rat. Med. III R. XV.
G. Braun, Sitzungsbericht d. gynäkolog. Gesellschaft in Wien. Sitzung vom 8. 1. 1889.
Derselbe, Ebendas. Sitzung vom 6. 3. 1888.
Derselbe, Wien. klin. Wochenschr. 1888. 7.
Derselbe, Wien. med. Wochenschr. Juni 1857.
Derselbe, Sitzung d. Wien. gyn. Gesellsch. 22. 10. 1889.
Ernst Braun, Wien. med. Presse. 1871.
Egon v. Braun, Sitzung d. Wien. gyn. Gesellsch. 19. 2. 1889.
Breisky, Med. Jahrb. Wien 1865. 1.
Bruneau, Thèse de Paris Steinheil 1892. Centralbl. f. Gyn. 1893. 21.
Budin, Annales de Gyn. XXXV. 383. Bulletin de l'academie. No. 15.
Champneys, Brit. med. Journ. 1882. Centralbl. f. Gyn. 1882. 832.
Condamin, B., et Adenot, E., Revue d'orthopaedie. Paris 1891. 339.
Culmann, Die graphische Statistik. Zürich 1866. p. 209.
M. Dangau, Nouvelle observation. . . Journ. de chirurg. par M. Malgaigne. Marseille 1845.
Demmelin, Gazette de hopitaux. 1890. 111. 1025. Centralbl. f. Gynäkol. 1891. 32.
Dürr, Ueber die Assimilation. . . Zeitschr. f. rat. Med. III. R. 8.
v. Ebner, Sitzungsberichte d. Wiener Acad. d. Wissensch. XCVII.
Engel, Wiener med. Wochenschr. 1872.
Feré, Progr. med. 1877. 27.
Fehling, Archiv f. Gyn. X.
Förster, Lehrb. d. pathol. Anatomie. II. 1863. 985.
F. Frenkel, Jenaische Zeitschrift. VIII. 1873.
Fleischmann, Prager med. Wochenschr. 1886. 5.
W. A. Freund, Gynäk. Klinik. I.
Derselbe, Archiv f. Gynäk. III. 399.
M. B. Freund, Monatsschr. f. Geb. XIII.
M. A. Freund, Ebendas. XXXII. 434.
Gegenbauer, Jenaische Zeitschr. VII. 1873.
Derselbe, Lehrbuch der vergleichenden Anatomie.

Digitized by Google

Gruner, Zeitschr. f. rat. Med. 1868. XXXIII. 242.
Gusserow, Archiv f. Gyn. XI.
Hecker, Monatsschr. f. Geb. VII.
Derselbe, Archiv f. Gyn. XVIII.
Holst, Beobachtungen aus der Praxis. Dorpat 1853. Monatsschr. f. Geb. I.
Hohl, Zur Pathologie des Beckens. Leizpzig 1852.
Kehrer, Beiträge zur vergleichenden u. experiment. Geburtskunde. H. 3, 5. Giessen 1869 u. 1875.
Kleinwächter, Prager Vierteljahresschr. B. 106. 1870.
Klein, Mechanik des Ileosacralgelenkes. Zeitschr. f. Geb. u. Gyn. 1891.
Koffer, Sitzung d. Wiener gynäk. Gesellsch. 9. 2. 1892.
Kormann, Archiv f. Gyn. VI.
Köster, Verhandl. d. med. Gesellsch. in Würzburg. 15. 6. 1872.
Küstner, Archiv f. Gyn. VIII.
Lambl, Prager Vierteljehresschr. 1853. B. II. 142. 1854. B. IV. 1.
Litzmann, Monatsschr. f. Geb. XXIII.
Derselbe, Die schräg-ovalen Becken. Kiel 1853.
Langerhans, Virchow's Arch. Bd. 61. 1874.
Lesshaft, Verhandl. d. anatom. Gesellsch. Wien 1892.
Lorenz, Wiener klin. Wochenschr. 1893. 12. 31.
Luschka, Virchow's Archiv. 54. Bd. 7. 299.
Derselbe, Anatomie des menschl. Beckens. Tübingen 1864.
Leopold, Archiv f. Gyn. IV. 336.
v. Mars, Ebendas. XXXVI. 2.
E. Martin, Progr. de pelvi-oblique-oval. Jena 1841.
Derselbe, Neue Zeitschrift f. Gyn. XV. 49.
Derselbe, Ebendas. XIX. 111.
Martin, Schmidt'sche Jahrb. LXXI. 360.
Martini, Centralbl. f. med. Wissensch. 1872. 37.
H. v. Meyer, Virchow's Archiv. XXXV. 1866. 225—253.
Derselbe, Ebendas. XXXVI. 1866. 144.
Derselbe, Ebendas. XLIII. 145.
Derselbe, Die Statik und Mechanik des menschlichen Knochengerüstes. Leipzig 1873.
Derselbe, Missbildungen des Beckens. Jena 1886.
Derselbe, R. u. Dubois Reymond's Archiv. 1867.
Mennel, Archiv f. Gyn. XXIII.
Merkel, Archiv f. Anat. u. Phys. 1877.
Moleschott, Zeitschrift f. d. ges. Med. 1846. XXXI.
F. C. Nägele, Heidelberger klin. Annalen. X.
Derselbe, Das schräg-verengte Becken. Mainz 1850.
Nicoladoni, Denkschrift d. Acad. d. Wissensch. Wien. LV.
Derselbe, Ebendas. LXI.
Derselbe, Med. Jahrbücher. Wien 1886.
Olshausen, Monatsschr. f. Geb. XIX.
A. Otto, Ebendas. XXVIII.
Pinard, Progr. med. 1893. 2. u. 3. Centralblatt f. Gyn. 1893.
Unna, Oppenheim's Zeitschrift f. d. ges. Med. Hamburg 1843. XXIII.

Digitized by Google

Riedinger, Zeitschrift f. Heilkunde. 1866. VII.
G. Ruge, Morphol. Jahrb. XVIII. 185—326.
v. Ritgen, Neue Zeitschrift f. Geb. XXVIII.
Derselbe, Ebendas. XXX.
Derselbe, Monatsschrift f. Geb. II.
Rosshirt, Lehrbuch der Geb. Erlangen 1881.
Roux, Berliner klin. Wochenschr. 1893. 21.
Derselbe, Archiv f. Anat. u. Phys. 1885. 148 ff.
Reynolds, E. A., Case of labor. . . Boston. med. and Surg. Journ. CXXII. 400. Am. Journ. of Obst. New York 1890. XXIII. 709. Frommel's Jahresbericht. 1890.
Rosenberg, Morphol. Jahrb. I. 1876.
G. W. Stein, Neue Zeitschrift f. Geb. XIV. XV.
Schauta, Handbuch der Geb. II. VII.
Spiegelberg, Archiv f. Gyn. II.
Derselbe, Lehrbuch der Geb. 1882. 438.
Schneider, Monatsschrift f. Geb. XXIX.
Schwegel, Sitzungsberichte d. Wien. Acad. d. Wissensch. 1858. XXX. 17.
W. Ström, Nord. med. Archiv. XIV. Centralblatt f. Gyn. 1883. 583.
Sabatier, Lyon. med. 1892. 3—5.
Spiegelberg, Monatsschrift f. Gyn. XXXII. 286. 305.
Schönberg, Et ankylot. skjaevt. Baekken . . . Christiania 1887. 42. Frommel's Jahresber. 1887.
Siebold, Neue Zeitschrift f. Geb. XXIX.
Thomas, Das schräg-verengte Becken. Leyden u. Leipzig. 1861.
S. Thomas, Monatsschrift f. Geb. XX.
Tracou, Einfluss der Coxalgie. Lille 1889.
Wiedersheim, Anatom. Anzeiger. 1889. 4. 1890. 5.
Wolfermann, R. u. Dubois Reymond's Archiv. 1872.
Wolff, Virchow's Archiv. L. Berlin 1870. 389 ff.
Derselbe, Das Gesetz der Transformation der Knochen. Berlin 1892.

Digitized by Google

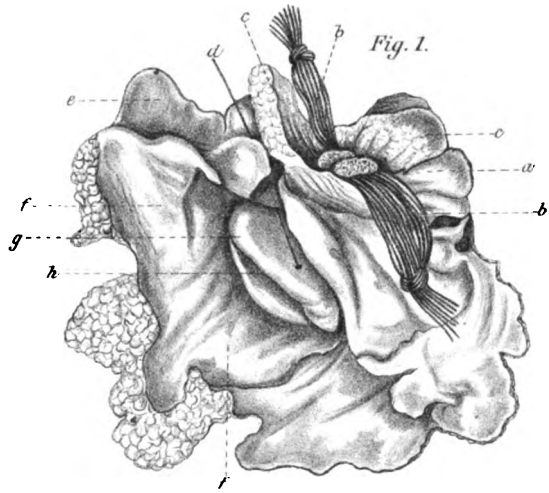

Fig. 2.

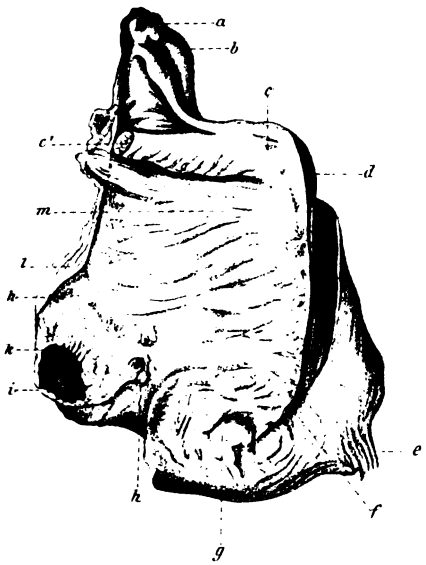

Fig. 3.

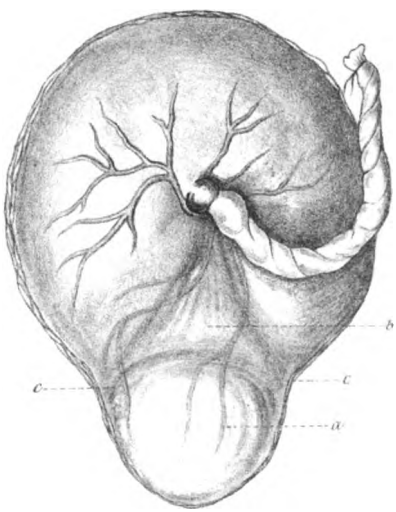

Digitized by Google

Digitized by Google

Zur Kenntniss des Schwangerschafts- und Geburtsverlaufes bei anteflixirtem[1]) Uterus.

Von

Dr. **P. Strassmann,**

Assistenzarzt an d. geburtsh.-gynäkol. Univ.-Poliklinik d. Königl. Charité.

(Mit 3 Abbildungen auf Tafel XII und 3 Abbildungen im Text.)

Der Uterus kann in verschiedener Weise antefixirt, d. h. künstlich nach vorn befestigt sein: an die Bauchwand, an die Blase und an die Scheide.

---

1) Anm.: Es sei mir an dieser Stelle eine kleine philologische Abschweifung gestattet. Bei der Besprechung der Fehler unserer Kunstsprache bemerkt Kossmann (Zur Pathologie unserer Kunstausdrücke, Monatsschrift f. Geburtsh. u. Gynäk., Bd. I, S. 578), dass es richtiger wäre, die Präposition „ante" in anteversio, anteflexio etc. durch „pro" zu ersetzen. So gern ich manchen Vorschlägen der gelehrten Arbeit schon in diesen Zeilen gefolgt bin, so kann ich jenem Vorschlage nicht unbedingt beistimmen, und um das Wort „antefixirt" meines Themas zu stützen, sei folgendes hier angeführt.

Die Wörter provertere und proflectere existiren im klassischen Latein so wenig wie anteflectere. Das Wort „antevertere" ist wenigstens im Gebrauch, wenn auch nicht in dem gynäkologisch gedachten Sinne („nach vorn wenden"), sondern als „zuvorkommen, einen Vorsprung gewinnen oder etwas vorziehen". Ante und pro sind beide in vielen, gerade auf räumliche Verhältnisse bezogenen Verben in Gebrauch. (Ante-cedere, -ire, -ferre, -gredi, -mittere, -ponere etc. und Procedere, prodere, -crescere, -cumbere, -currere, -ire, -ducere, -ferre, profligare, -fluere, -fundere, -mittere, -fugere, -gredi, -movere, -pagare, -rumpere, -ponere, -trudere etc.)

Während dem „ante" die Bedeutung „vornan" oder „nach vorn" zukommt, bedeutet „pro" in diesen Verbindungen zunächst „hervor", „heraus", „davon fort", vielfach mit dem Sinne des „hervorragend". In einzelnen Zusammensetzungen (profligare, procumbere) wird noch die Bedeutung „heraus", „davon fort" bis zum „darnieder" gesteigert. In dem Sinne „hervor" brauchen wir daher mit Recht die Bezeichnung: Prolaps, profuse Eiterung, protrusio bulbi, Hydrops tubae profluens.

Digitized by Google

An die Bauchwand kann er indirect durch die Alexander'sche Operation, mittelst Anziehen oder Verkürzung der runden Mutterbänder, oder direct durch die Ventrifixur, die Vernähung des Uteruskörpers (Fundus, vordere Wand, Ansatz der Ligamenta rotunda) mit der Bauchwand, geheftet sein.

Bei der letzteren Methode hat man neuerdings noch eine Antefixur mit der Blase dadurch herbeigeführt, dass man Uterus- und Blasenperitoneum vereinigte [Westphalen[1])]: Ventrivesicifixur. Auch für sich allein ist die Vernähung von Uterus und Blase vorgenommen worden: Vesicifixur.

Die anatomischen Verhältnisse bei der Anheftung des Uterus an die Blase ähneln in gewisser Beziehung denjenigen, die wir bei der Anheftung an die Scheide herstellen. Sowohl bei der von Mackenrodt angegebenen als bei der von Dührssen zunächst ausgeübten Methode wurden die Vorder- und Hinterwand der Excavatio vesiciuterina mit einander zur Verwachsung gebracht, gleichzeitig aber auch die Scheidenwand durch Vernähung mit dem Peritoneum der Excavation und mit dem Uterus vereinigt.

Diese „mittelbare Vaginifixur des Uterus" wurde durch die sog. intraperitoneale Methode Dührssen's zu einer „unmittelbaren", indem nach Eröffnung des Peritoneums und Hervorholen des Corpus das Perimetrium bez. auch das Myometrium mit der Scheide vereinigt wurde. Zunächst nur für die Behandlung der Retrodeviationen, dann der Prolapse geübt, gewann diese Modification, welche weit festere Verbindungen schafft, sehr bald an

---

Am besten dürften ante- und proponere den Unterschied kenntlich machen: ein anteponirter Uterus ist ein nach vorn gestellter oder gelagerter Uterus, ein proponirter Uterus ist ein z. B. in der gynäkologischen Gesellschaft vorgelegter oder ausgestellter Uterus. Wir werden nicht fehl gehen, wenn wir die gleichen Begriffe auf Versio und Flexio übertragen und anteversio, anteflexio, wie bisher für die Neigung und Beugung des Uterus nach vorn, proversio, proflexio für das Hervor- oder Herauswenden und -beugen des Uterus, wenn wir der Worte uns bedienen wollen, anwenden. Wir provertiren den Uterus beim Kaiserschnitt, wir proflectiren das Corpus z. B., wenn wir bei der vaginalen Totalexstirpation dasselbe durch die eröffnete Excavatio vesiciuterina in die Scheide bringen, um von oben abbinden zu können.

Das Wort „antefixirt" ist von „antefixus" hergeleitet, das u. A. bei Tacitus und Livius mit der Bedeutung „vorn befestigt", „vorn angenagelt" gebraucht wird.

1) Westphalen, Vesicofixatio und Ventro-vesicofixatio uteri. Monatsschrift f. Geburtsh. u. Gyn. Bd. II. H. 1.

Digitized by Google

Gebiet. Seitdem man mittelst der „vaginalen Coeliotomie“ auch andere Krankheitszustände des Uterus und solche der Adnexa in Angriff nahm, bürgerte sie sich als Schlussact jener Operation ein, unter Zugrundelegung der Absicht, so das Cavum peritonei gegen die Incisionsstelle abzuschliessen.

Die jüngste der hier genannten Arten, den Uterus zu antefixiren, ist bekanntlich die Vesicifixur und die Ventrivesicifixur. Beide haben die Nachtheile der Laparotomie. Ueber Schwangerschaften und Geburten bei den so operirten Patientinnen ist noch nichts bekannt geworden. Kein Zweifel, dass wir bald von Schwangerschaften hören werden!

Aber sicher steht auch zu erwarten, dass wir bald Kenntniss von Störungen zu nehmen haben werden. Ganz abgesehen davon, dass nicht resorbirbare Fäden selbst bei aseptischem Verlauf den Weg durch die Blasenwand finden dürften, wird eine innigere Verschmelzung des Corpus uteri mit der hinteren Wand und dem Scheitel der Blase bei eintretender Schwangerschaft Steigerung der Beschwerden hervorrufen. Es wird abzuwarten sein, wie oft dadurch eine Unterbrechung der Schwangerschaft zu Stande kommt. Entwickelt sich dieselbe aber fort, so können durch die Verzerrung der mit dem wachsenden Uterus verbundenen Blase neue, und anoch unbekannte Krankheitszustände auftreten (Divertikelbildung, Ureterenverzerrung u. s. w.).

Ist nicht gleichzeitig die Ventrifixur gemacht worden, so ist die Sicherung der Antefixur keine sehr grosse. Denn bei der rein peritonealen Natur der Adhäsionen wird die Blasenfüllung sehr leicht die Verwachsungen dehnen oder auch das nicht zur Fixur benutzte Peritoneum so weiten, dass Recidive der Retroflexio, nach Schwangerschaften zumal, leicht eintreten können. Rein peritoneale Stränge werden sehr leicht resorbirt oder atrophisch (s. u.). So richtig vielleicht der Gedanke erscheint, das Cavum vesicouterinum verschwinden zu lassen, um dem Uteruskörper das Ausweichen unmöglich zu machen, so wenig zuverlässig erscheint er uns in Bezug auf seine Resultate.

Zudem sind, wie wir sehen werden, die Resultate der Ventrifixur keine so ungünstigen, um eine weitere Verwachsung der vorderen Uteruswand herbeizuführen. Der einzige Fall, bei dem später ein Ileus entstand, ist von Jacobs[1]) berichtet. Es hatte

1) Jakobs in der Discussion über Czempin's und Flaischlen's Vorträge. Zeitschrift f. Geb. u. Gyn. Bd. XXX. S. 550.

Digitized by Google

sich 3 Jahre nach einer Ventrifixur ein 4 cm langer Stiel gebildet, der von der Bauchwand zum Uterus zog. Ileus, Tod. — Dies Ereigniss könnte auch nach einer Ventrivesicifixur einmal eintreten. — Olshausen[1]) erwähnt noch einen Fall von Leopold (den ich in der Originalmittheilung nicht gefunden habe), wo bei einer Ventrifixur Darmschlingen eingeklemmt wurden.

Ebensowenig dürfte ein von Chaput[2]) in 2 Fällen ausgeführtes Verfahren der Ventrifixur den Rang ablaufen. Durch einen Querschnitt über Ligamenta lata und Mitte der vorderen Uteruswand wird das Peritoneum abgelöst. Es wird von oben nach unten bis auf die vordere Scheide abgelöst. In die so gebildete Tasche wird der Uterus versenkt und sein Fundus mit dem Peritoneallappen vereinigt. Hier liegen — bei grosser Gefahr von Gefäss- und Harnwegeverletzung — die Bedingungen so wie bei der intraperitonealen Vaginifixur, über deren Beziehungen zu Schwangerschaften wir unten ausführlich eingehen. Es scheint uns diese Verlagerung nach Chaput anatomisch weniger natürlich als die durch Ventrifixur. Gegenüber dem vaginalen Vorgehen hat sie zudem die Nachtheile des Bauchschnittes.

Von allen Methoden, die den Uterus durch Antefixur behindern sollen, eine Rückwärtslagerung bezw. Senkung einzugehen, kommt unstreitig in ihrem Endresultat die Alexander-Operation topographisch, anatomisch und mechanisch den natürlichen Verhältnissen am nächsten. Unter diesem Namen fassen wir hier auch die Adam'sche, Alquié'sche und alle die zahlreichen anderen Modificationen, auch die Newman-Edebohls'sche mit Eröffnung des ganzen Leistencanals zusammen. Sie verhalten sich auch der Conception und ihren Folgen gegenüber gleichwerthig. Die durch Lanz[3]) ausführlich geschilderte Kocher'sche Methode ist ähnlich der Edebohls'schen. Hier findet sich ausführlich die Literatur berücksichtigt.

Wir sehen in dieser Arbeit absichtlich davon ab, die klinischen Vortheile und Nachtheile dieser Operation gegenüber den anderen antefixirenden Verfahren zu erläutern. Der Verfasser

---

1) Ueber Behandlung der Retrodeviationen des Uterus. Zeitschr. f. Geb. u. Gyn. Bd. XXXII. S. 16.

2) Annal. de gynécol. et d'obstétr. 1894. No. 20.

3) Lanz, Die Alquié-Alexander'sche Operation zur Beseitigung des Prolapses und der Retroflexio uteri nach Kocher. Dieses Archiv. Bd. XLIV. S. 348.

Digitized by Google

selbst hatte übrigens in einer nunmehr sechsjährigen Assistentenzeit an deutschen Kliniken noch keinmal Gelegenheit, einer Alexander-Operation beizuwohnen. Nur vereinzelt (Werth, Küstner) wird dieselbe bekanntlich in Deutschland an Universitäten geübt.

Wie wird sich ein durch Kürzung und Vernähung bezw. Kreuzung der Ligamenta rotunda antefixirter Uterus während der Schwangerschaft und in der Geburt verhalten?

Häufig genug ist Schwangerschaft nach dieser Operation eingetreten.

Schwangerschaftsstörungen sind in verschwindender Anzahl berichtet. Schmerzen in der Narbe werden ausnahmsweise erwähnt (Rivière) [1]) und zeigen sich frühestens vom 8. Monate ab. Aborte sind auffallend selten. Werth [2]) hatte bei 12 operirten Frauen (unter 48) 19 Schwangerschaften, und zwar endigten 18 am rechtzeitigen Termin, nur ein Abort trat ein.

Warde [3]) stellt 23 Schwangerschaften und 1 Abort zusammen, Alexander [4]) zählt 7 rechtzeitige Geburten, keinen Abort.

Schwere Geburtscomplicationen sind, soweit ich die Literatur über die Alexander-Operation durchgesehen habe, nicht vorgekommen.

Wir werden daher dem Erfinder in seiner Annahme beistimmen können, dass sich die gekürzten Ligamente doch voll entwickeln können, mithin auch der Uterus sich physiologisch entfalten kann.

Das antefixirte runde Band hemmt das Wachsthum der vorderen Uteruswand nicht, so dass sich bei der Ausdehnung des Organs durch eine Gravidität etwa die hintere Waud stärker dehnen müsste. Eine solche pathologische Configuration des Fruchthalters würde nämlich zu ähnlichen Befunden führen müssen, wie wir weiter unten bei den direct das Corpus uteri fixirenden Methoden

---

1) Rivière, De l'hystéropexie et de raccourcissement des ligaments ronds an point de vue obstétrical. Arch. de tokol. Bd. XIX. 770.

2) Werth, Ueber die Anzeichen zur operativen Behandlung der Retroflexio uteri mobilis, nebst einem Beitrag zur Würdigung der Alexander'schen Operation. Festschr. d. Deutschen Gesellsch. f. Geb. u. Gyn. etc. Wien 1894.

3) Warde, De l'intervention chirurg. dans les rétrodéviations de l'uterus. Paris. Ollier-Henry. Thèse.

4) Alexander, The reciprocal effects of pregnancy and parturition upon the operation of shortening the round ligaments of the uterus. Brit. Med. Journ. 1891. No. 348.

Digitized by Google

besprechen werden: dass also die Portio auffallend weit nach hinten bei der Geburt gestanden habe und dadurch abnorme Kindeslagen zu Stande gekommen seien, dass die Rotunda sehr stark gespannt gewesen seien, die Narben eingezogen werden bei der Wehe und ähnliches mehr.

Das ist nicht der Fall.

Eine gewisse Dehnung der Ligamenta rot. wird wohl stattfinden — auch Alexander nimmt dies an — aber die Fixationsstellen können deswegen immer noch genügende Festigkeit bewahren.

Die ja von Ausstrahlungen des Uterusmuskels zum Theil gebildeten Rotunda hypertrophiren und involviren sich auch nach der Fixation und Verkürzung mit dem Uterus mit. Daher ist auch nach Ablauf der Schwangerschaft der Status quo ante wiederhergestellt, Recidive der Uterusverlagerung treten höchstens da ein, wo bei der Geburt ein Dammriss stattfand, der dann den Effect bei den wegen Prolaps Operirten leicht vernichtet.

Die Antefixur des Uterus mittelst Anziehen der Ligamenta rot. lässt das Corpus uteri selbst völlig frei und wirkt einzig durch Verstärkung des physiologischen Halteapparates des Uterus. Das ist der grosse Vorzug gegenüber allen anderen Operationen, wenn wir sie nur vom Standpunkte der Gravidität und des Partus betrachten.

Ueber Schwangerschaften nach intraabdominaler Verkürzung oder Vernähung der Ligamenta rotunda (Methoden von Gill Wylie,[1]) Ruggi,[2]) Bode,[3]) Polk,[4]) Dudley)[5]) mittelst Laparotomie existiren keine verwerthbaren Angaben. Die Operation hat die Nachtheile des Bauchschnittes, lässt aber das Corpus frei.

Bei der Ventrifixur liegen die Verhältnisse schon anders:

---

1) Gill Wylie, Surgical treatment of retrovers. etc. Americ. Journ. of obstetr. 1889. XXII. 478.

2) Ruggi, Sulla cura endoabdominale de alcuni sportamenti uterini. Bull. delle scienze med. della Soc. medico-chir. Bologna 1888. XXII. 30.

3) Bode, Gynäkologische Gesellschaft zu Dresden. 6. Juni 1868. Centralblatt f. Gyn. 1888. S. 795.

4) Polk, Observ. upon the surgic. treatment of retroversions etc. Transact. of the Americ. gyn. Soc. Philad. 1889. XIV. p. 250.

5) Dudley, A new method of surgic. treatment for certain forms of retroplacement etc. Amer. Journ. of Obstetr. 1890. p. 1336.

Digitized by Google

Hier handelt es sich nicht um eine Verstärkung einer der physiologischen Stützen des Uterus, sondern um das Hinzufügen einer neuen Befestigung, nämlich um die Vernähung und Vereinigung der Vorderwand des Uterus mit der vorderen Bauchwand. Der Erfinder dieser Operation, Olshausen,[1]) und unabhängig von ihm, etwas später, H. Kelly in Amerika,[2]) empfahlen, nur das Ligamentum rotundum jeder Seite mit Suturen zu umgreifen, die zugleich von innen her einen Theil der Bauchwand durchsetzten, innen im Abdomen geknotet und daselbst belassen wurden.

Sehr bald darauf wurde aber eine andere Methode empfohlen, die nach Czerny[3]) und Leopold[4]) ihren Namen trägt. Danach wurde die vordere Wand und der Fundus uteri mittelst mehrerer Fäden gefasst, die durch die gesammte Bauchwand, also Haut, Muskulatur und Peritoneum, durchgeführt waren. Die Fäden wurden dann über der Haut geknotet und konnten nach einiger Zeit entfernt werden.

In neuester Zeit hat Olshausen gegen die Czerny-Leopold'sche Methode angeführt, dass dadurch eine so breite, innige Fixirung des Uterus mit der Bauchwand geschaffen werde, wie sie nicht nöthig ist und unter Umständen Nachtheile herbeiführt. Die Beweglichkeit würde in weit höherem Grade beschränkt als bei Fixirung der Ligamenta rot. allein und das könne bei eintretender Conception Nachtheile bringen.

Schwangerschaft ist nach Ventrifixur oft beobachtet worden. Sänger[5]) stellte auf 100 Fälle 13 rechtzeitige Geburten zusammen, Warde[6]) berichtet über 24 Conceptionen; davon endigten 19 rechtzeitig, 2 abortiv, 3 Frauen waren zur Zeit schwanger.

Olshausen selbst ist übrigens äusserst streng mit der Indi-

---

1) Olshausen, Ueber ventrale Operation bei Prolapsus und Retroversio uteri, Centralbl. f. Gynäkol., 1886, No. 43, und Ueber Behandlung der Retrodeviationen des Uterus, Zeitschr. f. Geb. u. Gyn., Bd. XXXII, H. 1.

2) Kelly, The americ. Journal of obstetr. Vol. XX. Jan. 1887.

3) Czerny, Ueber Vernähung der rückwärts gelagerten Gebärmutter. Beiträge zur klin. Chirurg. 1888. IV. 164.

4) Leopold, Ueber die Annähung der retroflectirten aufgerichteten Gebärmutter an die vordere Bauchwand. Sammlung klinischer Vortr. No. 333. (Gynäk. 96.)

5) Sänger, Ueber Schwangerschaft nach conservativer Ventrofixatio uteri retroflexi. Centralbl. f. Gyn. 1891. No. 16 u. 44.

6) l. c.

Digitized by Google

cation zur Ventrifixur gewesen, denn er hat im Ganzen nur 32 mal die Operation wegen Retroflexio fixata und mobilis vorgenommen. Unter seinen 23 Fällen reiner Ventrifixur befindet sich eine normale Schwangerschaft.

Im ganzen sind also nur wenig Aborte beobachtet und bei der Kleinheit der Zahlen kann man jedenfalls nicht behaupten, dass die Ventrifixur den Abort begünstige.

Ueber Schwangerschafts- und Geburtsstörungen ist bisher folgendes beobachtet worden:

1. Gottschalk[1]) räumte bei einer nach Czerny-Leopold'scher Methode behandelten Patientin einen Abort II. mens. aus, bei der er eine Ausziehung der hinteren Wand constatirte, während die vordere fixirte Wand sehr dick geblieben war. Die Portio stand hoch, kaum erreichbar.

G. nimmt an, dass das Wachsthum der fixirten Wand gehemmt gewesen wäre und die Schwangerschaft daher die hintere Wand besonders gedehnt habe.

2. Olshausen[2]) beobachtete bei einer ebenfalls nach Czerny-Leopold'scher Methode Operirten im 4. Monate der Gravidität drohende Aborterscheinungen. Unter geeigneter Behandlung gingen diese zurück. Pat. trug aus. Bei der Entbindung war die Portio vaginalis erst bei Untersuchung mit ganzer Hand zu erreichen. Sie befand sich weit nach hinten und links etwa 2 cm oberhalb des Beckeneinganges. Der Kopf war beweglich, ausserordentlich hoch. Die vordere Wand der Cervix und das untere Uterinsegment ist enorm starr und dickwandig und hindert das Herabtreten des Kopfes auf die obere Apertur. Wegen Ohrlage und Vorliegen beider Hände Wendung, bei der eine starke Verdünnung der hinteren Wand constatirt wird.

3. Edebohls[3]) berichtete über eine Gravidität nach Ventrifixur. Die an einer Mitralerkrankung leidende Patientin hatte folgenden Operationscursus bereits durchgemacht: Curettement — Amputation der Portio — Verkürzung der Ligamenta rotunda, bei welcher Gelegenheit das rechte Band von der Uterusinsertion ab-

1) Gottschalk, Zur Frage des Einflusses der Ventrofixatio uteri auf spätere Schwangerschaften. Centralbl. f. Gyn. 1891. No. 8.

2) l. c. S. 14.

3) Washington. obstetr. and gynecolog. society. 2. Decbr. 1894. Der Fall ist identisch mit dem von Olshausen nach dem Nouv. Arch. de tocol. referirten, s. Repert. univ. d'obstétr. et de gyn., 1894, S. 523.

Digitized by Google

gerissen wird. — Laparotomie, Entfernung des rechten Ovariums — Ventrifixation — 6 Monate später Nephrorraphia und Perineorraphia. Trotzdem nach 6 Monaten Eintritt einer Schwangerschaft. Der Uterus war fest fixirt durch 3 Suturen. Er entwickelte sich auschliesslich auf Kosten der hinteren Wand.

E. schlägt daher vor, bei Frauen, die noch Schwangerschaften ausgesetzt sind, nicht mehr als eine Sutur durch den Fundus uteri zu legen.

Hier anzureihen wäre noch ein Fall von Wegner,[1]) bei dem eigentlich keine Ventrifixur, sondern eine Pelvifixur stattgefunden hatte. „25 jähr. Frau: 2 Partus, 5 Aborte. Fixirte Retroflexio bei schlaffem Uterus und Adnexen. Vergebliche Pessar- und Massagekuren. Laparotomie. Annähung des Fundus an das Periost der Symphyse. — Bei der Geburt stand der Muttermund so hoch, dass die ganze Hand in die Vagina eingeführt werden musste, um ihn zu erreichen. Das Kind lag quer und musste durch Wendung auf den Kopf und Zangenextraction entwickelt werden.“ Hochstand des Muttermundes und abnorme Lage der Frucht erklärt sich W. durch die veränderte Lage bez. durch die Fixation des Uterus.

In der Discussion sprach sich Lomer gegen diese Deutung aus. Eine Querlage könne schon der Hochstand bedingen, der an die Symphyse fixirte Uterus müsse im Wachsen entweder seine Adhäsionen dehnen und sprengen oder es müsste sich der Uterus in veränderter Richtung ausdehnen. In beiden Fällen bedinge dieses aber keine Verzerrung der Cervix nach oben. Die Untersuchung im Wochenbette müsse die Aufklärung bringen.

Mir scheint der Lomer'sche Einwand nicht gerechtfertigt; wir kennen jetzt genügend Fälle, bei denen feste Fixationen auch nach abgelaufener Schwangerschaft weiter bestehen. Es ist wohl zweifellos, dass der fixirte Theil auch in der Schwangerschaft fixirt bleiben kann, die Adhäsionen nicht gesprengt werden und dass solche Verlagerungen des unteren Abschnittes, Verschiebungen des Muttermundes eintreten, die dann weiterhin zu abnormen Kindslagen führen.

Bevor ich auf den von uns beobachteten Fall eingehe, haben wir noch einer Operationsgeschichte zu gedenken, die nach An-

---

1) Hamburg. geburtsh. Gesellsch. Sitzung vom 10. Febr. 1892. Centralblatt f. Gyn. 1893. Bd. XVII. S. 283.

Digitized by Google

kündigung dieses Vortrages von Goubaroff (Dorpat)[1]) veröffentlicht wurde:

Die 23jähr. Patientin war vor 4 Jahren von Küstner wegen Retroflexio mittelst Ventrifixur (3 fil de Florence-suturen, Annähung im unteren Wundwinkel) operirt worden. Verlauf glatt. —

Letzte Regel: Mai 1894. Am 6. Februar 1895 Eintritt in die Klinik. Temperatur normal, Puls 60, zeitweise auf 48 verlangsamt. Uterus in die Quere entwickelt, mit mittlerer Depression. Frucht in Querlage (Kopf rechts, Rücken hinten). Ligamenta rotunda stark hypertrophirt, bis 2 Querfinger über der Symphyse jederseits fühlbar. Bauchnarbe in ganzer Ausdehnung am Uterus adhärent. — Portio vaginalis so hoch stehend, dass sie nur in Narkose mit der ganzen Hand in der Scheide fühlbar ist. Muttermund geschlossen. Im Urin etwas Eiweiss ohne Cylinder. — Schwache Wehen. In den ersten beiden Tagen: vergebliche Versuche der äusseren Wendung. Herztöne bleiben trotz Wehenthätigkeit normal, ebenso Puls und Temperatur. Keine Oeffnung. Klagen über Kopfschmerz und Schlaflosigkeit. —

In der Annahme, dass eine spontane Geburt nicht möglich sei wegen der fehlerhaften Haltung des Uterus, dass eine eventuelle Wendung wegen der „paroi postérieure, très dilatée" gefährlich würde, entschliesst sich G., nachdem er erst die Möglichkeit erwogen hat, nur die Adhäsionen zu trennen, zum Kaiserschnitt. Am 8. Februar Operation: die Adhäsionen sind derartig derb, dass es nicht möglich ist nur mit den Fingern Uterus und Bauchwand zu trennen. Ein einen Finger dicker Adhäsionsstrang zieht von der ganzen Bauchnarbenbreite zur vorderen Uteruswand, zum Fundus und über denselben bis zur hinteren Wand. Durchtrennung mit der Scheere, wobei Venen und Arterien gepinct werden müssen. Lebendes Kind entwickelt. Um den Abfluss der Lochien zu sichern, Dilatation der Cervix mit dem Finger von der Uterushöhle aus.

G. räth, jedenfalls nur ausnahmsweise die Suturen durch den Fundus zu legen, sondern unterhalb des Abganges der Ligamenta rotunda.

Unseres Erachtens ist der oben referirte Fall vornehmlich durch den an der Lebenden aufgenommenen Befund des ventrifixirten, hochgraviden Uterus interessant. Er zeigt, wie derb die Fixationen haften und wie stark sie vascularisirt sind, wie sie die Configuration des Fruchthalters bestimmen, dessen hintere Wand übermässig dilatirt wird, während die Ausdehnung der vorderen Wand gehemmt ist.

Mit der Therapie sind wir in diesem Falle nicht einverstanden. Eine stricte Indication zur Sectio caesarea war nicht vorhanden: Die Beschwerden der Mutter waren vielleicht hochgradige, aber die

1) Goubaroff, La Semaine médicale. 5. Juin 1895. Dystocie, due a une hystéropexie antérieure ayant nésessité l'operation césarienne.

Digitized by Google

Geburtsarbeit hatte noch nicht begonnen. Temperatur und Puls und fötale Herztöne waren normal. Sehr wohl hätte sich der Muttermund doch noch so erweitern können, dass es möglich war, einen Fuss einzuleiten. Indem wir ohne weiteres mit Goubaroff die Complication hier auf die Ventrifixur zurückführen, halten wir die Sectio caesarea vor Beginn der eigentlichen Geburtswehen hier nicht indicirt[1]).

Ich hatte in der geburtshülflichen Poliklinik Gelegenheit eine Entbindung bei ventrifixirtem Uterus vorzunehmen, die ebenfalls einen interessanten Verlauf nahm. Für die Erlaubniss zur Veröffentlichung dieser und anderer unten zu besprechender Fälle bin ich meinem hochverehrtem Chef und Lehrer, Herrn Geh. Rath Prof. Dr. Gusserow zu grossem Dank verpflichtet.

Geburtsh. Polikl. W. S. 1894/95. No. 877.

Frau Kotzam, 36jähr., VI.p. 1. Geburt Zange, 2. Abort, 3. spontan, 4., 5. Zange. Am 28. 3. 93 Operation durch Herrn Collegen Dührssen, dem ich für freundliche Ueberweisung der Operationsgeschichte bestens danke: Laparotomie nach vorausgeschicktem Curettement. Entfernung einer rechtsseitigen Ovarialblutcyste. Abbindung mit 2 Ligaturen. Der retrovertirte Uterus wird mit 3 Catgutsuturen subcutan im hinteren Wundwinkel befestigt. Peritoneum, Fascie, Haut in 3 fortlaufenden Catgutetagen vereinigt. Verlauf glatt.

11. 4.: Wunde mit ganz dünner Narbe verheilt, der vergrösserte Uterus liegt der vorderen Bauchwand sogar noch oberhalb der Narbe fest an. Pat. steht auf.

21. 5. 94. Keine Beschwerden. Uterus in Elevation und Anteposition dicht an den Bauchdecken. Links hinten apfelgrosser Tumor.

15. 8. 94. Fundus 2 Finger breit unter Nabel. Linkes Ovarium knapp wallnussgross. Uterus ist der Narbe in ihrer ganzen Ausdehnung adhärent. Letzte Menses: 17. 6. 94. Schwangerschaftsverlauf ohne Besonderheiten. Seit dem 5. 3. 95 leichte Wehen. Stärkere Wehen setzten am 7. 3. 7 Nachm. ein: II. Schädellage. Herztöne 160. Kopf ballotirend über dem Becken. Portio lang, Muttermund thalergross. Wehen regelmässig. Temp., Puls normal.

8. 3. 7 Vorm.: Blasensprung: Kopf beweglich in dem Beckeneingang, kleine Fontanelle rechts hinten. Muttermund vollständig erweitert, doch hängt die vordere Lippe noch tief in die Scheide herunter. Sehr starke Wehen. — Laparotomienarbe rechts von der Linea alba 9 cm lang. Dieselbe zieht sich bei den sehr starken und sehr schmerzhaften Wehen so ein, dass es aussieht, als ob hier ein Ausziehungsring

1) Nach Abschluss dieser Arbeit wurde in der Klinik ein von anderer Seite operirter, ähnlicher Fall beobachtet. Nach mehrtägigem Kreissen erweiterte sich schliesslich der Muttermund, wegen der Verlagerung musste gleich, wie in dem Olshausen'schen Falle, die Wendung gemacht werden. Eine Bauchfistel nach der Laparotomie hatte hier besonders feste Verwachsungen geschaffen.

Digitized by Google

verliefe. Man kann die Haut auf der Narbe nicht in einer Falte emporheben oder verschieben, so fest ist dieselbe mit dem Uterus vereinigt.

Nach 4 Stunden (11 Vorm.) ist die Geburt nur insofern etwas vorwärts gegangen, als der Kopf mit einem grösseren Segment fest im Beckeneingang steht. Es wird daher zur Schonung der Narbe und des ventrifixirten Uterus, der in seiner Kraftentfaltung jedenfalls behindert ist, die Zange angelegt und in Vorderhauptlage ein lebendes Mädchen entwickelt (53 cm l., 36 cm K. U.). (Die Beckenmaasse waren Sp. 23, Cr. 26, Tr. 30, C. e. 20, vielleicht war eine leichte quere Verengerung

Figur 1.

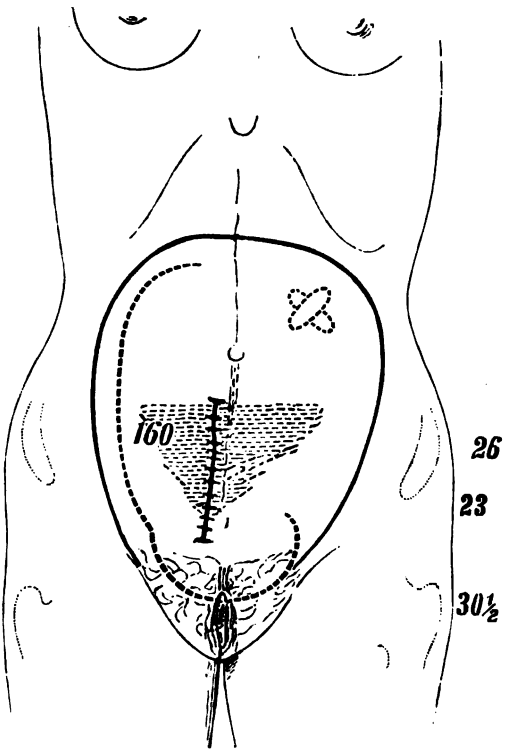

.... Während der Wehe eingezogene Stelle.

vorhanden.) Nach der Geburt mässige Blutung. Die gelöste Placenta nach 25 Minuten exprimirt.

Mangelhafte Retraction des Uterus, der höchste fixirte Punkt liegt 11 cm über der Symphyse, der Uterus füllt sich fortwährend mit Blut. Es muss dauernd gerieben und der Uterus herabgedrückt werden. Offenbar hält die Fixur den Uterus hoch: Man fühlt durch die diastatischen Recti einen breiten Strang von der Bauchwand zum Uterusfundus ziehen. Auch Secale wird verabreicht. Schliesslich (nach einer Stunde) wird ein fester Compressivverband mit Handtüchern so angelegt, dass der

Digitized by Google

Uterus mit Bauchhaut gegen das Becken herabgedräugt wird. Jetzt erst kommt die Blutung zu stehen. Puls 96, klein. T. 37,1.

Wochenbett: Patientin nährt. An den ersten 4 Abenden Steigerungen, bis zu 38,7, Uterus druckempfindlich. Lochien normal. Diese Erscheinungen werden auf die Zerrung der peritonitischen Adhäsionen zurückgeführt und daher Eisblase und Secale verabreicht. Spülungen werden nicht vorgenommen.

Vom 5. Tage an alles normal. — Am 14. Tage aufgestanden und entlassen.

Im Juni 1895 bestellte ich die Patientin zur Untersuchung in die gynäkolog. Poliklinik. Sie ist jetzt 16 Wochen post partum, ihr Kind gedeiht an der Brust. Seit 3 Wochen Vorfall bemerkt.

Status: Damm ist gut erhalten. Descensus der hinteren Scheidenwand. Portio steht sehr weit nach vorn. Beiderseits 2 ziemlich tiefe seitliche Einrisse.

Uterus ventrifixirt, beweglich. Die Laparotomienarbe fest. Man fühlt ein straffes Band, welches von der Narbe nach der vorderen Wand, Fundus und der hinteren Wand des Uterus geht. Rechte Adnexe fehlen. Links ist das Ovarium in einen apfelsinengrossen Tumor verwandelt. Uterus $7^1/_2$ cm lang.

Interessant und lehrreich ist in dieser Krankengeschichte, dass es sich wieder um eine Fixur nach Czerny-Leopold handelt. Es geht schon aus dem Entlassungsbefunde nach der Laparotomie und dann nach dem im Puerperium aufgenommenen hervor, dass die Verwachsungen zwischen Uterus und Bauchwand ausgedehntere waren, als sie beabsichtigt wurden. Auch der Fundus und die hintere Wand waren an der Bauchwand adhärent.

Hieran dürften zwei Factoren schuld sein: Der innig an die vordere Bauchwand gezogene Uterus berührt die Wunde, zumal bei schlaffen Decken, mit weit mehr als der angehefteten Fläche. Je nach der Fixur wird daher der Peritonealschnitt noch mit der vorderen oder hinteren Wand des Uterus verkleben. Auch bei der Olshausen'schen Methode wird diese Verklebung mit dem Schnitte stattfinden und daher scheint mir die theoretische Annahme, dass sich Hernien in dem Raum zwischen den beiden fixirten Hörnern bilden könnten, sehr unwahrscheinlich.

Dann aber befand sich der Fundus hier gewissermaassen implantirt zwischen den beiden Wundflächen und die Verwachsungen zwischen einer Serosa und einer Wunde sind weit festere als die rein seroso-serösen. Auf diesen Punkt hat J. Greig Smith[1]) kürzlich die Aufmerksamkeit gelenkt. Er betont mit Recht, dass

1) J. Greigh Smith, Is the apposition of Peritoneum to Peritoneum a surgical error? Brit. med. Journ. 5. Jan. 1895. S. 1.

Digitized by Google

bei dem Anliegen zweier seröser Flächen die Lymph- und junge Zellschicht nur wenig Cohäsion hat, da sie durch ein doppeltes Endothellager gegen die Vascularisation und das Einwachsen von Plasmazellen abgeschlossen ist. Die Umwandlung in wahres Granulationsgewebe nimmt lange Zeit in Anspruch. Vascularisation und Fibrillation gehen langsam vor sich, während bereits die Resorption der exsudirten Lymphe beginnt (Vascularisation is slow and fibrillation is slow, and while they are going on, Nature is beginning to get rid of the exuded lymph). Die Adhäsionen schwinden leichter und werden fast immer dünner und länger. Zwischen seröser und fibröser Fläche formt sich das primäre Lymphcoagulum ebenso schnell, aber es hat mehr Haftfläche zwischen den geöffneten Spalten und hält daher stärker. In Berührung mit dem Bindegewebe, umgeben von Plasmazellen, beginnt sofort die Vascularisation. Nach zwei Tagen sind die seroso-fibrösen Adhäsionen stärker als die seroso-serösen. Nach einer Woche lassen sich seroso-seröse Verbindungen mit geringer Blutung trennen (peeled off, abpellen), seroso-fibröse sind kaum noch und dann nur mit freier Blutung auseinander zu bringen.

Daher werden bei Darmoperationen (Einnähung an die Bauchwand) z. B. manchmal bei seroso-seröser Vernähung die Adhäsionen am dritten Tage leck. Eine seroso-fibröse Verbindung, die einen Tag gehalten hat, wird immer fester.

Von diesen Erfahrungen ausgehend, wird eine seroso-seröse Vereinigung da anzustreben sein, wo die Verbindung nur eine temporäre sein soll, die seroso-fibröse dagegen bei Operationen mit Eröffnung von Cysten oder Abscessen, bei der Gastrostomie, bei Entero-, Colo-, Cholecystostomie und wie er beifügt, bei der Hysteropexie. Auch für die Operation der Hernien und für die Bauchwunde empfiehlt J. Greig Smith die seroso-fibröse Vereinigung zugleich als Mittel gegen die Entstehung von Hernien. Die festesten Stränge und Narben giebt eine fibroso-fibröse Verbindung. Daher hat auch die genaue Vereinigung der Fascie bei der Bauchnaht die Hernienbildung seltener gemacht.

Nach diesen Auseinandersetzungen ist es verständlich, dass eine Methode der Uterusanheftung um so rigider und dauerhafter sein muss, je mehr das Perimetrium mit einer Wundfläche in Verbindung kommt. Unstreitig ist dies bei der Czerny-Leopold-schen Technik eher der Fall als bei der von Olshausen. Das Peritoneum kann sich ein- oder umkrempeln und die Gelegenheit

Digitized by Google

der seroso-fibrösen Adhäsionen ist gegeben. Wir werden noch einmal bei der Besprechung der Vaginifixur auf dies Verhältniss eingehen müssen.

Dauernder und sicherer sind die seroso-fibrösen, unsicherer, aber dehnungsfähiger und daher für die Mobilität des Organes und für den Verlauf für Schwangerschaften günstiger sind die seroso-serösen und rein peritonitischen Bänder und Narben. Wenn Olshausen daher räth, vor der Annähung des Uterus das Peritoneum im unteren Winkel der Bauchwunde durch eine Sutur zusammen zu nähen, so bringt dieser Rath ausser dem Vortheil, dass das durch die Uterussuturen leicht evertirte Peritoneum im unteren Wundwinkel nicht für die Bauchnaht fehlt, noch zu Stande, dass keine seroso-fibrösen Verwachsungen entstehen.

Wir erstreben ja keine Einheilung, sondern nur eine (strangförmige) Anheftung des Uterus.

Für ein Recidiv der Retroflexio gewährt mithin die Ligamentfixation vielleicht mehr Chance, bei conceptionsfähigen Frauen dürfte es nach dem eben gesagten günstiger sein, nur seroso-seröse Adhärenzen und zwar nach Olshausen'scher Vorschrift zu schaffen.

Im allgemeinen werden — das bestätigen die bisherigen klinischen Erfahrungen — bei eingetretener Schwangerschaft die Verwachsungen wenig Beschwerden machen (Flaischlen)[1]). Sie fehlten z. B. in unserem Falle. Narbenbeschwerden sind erwähnt von Winiwarter[2]), Olshausen[3]), Leopold[4]) etc. Manche der Druck- und Blasenbeschwerden kommen vielleicht dafür in Wegfall, da sich der gravide Uterus nicht im kleinen Becken entwickelt. Ja, man kann sagen, dass er in den ersten Monaten direct den Adhäsionen entgegenwächst und daher eine Zerrung nur durch die Schwere des Organes bedingt ist, — ein sehr wichtiger Unterschied gegen das Verhalten des graviden vaginifixirten Uterus, der von der Fixurstelle fortwächst.

Je fester die ventralen Verbindungen des Uterus sind, um so weniger wird sich die Vorderwand desselben an der Entwickelung des Fruchthalters betheiligen können.

---

1) Flaischlen, Zur Ventrofixatio uteri. Zeitschr. f. Geb. u. Gynäkol. Bd. XXX. S. 525.

2) Fraipont, De la grossesse après l'hystéropexie abdominale pratiquée pour rétroflexion uterine. Arch. de tokol. et de gynéc. 1891. XVIII. 531, woselbst auch die übrige französische Literatur über das gleiche Thema zu finden ist.

3) Olshausen, Zeitschr. f. Geb. 1890.

4) Leopold, Centralbl. f. Gyn. 1891.

Digitized by Google

Aus den geschilderten Beobachtungen und analog weiter unten beschriebenen Befunden bei Graviditas in utero vaginifixo werden hintere Wand und Seitenwände sich unter dem Drucke des wachsenden Eies ausdehnen.

Wo längere rein seröse ventrimetritische Bänder vorhanden sind, wird die Evolution bezw. Involution dieser mit der Gravidität bezw. dem Puerperium gleichen Schritt halten. In dem Löhlein'schen Fall I. konnte dies gut beobachtet werden. Aus der Schilderung vermögen wir auch zu entnehmen, wie sich die hintere und seitliche Wand in verstärktem Maasse in der Schwangerschaft ausdehnen musste, um Raum für das Ei zu schaffen. Löhlein[1]) schreibt: „Das Corpus uteri war während der Wehe in zwei Cornua getheilt, durch jenen an der vorderen Körperwand sich anspannenden, wie ein Lig. teres sich anfühlenden Adhäsionstrang". Es war hier die oberste Partie der vorderen Fläche des Corpus uteri jederseits mit zwei Catgutnähten gefasst worden.

Selbstverständlich mangelt den ventralen Bändern die Elasticität und Entwickelungsfähigkeit, wie sie die runden Mutterbänder durch ihre Muskelbündel besitzen.

Was den Einfluss der Ventrifixur in dem von uns beobachteten Falle anbelangt, so dürfte der Hochstand des Kopfes durch das lange Herabhängen der vorderen Lippe begünstigt sein. Eine Verengerung im geraden Durchmesser war nicht, eine solche im queren (Sp. 23, Cr. 26) vielleicht vorhanden. Warum bei drei vorhergehenden Geburten die Zange nöthig war, ist nicht ersichtlich.

Dass die Fixur 11 cm über der Symphyse sich befand, kann theils an der Operationsmethode liegen, theils bedingt sein durch Ausziehung der Bauchdecken unterhalb dieser Stelle in der Schwangerschaft.

Das war unzweifelhaft, dass durch diese hohe Fixur das Herabsteigen des Uterus behindert war. Die mangelhafte Retractionsfähigkeit des Organes behinderte die Zusammenfaltung der Uterusgefässe und so kam die Nachblutung in derselben Weise zu Stande, als ob eine gefüllte Harnblase den Uterus hochgedrängt habe. An anderem Orte[2]) habe ich darauf aufmerksam gemacht, wie das einfache Hochdrängen des entleerten Uterus mit der Hand leicht eine Nachblutung erzeugen kann.

1) Löhlein, Ueber Schwangerschaften im ventrifixirten Uterus. Deutsch. med. Wochenschr. 1894. No. 11.

2) P. Strassmann, Anleitung zur asept. Geburtsh. S. 135.

Digitized by Google

Daher stand hier die Blutung, sobald der Uterus durch Compressionsverband in die ihm zukommende Lage gebracht war.

Erwähnenswerth ist noch, dass sich trotz der derben Implantation des Uterus in die Bauchwand post partum ein Descensus vaginae posterioris auszubilden begann. Ob daran die veränderte Stellung der Portio (weit nach vorn) schuld ist, welche den Bauchdruck in stärkerem Maasse auf die hintere Scheide wirken lässt, lässt sich wohl nicht mit Sicherheit entscheiden. —

Die Entbindung durch die Zange war durch den Stillstand der Geburt trotz starker Wehen und der sichtbaren Mitbetheiligung der fixirten Bauchwand bei den Wehen gegeben. Es gewährte in der That einen eigenthümlichen Eindruck, wie sich die Bauchhaut in einem breiten Streif bei jeder Wehe einzog. Eine Schonung durch baldige Entleerung des Uterus erschien nur gerechtfertigt.

Wie gestalten sich die Verhältnisse, wenn bei vaginifixirtem Uterus Schwangerschaft eintritt?

Die anatomischen Bedingungen nach der Vaginifixur sind verschieden, je nachdem bei uneröffneter Plica vesici-uterina oder nach der intraperitonealen Methode, also bei geöffnetem Peritoneum, operirt wurde. — Bei der ersteren der älteren Art, der ursprünglich von Dührssen und Mackenrodt angegebenen, wurde Scheide, Peritoneum der Excavation, Perimetrium und Myometrium durchstochen. Es kam also Serosa mit Serosa zur Verklebung und so war eine ähnliche Anheftung geschaffen wie bei der Vesicifixur, nur dass durch die Betheiligung der Scheide an der Naht die Narbenstränge festere sein dürften.

Es darf uns kein Wunder nehmen, dass bei einer solchen seroso-serösen Verwachsung Recidive nicht selten waren, denn die peritonealen, zumeist aseptischen Exsudationen sind der Resorption ja sehr gut zugängig. Es kommt die Schwierigkeit hinzu, transperitoneal sicher den Fundus zu greifen; wo er nicht mitgefasst ist, wo also eine Excavatio vesici-uterina noch in verkleinertem Maasse besteht, da findet der Bauchdruck und andere die Retrodeviation des Uterus begünstigenden Momente einen schwachen Punkt, von dem aus die Loszerrung des Uterus beginnen kann. Endlich warf man, nicht mit Unrecht, der transperitonealen Vaginifixur vor, dass die Nadel im Dunkeln arbeite und Nebenverletzungen hervorrufen könne (Darmperforation, Wertheim)[1].

1) Wertheim, Zur Technik der vaginalen Fixation des Uterus. Ctlbl. f. Gyn. 1895. No. 18.

Digitized by Google

Diese Nachtheile werden ausgeschaltet, wenn das Peritoneum der Plica eröffnet wurde (intraperitoneale Methode, vaginale Koeliotomie Dührssen's).

Hier konnte sicher der Fundus gefasst werden, Nebenverletzungen bei der Fixur selbst waren zu vermeiden, vor Allem aber wurden die Fixuren festere; denn ob man nun das Peritoneum auf den Uterus so nähte, dass eine Partie frei blieb oder ob man direct Scheidenperitonealwunde mit dem Uterus vereinigte, es kam die Uterusserosa mit der Scheidenwunde, mit dem perivaginalen Bindegewebe zur Vereinigung — es wurden also, um bei dem Namen Greig Smith's zu bleiben, serosofibröse Verbindungen gebildet.

Nach dieser Operation (sei sie nun zum Zweck nur der Metrifixur oder als Schlussact nach der vaginalen Koeliotomie ausgeführt) ist die Excavatio vesici-uterina nicht mehr vorhanden, die Peritonealblätter sind nicht wie bei der älteren Methode zur Verklebung gebracht, sondern das Blasenperitoneum zieht direct zum Uterusfundus, zur hinteren Wand. Die vordere Uteruswand liegt extraperitoneal, ihr Peritoneum verschmilzt mit der Scheide, die Blase kommt daher über dem Uterus zu liegen.

Selbst wenn man das Peritoneum mit dem Scheidenwundrand provisorisch vereinigt hat und so, wie Dührssen es will, eine peritoneale Fixur zu erreichen trachtet, bleiben doch die Seitenränder des Scheidenschnittes frei von Peritoneum und ein Theil der Verbindung ist nicht rein peritoneal.

Wenn ein vaginifixirter Uterus gravid geworden ist, so wird er sehr bald einen Zug an der Fixur ausüben. Denn wenn er auch in den ersten Monaten im Becken bleibt, so kann er, da die vordere Wand haftet, sich nur nach der Beckenhöhle zu, nach hinten, entwickeln. Der Uterus wächst von seiner Fixur fort — und darin liegt ein bedeutsamer Unterschied gegenüber der abdominalen Methode.

Die Zerrung an der Narbe wird Beschwerden herbeiführen. Als solche finden wir z. B. auch bei Dührssen[1]) 2 mal Blasenbeschwerden und 4 mal Narbenschmerzen genannt.

Gelingt es dem wachsenden Uterus nicht, seine Adhäsionen zu dehnen oder findet keine compensatorische Dilatation der freien hinteren Wand statt, so wird Abort eintreten. Dass Narbenzerrung am graviden Uterus Abort be-

1) l. c. Tabelle III.

Digitized by Google

günstigt, wird uns nach der Häufigkeit der Aborte infolge cervicaler und parametraner Narbenstränge nicht Wunder nehmen.

Dührssen zählte unter 24 Conceptionen nach Vaginifixur 13 rechtzeitige Geburten, 6 Aborte und 5 Frauen, die zum zweiten Male schwanger waren. Nehmen wir an, dass auch alle diese fünf rechtzeitig niederkamen, so bleiben noch 25 pCt. Aborte übrig.

Gelegentlich einer Umfrage, die ich kürzlich durch Herrn Collegen Weberstedt[1]) bei allen in der Zeit vom October 1891 bis October 1894 zu unserer Kenntniss gelangten Schwangeren, die früher wegen gynäkologischer Erkrankung in der gynäkolog. Univ.-Poliklinik der Charité behandelt worden waren, veranstalten liess, ergab sich Folgendes: 124 wegen Retroversio bezw. Retroflexio (mit und ohne Complicationen) behandelte Patientinnen waren schwanger geworden (im Ganzen 177 Mal). 105 waren mit Pessaren, 19 operativ behandelt worden (18 Mal mit Vaginifixur, 1 Mal mit Ventrifixur). Von den mit Pessaren behandelten sind 30 auszuscheiden, weil sie sich entweder selbst oder durch Hilfe der Hebamme vor oder kurz nach Eintritt der Gravidität den Ring entfernt haben.

Im Ganzen verliefen die Schwangerschaften in folgender Weise:

124 Frauen mit 177 Schwangerschaften, davon

rechtzeitig bezw. lebensfähig	121 =	68,4 pCt.
Abort bezw. Fehlgeburt . .	56 =	31,6 „

Auf die 75 consequent mit Pessaren behandelten Frauen entfielen 108, davon

rechtzeitig	90 =	83,4 pCt.
Abort bezw. Fehlgeburt . .	18 =	16,6 „

Die Schwangerschaft nach Ventrifixur endigte mit Abort.

Auf 18 vaginifixirte Patientinnen entfielen 22 Schwangerschaften, davon

rechtzeitig	16 =	72,8 pCt.
Abort bezw. Fehlgeburt . .	6 =	27,2 „

Die Patientinnen der letzten Gruppe sind grösstentheils auch in der Dührssen'schen Tabelle aufgeführt. Die Differenz (27,2 pCt. und 25 pC..) können wir vernachlässigen, doch ist eher 27,2 pCt. richtig, da wir oben 5 schwangere Frauen mit zu den rechtzeitig Niedergekommenen zählten.

---

1) Weberstedt, Beobachtungen über die Beziehungen gynäkologischer Erkrankungen zur Schwangerschaft. Diss. inaug. Berlin 1895.

Digitized by Google

Der Schwangerschaftsverlauf nach Vaginifixur hat 11 pCt. häufiger zu Aborten geführt. Die Pessarbehandlung leistet also mehr.

Man wird auch aus diesen Zahlen nicht die Behauptung beweisen können, dass die Vaginifixur das Zustandekommen von Schwangerschaften begünstige, vielmehr lässt sich aussagen, dass die Ringbehandlung den Eintritt von Conception durchaus günstig unterstützt.

Wenn wir den 124 an Retrodeviationen behandelten Frauen mit 177 Schwangerschaften nur 42 Frauen mit 54 Schwangerschaften gegenüberstellen konnten, die in dem gleichen Zeitraume wegen anderer Erkrankungen in Behandlung waren, so beweist dies, dass von allen Genitalkrankheiten die Retrodeviationen die beste Prognose in Bezug auf Conceptionsfähigkeit geben.

Es waren dies:

	Patientinnen:	Schwangerschaften:
Prolapsus uteri et vagin. (ohne Retroflexio) . .	5	7
Metritis chronica . . .	3	6
Endometritis	3	4
Catarrhus cervicis . .	2	2
Myoma uteri	3	3
Carcinoma uteri . . .	1	1
Oophoritis	5	9
Parametritis	13	14
Perimetritis	7	8 [1])
	Sa. 42	54

Wenn die Schwangerschaft bei Vaginifixur sich weiterentwickelt, so liegt zunächst die Möglichkeit vor, dass sich der Uterus wieder von der Scheide löst. Die Adhäsionen dehnen sich und es bildet sich wieder eine Excavatio vesici-uterina aus.

Vorbereitet kann dies durch die Thätigkeit der Blase werden, wie Keller [2]) es schildert. Diese schiebt sich nach Entfernung

1) Dabei 2 Tubarschwangerschaften.

2) Keller, Demonstration in der Gesellsch. f. Geb. u. Gyn. zu Berlin, Sitzung vom 24. Mai 1895. Centralbl. f. Gyn. 1895. S. 735. — Uebrigens ist

Digitized by Google

der Fäden „zwischen Vaginalwand und Uterus und hebt den Uteruskörper von der Scheidenwand ab, die frischen Verwachsungen leicht trennend. Die hintere Blasenwand verwächst dabei weiter und weiter mit der vorderen Scheidenwand. Durch diese Einwirkung der Blase werden die Befestigungsmittel, welche den Uteruskörper in Anteversion halten sollen, beschränkt auf die entstandenen peritonealen Adhäsionen. Sind sie kräftig genug oder ist der Uterus klein, so gelingt die Correction. Im andern Falle werden sie gedehnt und es entsteht ein Recidiv.“

Hat der gravide Uterus seine Adhäsionen genügend gedehnt, so nehmen Schwangerschaft und Geburt normalen Verlauf. Von der Beschaffenheit der in der vesici-uterinen Umschlagsfalte verlaufenden Peritonealstränge hängt es ab, ob sich im Wochenbett ein Recidiv ausbildet.

Bei 12 von Dührssen operirten und nach rechtzeitig erfolgter Geburt controllirten Frauen hatte sich 3 Mal = 25 pCt. eine Retroflexio wieder ausgebildet. Dies Resultat ist ein unbefriedigendes, zumal doch nach der Ventrifixur ein Recidiv nur selten eintritt und nach der Alexander'schen Operation nur vorkommt, wo wegen Prolaps operirt worden war und bei der Geburt ein Dammriss eine neue Senkung der Scheide und Zerrung am Uterus hervorruft.

Bei 7 Frauen, die länger nährten, fand Dührssen den Uterus in normaler Lage und betont den Werth dieses Umstandes. Aber gerade darauf kann man in der Praxis so wenig rechnen.

Daher solle „die Controlle des Uterus und das Einlegen eines Pessares der Sicherheit halber erfolgen. Bei nicht nährenden Wöchnerinnen solle stets ein solches angewandt werden.“ Dann benöthigen wir die Vaginifixur nicht mehr. Denn legt man bald nach der Entbindung der früher an Retrodeviation behandelten Patientin ein Pessar ein, so heilt häufig durch Involution in richtiger Lage die Lageveränderung aus. In die gedruckten Vorschriften, die den Patientinnen der gynäkologischen Poliklinik beim ersten Einlegen des Pessars ausgehändigt werden, habe ich daher die Bestimmung mitaufnehmen lassen: „Ist eine Patientin, die

---

in diesem Falle das Recidiv wohl durch das Entstehen eines Fundusmyoms begünstigt worden, das dem Uteruskörper eine andere Form, den Adhäsionen eine andere Richtung gab.

Digitized by Google

früher einen Ring getragen hat, in die Wochen gekommen, so hat sie sich möglichst bald nach dem Aufstehen vorzustellen."

Durch diesen Hinweis ist die Heilung durch das Pessar in vielen Fällen möglich gewesen.

Um Recidiven vorzubeugen, empfiehlt Dührssen statt Catgut Seide oder Silk zu nehmen, ferner sich ausschliesslich der intraperitonealen Methode zu bedienen. Diesen beiden Vorschlägen kann man, was den Dauererfolg betrifft, nur zustimmen. Freilich, je fester die Verwachsungen, desto häufiger Aborte, Schwangerschafts- und Geburtsstörungen.

Nach der intraperitonealen Methode, zumal nach dem Vorziehen und dem Fixiren des Uterus bis auf die Kuppe des Fundus, ist die physiologische Beweglichkeit und Entwickelungsfähigkeit unwiederbringlich dahin. Wahrscheinlich wird auch die Möglichkeit zu Concipiren auf ein Minimum herabgesetzt sein.

Mackenrodt[1]) behauptet, dass dabei eine Abknickung der Tuben entstünde. Martin[2]) hat nach seinen Kolpotomien noch keine Schwangerschaft eintreten sehen.

In Dührssen's Tabelle mit 24 Schwangerschaften befindet sich nur eine, die nach vaginaler Koeliotomie schwanger wurde. Ueber Störungen im Verlauf finden sich folgende Angaben[3]): Schwangerschaft trat ca. 6 Wochen nach der Operation ein. Im ersten Monate seit 8 Tagen Urin nur schwer und tropfenweise zu entleeren.

$2^1/_2$ Wochen später Urinentleerung nicht mehr so erschwert. Im IV./V. Monate Kreuzschmerzen, Schmerzen in der linken Seite, häufiger Urindrang.

Im VIII./IX. Monate Urindrang, krampfhafte Leibschmerzen, Drängen nach unten. Kopf schwer beweglich, drängt die empfindliche Narbe nach abwärts. — Ueber den Stand der Portio ist nichts gesagt, doch ist (nach dem Gesagten) wahrscheinlich, dass sie weit hinten gestanden hat, da die in der vorderen Vagina ge-

---

1) Mackenrodt, Ueber einige neue Operationsmethoden. Monatsschrift f. Geb. u. Gyn. Ergänzungsheft. S. 96.

2) Martin, Die Kolpotomia anterior. Monatsschr. f. Geb. u. Gyn. 1895. Bd. II. S. 109.

3) l. c. S. 364. Fall 176.

Digitized by Google

legene Narbe herabgedrängt ist. Die Geburt ist erst nach der Veröffentlichung erfolgt.

Bleibt die Vaginifixur fest, so kann sich nur dadurch die Schwangerschaft bis zum Termin entfalten, dass der Fruchthalter sich aus der hinteren Wand und den nicht fixirten Theilen der Seitenwände entwickelt. Eine gewisse Volumenzunahme mitsammt der Scheide wird auch die fixirte Vorderwand erfahren. Aber dies Segment bleibt im Becken und füllt dasselbe aus, so dass die Portio nach hinten oben entweichen muss. Wir hatten Gelegenheit, zwei Frauen nach vaginaler Koeliotomie und Fixur zu entbinden.

Fall I.

Geburtshülfliche Poliklinik. No. 947. W. S. 94/95. 30. 3. 95. Frau Hoffmann, 25jähr. Vp., hat 4mal spontan geboren. — Fall 190. (Arch. f. Gynäk. Bd. XLVII. S. 374.) Leidet an Drängen nach unten, Kreuzschmerzen. Blutung. Uterus retrovertirt, $8^1/_2$ cm lang, hinter dem Uterus parametritische Stränge. 5. 4. 94. durch Dr. Dührssen operirt. Curettement. Querschnitt u. s. w. Vorziehen des Uterus mit Adnexen vor die Vulva. Im linken Ovarium eine haselnussgrosse Cyste, mit Paquelin ausgebrannt. Fixation mit 3 Silkwormfäden, Reposition, fortlaufende Catgutnaht der Scheide. — Kolpoperineorrhaphie nach Hegar.

20. 4. 94 geheilt entlassen.

11. 6. 94 letzte Menses. In der Schwangerschaft heftige Schmerzen, die sonst nicht vorhanden waren, besonders im 7. Monate!

29. 3. 95. 6 Vorm. erste Wehen verspürt.

30. 3. 6,30 Vorm. Blasensprung mit Nabelschnurvorfall. Um 8,45 constatire ich Temp. und P. normal, ebenso die Beckenmaasse. Querlage: Kopf rechts, Bauch vorn. H. T. regelmässig, zwischen Nabel und und Symphyse vornehmlich. Introitus eng. Kolpoperineorrhaphie nach Hegar. In der Scheide die pulsirende Nabelschnur. Muttermund sehr weit nach hinten und oben, mit halber Hand oberhalb des Promontorium erst zu erreichen, völlig erweitert. Vordere Scheidenwand, mit einer Aussackung der vorderen Uteruswand verwachsen, tief herabgedrängt. In der Aussackung befindet sich (wie bei der Wendung festgestellt wird) die rechte Schulter und der Arm. Das vaginifixirte Segment ist nicht aus dem Becken herauszuheben. — Narkose.

Der Practikant, prakt. Arzt Dr. Rehfeld, wendet mit rechter Hand eingehend der Vorschrift gemäss auf den oberen linken Fuss. Die Umdrehung des Kindes gelingt nicht. Fuss angeschlungen. Ich selbst gehe nun ein und hole noch den rechten Fuss, was äusserst mühsam bei der Enge der Scheide und dem durch die antefixirte Partie verengten Becken gelingt. — Sofort nach der Wendung beginnt es zu bluten.

Die Extraction ist sehr erschwert, zumal die Arm- und Kopfentwickelung. Der narbige Damm wird dabei gesprengt (II. Grades). Das extrahirte Kind ist ein sehr grosses Mädchen, mässig asphyktisch, bald belebt. — Starke Blutung nach der Geburt. Expression der Placenta daher schon 10 Minuten später. Sofortige Vereinigung des Damm-

Digitized by Google

risses mit fortlaufendem Catgut. Die Blutung wird durch Reiben, Secale in heissem Caffée beschränkt. Sie stand erst vollständig, nachdem ein fester Handtuchverband den Uterus dauernd ins Becken gepresst hielt. Ziemlich anämisch wird die Entbundene ins Bett gebracht.

Figur 2.

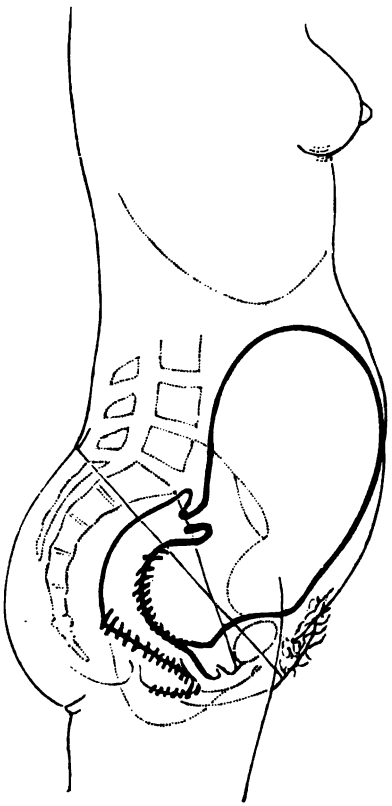

Das Wochenbett verlief ungestört. Der Damm heilt per primam. Sie nährte 5 Wochen lang.

Im Juni 1895 untersuchte ich die Patientin in der gynäkologischen Poliklinik und nahm folgenden Befund auf:

Guter hoher Damm. Portio etwas der linken Beckenwand genähert. Eine sehr derbe Narbe zieht von der Portio links über das Scheidengewölbe herab in den Introitus (Residuum eines Cervixscheidenrisses). Vaginifixurnarbe: In der vorderen Scheidenwand, in der Mitte der Narbe, eine verdünnte, trichterförmig eingezogene Stelle, von der Narben nach allen Seiten ausstrahlen (höchstwahrscheinlich vernarbte Rupturstelle der Vaginifixur). Pat. erhält Weisung, sich bei neuer Schwangerschaft sofort vorzustellen.

Digitized by Google

Fall II.

Geburtshülfliche Poliklinik. No. 217. S. S. 1895. 24. Juni.

Frau Krahn, 38jähr., IIp.

Am 27. 1. 93: erste Geburt, reifes lebendes Kind. — Nachgeburt manuell gelöst. Fieber, zur Charité. Geheilt entlassen.

Klagte über Vorfallsbeschwerden. s. Dührssen, Fall 169 (Archiv f. Gyn. Bd. XLVII. S. 359) 6. 3. 93. „Uterus retrovertirt, vergrössert. Durch Stränge nach rechts hinten gezogen. An der vorderen Wand ein hühnereigrosses, subseröses Myom, am Fundus ein erbsengrosses Myom. Repositio, Ring.

7. 9. 93. Ring entfernt. — Vorfallsbeschwerden dauern fort. Uterus anteflectirt.

9. 10. 93. Vaginale Koeliomyomectomie.

Curettement. Uterus durch die eröffnete Plica mitsammt den Myomen vorgezogen. Spaltung der Kapsel des apfelgrossen Myoms, Enucleation. Starke Blutung aus der unteren Hälfte des linken Wundrandes, zunächst durch Klemmen, dann durch eingeführte Seidenknopfnähte gestillt, welche das Geschwulstbett zu einem sagittalem Wundspalt zusammenziehen.

Enucleation des erbsengrossen Fundusmyoms mit einer Hakenpincette. Vernähung mit einer Seidensutur. Das eine Ende dieses Fadens wird mit neu eingefädelter Nadel durch den Scheidenwandrand durchgestossen und mit dem anderen Ende zusammengeknotet. Hierdurch wird der Fundus an die vordere Vaginalwand fixirt und das Geschwulstbett extraperitoneal gelagert. Die Wunde im Scheidengewölbe wird, wie bei der gewöhnlichen Vaginaefixation, durch einen fortlaufenden Catgutfaden zu einem sagittalen Wundspalt zusammengezogen, aus dessen Mitte die sämmtlichen Seidenfäden des Myombettes herausgeleitet werden. Kolpoperineorrhaphie nach Hegar. — In dem Myom Kalkeinlagerungen, kleine Erweichungsherde und Cysten.“ Verlauf glatt. Nach 10 Tagen Entlassung.

Nach drei Wochen (25. 10. 93) Entfernung der Fäden. 20. 2. 94: Wohlbefinden. Beschwerden und Obstipation verschwunden. Uterus sehr gut anteflectirt, 5 cm lang. Portio steht $^1/_2$ cm unter und etwas nach vorn von der Spinallinie, der Urethralwulst drängt sich in die Vulva hinein.

September-October 94: letzte Menstruation. In der Schwangerschaft wurde die Pat. wegen acuter Gonorrhoe von Herrn Collegen Dührssen behandelt. Mitte Mai 95 eine Blutung. —

Am 21. Juni 95 mässige Wehen.

Den 24. Juni 6 Nachm. Blasensprung. Nabelschnurvorfall. Die Hebamme schickt zur Poliklinik. Meine Collegen Wegscheider und Lehmann nehmen folgenden Status auf: Temp. 36,7, Puls 90. Abdomen prall gespannt, spitzbäuchig. Aus der Vulva hängt ein über 30 cm langes Stück Nabelschnur, das nicht pulsirt. — Blase stark gefüllt, mit Katheter entleert. Schädel im Beckeneingang. Die innere Untersuchung, in Chloroformnarkose, ergiebt: Portio weit nach rechts und hinten oben gedrängt. Aeusserer Muttermund thalergross. Cervicalcanal sehr lang. Innerer Muttermund eben für einen Finger durchgängig, sehr rigide. Im Muttermund die Schulter fühlbar. Kopf in der vor und links von der Portio gelegenen vaginifixirten und im Becken festgehaltenen Aussackung des Uterus.

Digitized by Google

Einführung des Colpeurynters in Uterus und Cervix, Füllung mit 300 ccm Lysollösung.

11,30 Abends: Temp., Puls normal, nach geringer Wehenthätigkeit Entfernung des Kolpeurynters. Befund unverändert. Innerer Muttermund für 2—3 Finger durchgängig. Wendung auf den Fuss wegen der Enge der Beckenräumlichkeit und der Verzerrung nicht möglich. Der Kopf wird so weit wie möglich hochgedrängt und ist schliesslich über dem Muttermund erreichbar. Linke Seitenlagerung. Aufbinden des Leibes.

Figur 3.

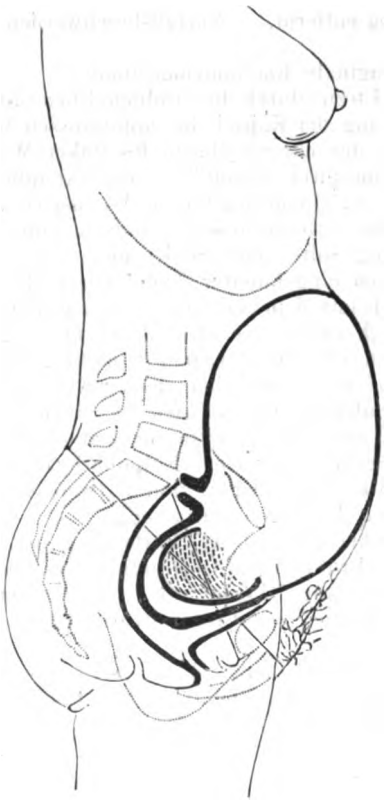

25. 6. Vorm.: in der Nacht geringe Wehen, zeitweise Erbrechen — heisse Umschläge erfolglos. Kopf theilweise über dem kleinen Becken, Temp., Puls normal.

4 Uhr Nachm. eclamptischer Anfall (nur von der Hebamme beobachtet), danach Puls 120, Temp. 37,2, Wehen etwas besser.

Um $6^1/_2$ Nachm. nach Aussage des Practikanten Schüttelfrost. Puls 100, Temp. 37,6.

Bald darauf treffe ich bei der Kreissenden ein: Aussehen fahl. Abdomen gespannt. Uterus tetanisch contrahirt. Ein Contractionsring,

Digitized by Google

4 Finger breit, über der Symphyse sicht- und fühlbar. Grosse Schmerzhaftigkeit des unteren Uterussegmentes. Wegen des narbigen Introitus Hand schwer einzuführen. Der innere Befund wie oben, Kopf in der vaginifixirten Aussackung die vordere Scheide so herabdrängend, dass die Portio nach rechts und hinten hoch gedrängt ist. Vor dieser Aussackung kommt man unmittelbar hinter der Symphyse in einen hoch nach oben gezogenen, spitzwinklig geknickten und verdünnten Recessus der Scheide. Eine Reposition ist nicht ausführbar.

Selbst in tiefster Narkose und bei Einführung der ganzen Hand gelangt man in das Uteruscavum nicht weiter als mit der Fingerspitze, die die Schulter tastet.

Versucht man mit dem Finger die Cervix herabzuziehen, so droht das Scheidengewölbe zu zerreissen. Die Wendung ist nicht möglich. Aber auch die Perforation lässt sich nicht ausführen, da der Schädel nicht hochzudrängen ist. Ebensowenig ist der Decapitationshaken einzuführen.

Die Kreissende wird, nachdem die vorgefallene, missfarbige Nabelschnur abgeschnitten und die Enden mit Seidenfäden zusammengebunden sind, zur Klinik gebracht.

9 Nachm. Geburtshülfl. Klinik. J.-No. 2073:

Ziemlich erschöpfte Kreisende. Puls 100. Temp. normal. In der Blase 30 ccm Urin, stark eiweisshaltig mit zahlreichen granulirten Cylindern und rothen Blutkörperchen. Befund unverändert. Herr Geh. Rath Gusserow bestätigt, dass eine vaginale Entbindung unmöglich ist. Die in Aussicht genommene Entleerung des Uterus durch Incision der Cervix und des fixirten Segmentes wird als voraussichtlich gefährlicher als eine Sectio caesarea abgelehnt. — Wegen des absoluten Geburtshindernisses und der drohenden Ruptur wird die Sectio caesarea nach Porro beschlossen.

Aether-Chloroformnarkose: Eröffnung der Bauchhöhle durch einen Schnitt vom Nabel bis fast zur Symphyse. In der Peritonealhöhle bereits ein Löffel frisches Blut. Uterus vorgewälzt. Schlauch angelegt. Längsschnitt in der Medianlinie des mit Adhäsionen bedeckten Fruchthalters. Extraction des Kindes (3000 g, 53 cm lang) und Entfernung der Placenta, welche bereits leicht faulig riechen.

Einnähen des Uterus oberhalb des Schlauches. Amputation. Die linken Adnexe liegen noch tief, dicht am Schlauch. Sie werden besonders resecirt. Linke Art. uterina und ovarica umstochen. Blutung aus der Gegend des rechten Ligamentum latum her. Nochmalige Umstechung und Ventrifixur desselben.

Schluss der Bauchwunde mit Seidennähten. Compressivverband und Tamponade der Scheide. Während der Operation wegen dauernder Verschlechterung des Pulses 200 cm physiologische Kochsalzlösung infundirt. Die Patientin erholt sich nicht und geht nach $1^1/_2$ Stunden unter anämischen Erscheinungen zu Grunde.

Die am 26. 6. 95 von Prof. Israel ausgeführte Section ergab:

Weibliche Leiche von schlechtem Ernährungszustand. Am Abdomen vom Nabel bis zwei Finger über der Symphyse eine vernähte Hautwunde, in die der Uterusstumpf eingenäht ist.

Hautfarbe ungewöhnlich blass, untere Abdomenfläche stark eingezogen. — Zwerchfellstand unterer Rand der IV., oberer Rand der V. Rippe.

Herz gross, l. Ventrikel fest contrahirt. Höhlen von mittlerer Weite.

Digitized by Google

In der Bauchhöhle vielfach zwischen den Därmen gelagerte rothe Blutgerinnsel.

Der Uterus fehlt bis auf das untere Collumsegment, welches vorn stark nach abwärts geneigt ist und mit der vorderen Wand der Vagina verwachsen ist. — Die vordere Hälfte des Stumpfes geht frei ins Becken, während die hintere Hälfte angenäht ist.

Labien ödematös. In der Vagina zwischen vorderer Lippe und antefixirtem Uterustheile nach rechts gelegen eine für einen Finger durchgängige Zerreissung der Vagina, die ins kleine Becken führt.

Die Blase eng, Fundus frei.

Milz klein, mit dürftiger Pulpa. Nieren leicht vergrössert, Kapsel sehr derb, leicht ablösbar — kleine Vertiefungen in der Oberfläche, die ebenso wie der Durchschnitt stark opakgelb gefärbt sind.

Marksubstanz stärker geröthet.

Leber gross, durch ausgedehnte Fettinfiltration in dem centralen Theil sind die Centren der Acini vielfach stark cyanotisch geröthet.

Diagnose: Laparotomia, Amputatio uteri, Hämorrhagia abdominis. Ruptura vaginae. Nephritis interstitialis chronica et parenchymatosa. Hepatitis interstitialis incipiens. Infiltratio adiposa hepatis.

Die in toto herausgenommenen Beckenorgane sind auf Tafel XII, Fig. 1 wiedergegeben. Sie sind noch in Zusammenhang gelassen mit der Bauchwand (c c), in die der Stumpf (a) eingenäht ist und an dem die langgelassenen, herausgeleiteten Fäden (b b) haften. Länge der Bauchwunde 16 cm. Der Stumpf ist im unteren Drittel eingenäht und nach allen Seiten abgeschlossen. Vom äusseren Muttermund an bis zur Amputationsfläche gemessen beträgt die Entfernung 8 cm. Die Portio ist wohl erhalten, vordere Lippe (g) hypertrophisch; keine Einrisse. Länge der Scheide (f) am geschrumpften Präparat 11 — 13 cm. Im vorderen Scheidengewölbe ein für den Finger durchgängiger Riss, an dessen Rändern bis zu 12 mm Dicke Musculaturschicht haftet (s. Sonde d).

Die mikroskopische Untersuchung ergiebt, dass hier glatte Musculatur vorhanden ist, die stellenweise parallel geschichtet ist. Die Fasern sind an einzelnen Stellen auseinandergezerrt, an anderen eng aneinandergedrängt, so dass auch die grösseren Gefässe wie enge Spalten erscheinen. Das intermusculäre Bindegewebe ist stellenweise vermehrt.

Kein Zweifel, dass hier eine Abreissung des Uterus von der Scheide stattgefunden hat, wobei Theile der Musculatur an derselben haften blieben, während die dünne Scheide selbst einriss. Dieser abgesprengten vaginifixirten Partie entspricht auch ein Defect an dem Uterus (s. Fig. 2, g).

Die Blase (e) ist 9 cm breit, 7 cm hoch, contrahirt, die hin-

Digitized by Google

tere Wand ist mit der Scheide verwachsen. Die Blase liegt rechts und seitlich vom Uterus, zum Theil sogar etwas hinter dem vaginifixirten Segment. Sie ist breit gegen das rechte Parametrium entwickelt. Eine Steigerung hat dieser Befund wohl dadurch erfahren, dass intra partum der tiefer tretende Kopf die vordere Uteruswand herabtrieb und dadurch die Blase verschob. Dass sie nach rechts und hinten auswich, erklärt sich aus der gleich zu schildernden Lage des Uterus.

Wenn Dührssen die Blase in der Gravidität immer vor der nach rechts hinten gezogenen Cervix gefunden hat, so beweist dies, dass erst in den letzten Wochen und intra partum die Verschiebung derselben sich ausgebildet hat.

Einen ganz eigenthümlichen Anblick gewährt der Uterus. (Fig. 2.) Den höchsten Punkt bilden die rechten Anhänge (a, b), der median angelegte Schnitt (d) ist 15 cm lang, er zieht in Folge der Verlagerung von oberhalb des rechten Hornes nach unterhalb des linken. Der Eingang in den Uterus (i) liegt rechts seitlich. Die hintere Wand ist von glattem Peritoneum überkleidet, die Vorderwand ist mit vielen adhäsiven Strängen übersponnen. In dem unteren Viertel der Vorderwand, das dem vaginifixirten Segment entspricht (f), fehlt der peritoneale Ueberzug. Die Musculatur ist hier zerfetzt (g).

Die linken Adnexe sind nicht im Zusammenhang mit dem Uterus, das linke Ovarium enthält das Corpus luteum verum. Das rechte Parametrium (l) ist sehr ausgezogen und entwickelt, das linke fehlt beinahe, ist jedenfalls durch die Schwangerschaft nicht entfaltet.

Das rechte Ligamentum rotundum (c, c1) ist zu einem fingerdicken Strang entwickelt, das linke Ligamentum rotundum (e) ist weit schwächer, kürzer, und entspringt 7 cm tiefer in verticaler Richtung. Ein Ausziehungsring (h — h) ist 2,8 cm über der Amputationsfläche sichtbar.

Die Entfernung

vom Canaleingang bis zum Ende des Schnittes . .	= 10,0 cm
vom Ende des Schnittes bis zur linken Uteruskante (horizontal)	= 4,0 „
von dem Ursprung des rechten Ligamentum rotundum zum linken Ligamentum rotundum . . .	= 17,0 „
von der höchsten Stelle des Uterus (über dem rechten Ligamentum rotundum) bis zur tiefsten vaginifixirten	= 18,3 „

Digitized by Google

Der Uterus wird nun aufgeschnitten entsprechend der Axe seiner Höhle, also von rechts unten nach links oben; Länge des Cavum = 16 cm. Die Placentarstelle befindet sich an der hinteren Wand und unten in der Aussackung. In der letzteren haftet noch ein Stückchen Placenta (s. u.). An der Vorderwand haften noch mit Meconium imbibirte Eihäute. Die rechte Hälfte des Organes ist geräumiger, die linke vaginifixirte untere Hälfte ist enger, fast spaltförmig.

Die Dicke der Uteruswand beträgt

im Corpus	=	2,5 cm
unterhalb des Ausziehungsringes	=	1,4 „
an der zerrissenen Stelle des vaginifixirten Segmentes	=	1,1 „

Der Fruchthalter hat sich, wie aus der Zeichnung ersichtlich, vornehmlich auf Kosten der rechten Hälfte des Uterus entwickelt, diese mitsammt dem rechten Ligamentum latum ausgedehnt, während das linke Ligamentum latum garnicht zur Entfaltung kam, die linke Wand zwar hypertrophirte, aber sich nur in beschränktem Maasse dilatirte.

Diese abnorme Gestaltung des graviden Uterus hat auch an der Nachgeburt ihre Spuren hinterlassen. Sie besteht aus zwei ungleichen Theilen. Der erste (s. Fig. 3) ist ein kreisrunder Kuchen mit centraler Insertion der Nabelschnur (Durchmesser 16 cm — 18 cm, Dicke 2 cm). Ein zweiter, halbapfelgrosser Kuchen grenzt an den unteren Pol derselben, dieser hat 8 cm Durchmesser, aber 4 cm Dicke. Die Gefässe ziehen von der Insertion der Schnur direct zu ihm über den Hauptkuchen hinweg. Die Uebergangsstelle zwischen Haupt- und Nebenkuchen besteht aus derben, infarctähnlichen, degenerirten Cotyledonen.

Der Haupttheil der Placenta sass an der hinteren Wand, der Nebenkuchen im vaginifixirten Segment. Infolge der Raumverringerung in diesem hat dieser gegen den gegenüberliegenden Theil des Hauptkuchens gedrückt, so dass hier ein entsprechender Eindruck (b) sichtbar ist; hierhinein passt der Nebenkuchen wie in ein Futteral. Die Entwickelung des Placentargewebes ist hier gehemmt (druckatrophisch). Am meisten ist dies in der Uebergangszone ausgesprochen, die der linken Uteruskante entspricht. Sehr bequem liess sich der Sitz der Placenta feststellen, denn der in dem vaginifixirten Segmente noch haftende Cotyledo passte genau in einen Defect des Nebenkuchens.

Der Kürze halber haben wir uns hier der Ausdrücke Haupt-

Digitized by Google

und Nebenkuchen bedient; in Wirklichkeit handelt es sich hier um Abschnürung eines Theiles der Placenta, so dass Herr Geheim-Rath Virchow das Präparat mit einer Schnürleber verglich.

Die anatomischen Verhältnisse sind in den beiden Berichten ähnliche; sie sind im zweiten Falle daher so besonders ungünstig geworden für den Geburtsverlauf, als der Uterus nicht nur vaginifixirt, sondern noch torquirt war. Zudem war hier durch die Herausleitung der Fäden zur Scheide ein längerer Reiz und eine intensivere Verschmelzung von der Myomkapsel mit der Scheide, eine fibro-fibröse Verwachsung gesetzt.

Bei der Gleichheit der anatomischen Bedingungen nach der vaginalen Kolpotomie sind wir fest überzeugt, dass wenn fürder Graviditäten danach beobachtet werden sollten, ähnliche Geburten auch zur Behandlung kommen werden. Von einzelnen Seiten sind mir übrigens schon private Mittheilungen in dieser Hinsicht gemacht worden.

Interessant wäre es, festzustellen, ob Eclampsie oder Albuminurie sich häufen wird[1]). Für eine Uretercompression ist ja die Entwickelung der vorderen Uteruswand ins Becken hinein und nach vorn zu günstig.

Aus dem Sectionsprotokoll kann über diesen Punkt nichts entnommen werden. Wie weit die chronischen Nierenveränderungen auf Rechnung einer solchen Compression zu setzen sind, lässt sich daher auch nicht entscheiden.

Wir standen in diesen beiden Fällen jedenfalls vollkommen ungewohnten, durch die modernste Gynäkologie geschaffenen Formen des graviden Uterus gegenüber.

Eine gewisse Aehnlichkeit weist der Befund in den seltenen Fällen von Conglutinatio orificii uteri externi mit dem unsrigen auf. Auch hier steht bekanntlich die Portio hoch hinten, der Kopf drängt vor derselben ins Becken hinein. Selbstverständlich hat aber hier der Uterus seine physiologische Beweglichkeit. Eine Aussackung des schwangeren Uterus, die im Becken bleibt, während sich der übrige Fruchthalter zu voller Ausbildung im Abdomen entwickelt, finden wir — umgekehrt freilich — bei der

---

1) Ein unserem zweiten ähnlicher Fall ist unterdess von Gräfe (Halle) in der Monatsschr. f. Geburtsh. u. Gynäk. (Decbr. 1895) veröffentlicht worden. Auch hier kam es bei einer Drittgebärenden, die früher normal entbunden war, zur Eklampsie. Die Geburt konnte nur durch Kaiserschnitt beendigt werden.

Digitized by Google

partiellen Retroflexio uteri gravidi. G. Veit[1]) hat in seinem Vortrage uns Abbildungen von dieser Erkrankung gegeben, die sich unserem Befunde an die Seite stellen liessen.

Der Muttermund befindet sich nicht mehr am distalen Pole eines ovoiden Organes, sondern in Folge der Aussackung mehr zur Mitte entweder nach vorn oben verschoben (Retroflexio uteri gravidi partialis) oder nach hinten bezw. seitlich oben (Anteflexio uteri gravidi partialis fixa e vaginifixura).

Erstere ist reponibel, die letztere leider nicht und diese ist daher als festes Geburtshinderniss zu betrachten.

War die Therapie in unseren beiden Fällen die richtige und wie sollen wir uns diesen Störungen gegenüber künftig verhalten?

Eine Reposition des im Becken festgehaltenen Segmentes ist nicht möglich, zwar gelingt es unter starker Dehnung der Scheide etwas dasselbe höher zu heben. Doch hätte z. B. ein gewaltsames Herabziehen der hoch hinten und seitlich stehenden Cervix sicher die schon vorbereitete Ruptur der Scheide vollständig gemacht. Im ersten Falle, wo die Entbindung per vaginam gelang, ist sie in der That eingetreten, das beweisen die Narben, die wir später fanden, und die schwere Blutung vor der Extraction unmittelbar nach der Wendung.

Ohne ein gewisses Zurückweichen der vorderen Scheide und der mit ihr verbundenen Uteruswand ist der Durchtritt der Frucht durchs Becken nicht möglich.

Dass in beiden Geburten (bei Frauen, die bisher nur Kopfgeburten ohne Complication durchgemacht hatten) die Nabelschnur vorfiel, ist gewiss kein Zufall. Dies pathologische Ereigniss war dadurch, dass der vorliegende Theil den Zugang zum Cervicalcanal nicht deckte, bedingt.

Eine Geburt in Schädellage spontan sich abwickeln zu sehen, hat man bei der partiellen fixirten Anteflexio ut. grav. keine Aussicht.

Der vorliegende Schädel tritt in der Aussackung ins Becken und je tiefer er gelangt, um so weniger ist es denkbar, dass er geboren werden kann, da die Portio entsprechend nach hinten ausweicht.

Es ist daher rathsam, möglichst früh die Wendung zu

---

1) G. Veit, Ueber die Retroflexion der Gebärmutter in den späteren Schwangerschaftsmonaten. Samml. klin. Vorträge. No. 170.

Digitized by Google

vollziehen. Auch hier wird man eine sonst unerlaubte Kraftentfaltung anbringen müssen, um die Hand in den Uterus bringen zu können und die Cervix nach vorn zu führen. Nach der Wendung ist es jedenfalls rathsam, eine Zeit lang noch auf Erweiterung und eine Ausgleichung der räumlichen Verschiebung des Uterus zu warten.

Wie bei der Wendung, so wird auch bei der Extraction die grösste Vorsicht geboten sein. Macht der nachfolgende Kopf Schwierigkeiten, so muss perforirt werden, da bei der Unnachgiebigkeit der Vorderwand jeder Cervixriss unabsehbar in das untere Uterinsegment hinein weiter reissen kann.

Auch an Stelle der Wendung werden unter Umständen Verkleinerungsoperationen zu treten haben. Sie werden bei der Schwierigkeit, an die fötalen Theile mit Instrumenten zu gelangen, vielleicht nicht immer ausführbar sein.

Incisionen in die Cervix wären zwecklos, denn sie beseitigen das Geburtshinderniss nicht und haben die Gefahr des Weiterreissens.

Sehr nahe liegt ja der Gedanke, die Kolpohysterotomia auszuführen, also die Cervix und dann Scheide mit vorderer Corpuswand zu spalten. Damit wäre freilich die Möglichkeit, per vaginam zu entbinden, gegeben.

Es ist aber dieser Eingriff ein anderer als der von Dührssen[1]) für die Entbindung eclamptischer Schwangerer empfohlene (wenn auch meines Wissens noch nicht angewandte).

Denn es handelt sich um einen Schnitt in die fixirte vordere Wand des Corpus uteri, nicht wie dort um eine Spaltung des unteren Uterussegmentes. Fixirt ist bei der Operation die Vorderwand bis zum Fundus herauf. Diese ist auch die haftengebliebene. Sie hat sich nur, so weit es die Scheide gestattet, ausdehnen können (die anderen Theile der Wand sind daher stärker dilatirt), oder sie hat sich theilweise gelöst (wie in Fall II), so dass z. B. die linke Seitenkante vollständig vaginifixirt bleibt.

Man weiss daher nicht, welche Theile der Uteruswand man mit dem Schnitte trifft. Peritoneum ist freilich nicht zu durchtrennen, auch eine Blasenverletzung ist vermeidlich, dafür aber liegt die Gefahr vor, die Art. uterina zu durchschneiden, die Placentarsinus zu eröffnen etc.

---

1) Dührssen, Die Behandlung d. Eklampsie. Deutsch. Aerztezeitg. 1895.

Digitized by Google

Für Luftembolien ist damit eine gute Gelegenheit gegeben. Schwere Blutung und schwere Blutstillung sind zu gewärtigen, der Gefahr der septischen Erkrankung durch Verlagerung einer puerperalen Uteruswunde in die Scheide gar nicht zu gedenken.

Wie leicht mag ein solcher Schnitt bei der Entbindung weiterreissen! Dabei ist das Gebiet dem Auge nicht zugänglich zu machen. In unserem Falle hätte der Schnitt die Arteria uterina durchquert und die Placenta getroffen.

Diese Ueberlegungen lassen in der That den vaginalen Weg als einen, man möchte sagen, absolut gefährlichen betrachten und so nahm denn auch Herr Geheim-Rath Gusserow davon Abstand. Ursprünglich war die kreissende Krahn in dieser Absicht auf den Stuhl gelegt worden.

Herrn Prof. Martin [1]) der für ähnliche Fälle empfiehlt, statt den Kaiserschnitt auszuführen, in das Narbengewebe einzuschneiden und von hier den Uterus zu eröffnen, kann ich aus diesen anatomischen Gründen nicht beistimmen.

Mit der Kolpotomia posterior bei vorgeschrittener Extrauterinschwangerschaft lässt sich eine Kolpohysterotomia intra partum nach Vaginifixur wohl nicht vergleichen.

Herr Prof. Veit [2]) erinnerte an dies Vorgehen. Man kommt da mit dem Uterus gar nicht in Berührung.

Uebrigens sei nicht vergessen, dass sowohl Kaltenbach's [3]) wie Bandl's [4]) Patientin diesem Eingriff erlagen und Campbell [5]) unter 9 so operirten Frauen 5 Todesfälle zählte. Kaltenbach empfiehlt auch die Kolpotomia posterior nicht für vollkommen ausgetragene Früchte.

Erscheint mithin der vaginale Weg zu gefahrvoll oder ist er unmöglich, so bleibt nur die Entbindung durch Eröffnung des Abdomens übrig.

Hier aber stehen wir gleichfalls anderen Bedingungen gegenüber wie bei der Sectio caesarea.

---

1) Martin, Ueber Colpotomia anterior. Monatsschr. f. Geb. u. Gyn. II. S. 115.

2) Discussionsbemerkung. Gesellsch. f. Geburtsh. u. Gyn. Sitzung vom 28. Juni 1895.

3) Kaltenbach, Therapie der Extrauterinschaft. Archiv f. Gynäkol. Bd. XVIII. S. 473.

4) Bandl, Handb. der Frauenkrankh. III. S. 840.

5) Campbell, Memoir on Extrauterine Gestation. Edinburg. 1840.

Digitized by Google

Unter allen Umständen muss während der Operation von der Scheide aus controllirt werden, ob beim Hervorwälzen des Uterus nicht die Scheide einreisst. Man könnte dann das Kind nach alter Weise, ohne Hervorwälzen des Uterus, durch Sectio caesarea entwickeln.

Dies wiederum kann vielleicht durch Vorboten septischer Infection contraindicirt sein.

Operirt man noch unter sicherer Asepsis des Uterusinhaltes, so würde man wohl zunächst an die conservative Sectio caesarea denken. Gegen diese spricht aber, dass sich sehr leicht im Puerperium eine Lochiometra in dem verlagerten Uterus ausbilden kann. Vielleicht wünscht der Operateur auch, die Patientin nicht zum 2. Male der Gefahr einer solchen Entbindung auszusetzen.

Es soll also der Uterus entfernt werden. Bei der Porrooperation werden sich Schwierigkeiten bei der Stielbildung ergeben. Beim Einnähen eines solchen, vielleicht wie in unserem Falle schon beim Hervorwälzen des Uterus, können sich Scheidenzerreissungen ereignen. Diese bedingen dann eine besondere Versorgung. Möglich, dass im einzelnen Falle an Stelle des Porro die abdominale oder combinirte Totalexstirpation des vaginifixirten Uterus stattfinden muss! Dabei wird es recht schwer halten, den Uterus auszulösen und aus seiner festen Verwachsung zu befreien. Vielleicht werden es weitere geburtshülfliche Erfahrungen noch rathsam erscheinen lassen, eine Operation auszubilden, die die Vaginifixur beseitigt, eine neue Excavatio vesici-uterina schafft und durch Ventrifixur den Uterus hochhält, damit er nicht wieder mit der Scheide verwächst.

In dem ersten Falle haben wir der Frau Hoffmann den Rath gegeben, sich bei erneuter Schwangerschaft wieder vorzustellen. Die vorausgegangene schwere Entbindung, der schwache Punkt in der vorderen Scheide, der sicher bei der nächsten Entbindung wieder rupturiren kann, würden die Einleitung des Abortes rechtfertigen.

Wir werden vielleicht noch einmal dafür dankbar sein, wenn sich bei einer conceptionsfähigen Frau eine bewegliche Retroflexio nach Vaginifixur wieder eingestellt hat!

Eine Bemerkung mag hier noch über die Behandlung der Nachblutung nach der Entbindnng der Frau Hoffmann, Fall I, und Frau K. (Ventrifixur) eingeflochten sein. Im ersteren Falle stammte dieselbe aus der Ruptur der vaginifixirten Stelle und den

Digitized by Google

Cervixrissen, im letzteren daher, dass der hochgehaltene Uterus in seiner Retraction und Contraction behindert war.

Die Aufgabe der Blutstillung war so zu lösen, dass man den Uterus erst tiefer ins Becken lagerte, um im ersten Falle ihn gegen die Scheide fest anzudrängen, im letzteren ihm eine physiologische Haltung zu geben und dadurch erst die Zusammenfaltung und den Schluss der Gefässbahnen zu ermöglichen.

Sehr bewährt hat sich hier der feste Druckverband auf das Abdomen, den ich so anzulegen pflege, wie es Kaltenbach empfohlen hat:

Der Uterus wird stark anteflectirt und ins Becken gepresst. Gegen Hinterwand und Fundus, zum Theil ins Becken hinein, kommt eine grosse Watterolle. Dann wird der Leib festgebunden. Hierzu habe ich mich stets nur Handtücher bedient, welche mit einander verknüpft so in der Mitte des Abdomen geknotet werden, dass der Knoten auf den Wattebausch zu liegen kam und diesen und den Fundus herabpresst. Der Verband drückt bisweilen etwas in den ersten Stunden, doch wird dies von Anämischen nicht so empfunden; nach 6 bis spätestens 12 Stunden wird er entfernt. Dieser anhaltende Druck von aussen hat sich uns bei Nachblutungen sehr bewährt.

Sollte es nach einer Geburt bei Vaginifixur nach Anlegen des Verbandes noch weiter bluten, so wird man nachfühlen müssen, ob Cervix- oder Scheidenrisse zu nähen sind. Blutet es dabei nach innen, so muss die Laparotomie gemacht werden und die blutende Stelle durch Naht (eventuell unter Entfernung des Uterus) versorgt werden.

Von der Jodoformgazetamponade des Uterivaginalcanals werden wir hier wohl Abstand nehmen müssen, da die Gefahr des Weiterreissens der Scheide zu gross ist und es nach innen bluten kann.

Wichtiger als die Therapie ist aber, nachdem uns diese pathologischen Geburtsvorgänge bekannt geworden sind, die schwerer sind als die nach der Ventrifixur beobachteten, die Prophylaxis.

Bei allen Frauen, die später noch concipiren können, ist die grösste Zurückhaltung in der Ausübung der vaginalen Fixur und der vaginalen Operationen überhaupt, deren letzteren Berechtigung und Vorzüge für viele Fälle wir übrigens durchaus anerkennen, zu empfehlen.

Die Indicationen zur operativen Behandlung der Retroflexio uteri sind aufs Aeusserste einzuschränken, wir werden uns dabei

Digitized by Google

an die Grundsätze halten und an die Indicationen binden, wie sie von Gusserow[1]), Olshausen[2]), Werth[3]) u. A. aufgestellt sind.

Die Ringtherapie muss unter allen Umständen versucht werden. Vergessen wir nicht, dass sie 18 pCt. der Fälle zur Heilung bringt [Löhlein[4])].

Nicht jede Scheidenoperation bei zufällig retroflectirtem Uterus indicirt die Antefixur. Sie nach jedem Curettement z. B. vorzunehmen, ist verkehrt. Gerade nach dieser Operation führt eine Ringbehandlung zur Heilung der Retrodeviation.

Auch die fixirte Retroflexio ist an und für sich keine Indication zu operativem Eingriffe. Sind es doch oft nur die entzündlichen Vorgänge, die Beschwerden bedingen! Gehen diese unter der üblichen milden Therapie (Hydrotherapie, Medicamente) zurück, so bleiben bei einem grossen Theile der Patientinnen die Beschwerden fort.

Auch mit Massage hatten wir — das sei ausdrücklich betont — recht viele gute Erfolge. Bei anderen hilft das Redressement in Narkose nach B. S. Schultze und nachfolgende Ringbehandlung.

Wir geben gern zu, dass man durch die vaginale Methode die Retroflexio beseitigen kann, durch die Eröffnung des Peritoneums und Abstreifen der Adhäsionen auch die fixirte.

Nur diese Methode gewährt Schutz vor Recidiven, aber sie vernichtet sehr häufig die Fähigkeit, zu concipiren und setzt, wo doch Schwangerschaft eintritt, schwere Störungen des Geburtsverlaufes. Die ursprüngliche vaginale Fixur (ohne Eröffnung) ist unsicher in Bezug auf das Resultat, entbehrt aber der Gefahren beim Eintritt von Schwangerschaft.

Der zweite Fall (Krahn) giebt aber eine Warnung, auch die neuerdings so viel geübte Entfernung kleiner, kleinster und manchmal „noch nicht differenzirter“ [5]) Myome per Koeliotomiam vaginalem einzuschränken. Wahrscheinlich hätte die Kolporrhaphia nach Hegar allein die Beschwerden der Patientin beseitigt.

---

1) Gusserow, Sitzung d. Gesellsch. d. Charitéärzte. 30. Mai 1895.

2) Olshausen, l. c.

3) Werth, l. c.

4) Löhlein, Gynäk. Tagesfragen. 3. Heft. Damit stimmen die Resultate Fritsch's überein. cf. Referat Centralbl. f. Gyn. 1893. S. 229.

5) Martin, l. c.: Neben 15 Kolpotomien wegen Myomen ergab sich in 4 weiteren Fällen, dass die Myomkeime nur unvollkommen differenzirt waren.

Digitized by Google

Myome sind zunächst gutartige Auswüchse, die zu entfernen eine Indication in streng chirurgischem Sinne vorhanden sein sollte. Priestley [1]) weist darauf hin, wie sie oft zufällig entdeckt würden. „Sie sind sehr gewöhnlich und in der Majorität der Fälle beeinflussen sie das Wohlbefinden des Weibes nicht mehr als der Knorren den Baum beeinflusst“ (Fibroids are very common and in the majority of instances no more affect the well-being of a woman than the knot in the trunk of a tree affects the tree).

Was für die Myome gilt, gilt für das Aufschneiden und keilförmige Ausschneiden des Uterus.

Zerfetzte Uteri nach vaginalen Myomoperationen werden jetzt schon vielfach sofort in toto entfernt.

Bei Adnexerkrankungen sei man ebenfalls mit dem Entschluss zur vaginalen Koeliotomie zurückhaltend! Denn abgesehen von den Möglichkeiten der Schwangerschafts- und Geburtsstörungen ist es nicht gerade ermuthigend, wenn ein gewiss technisch gewandter Operateur, wie Mackenrodt [2]), schreibt, dass er unter 30 derartigen Operationen bei 4 jungen Frauen, die er wegen Sterilität und verwachsenen Adnexen vaginal koeliotomirte, die Totalexstirpation des Uterus zu machen sich genöthigt sah.

Für manche Fälle, in denen wir die Colpotomia anterior ausführen, um Adnexerkrankungen, Geschwülste u. s. w. zu beseitigen, wird sich auch die Antefixur des Uterus entbehren lassen.

Weiter auf die Indicationen zu vaginalen Eingriffen einzugehen, würde mitten in die die moderne Gynäkologie bewegenden Fragen führen und den Rahmen des Themas weit überschreiten.

Mögen diese Mittheilungen über den Schwangerschafts- und Geburtsverlauf bei antefixirtem Uterus zu einer Sichtung der Indicationen und zur vorsichtigen Wahl der operativen Methode bei conceptionsfähigen Patientinnen beitragen! [3])

---

1) An adress delivered in the opening of the section of obstetr. medic. and gynecology. „On over-operating in gynecology.“ 63. Annual meeting of the Brit. Med. Assoc. Brit. Med. Journ. 1895. 3. August. S. 285.

2) l. c.

3) Diesem Archiv wurde das Manuscript im September 1895 übergeben, der Vortrag in der Gesellsch. f. Geburtsh. u. Gynäk. fand am 25. Octbr. statt.

Digitized by Google

Aus der Universitäts-Frauenklinik des Prof. Dr. Max Runge in Göttingen.

Ueber bösartige Tumoren der Chorionzotten.

Von

Dr. **Apfelstedt** und Dr. **L. Aschoff.**

(Mit 8 Abbildungen auf Tafel XIII—XV.)

I. Klinischer Theil.

Meinem hochverehrten Lehrer und Chef, Herrn Prof. Runge, bin ich für die Liebenswürdigkeit, mit der er die nachstehenden Fälle aus seiner Klinik mir zur Publication überliess, zu grossem Danke verpflichtet. Ich hoffe, durch die Mittheilung, besonders des einen der beiden, einen nicht unwichtigen Beitrag zu der brennenden Frage der „decidualen", richtiger chorialen, Geschwülste zu liefern, ja die Frage in dem am meisten umstrittenen Punkte vielleicht zur Entscheidung zu bringen.

Die Bearbeitung des anatomischen Theiles schien mir dabei so wichtig, dass ich dieselbe einem Fachmanne überlassen zu müssen glaubte. Herr Privatdocent Dr. L. Aschoff, I. Assistent am pathologisch-anatomischen Institut zu Göttingen, hat in dankenswerther Weise diesen Theil der Arbeit übernommen.

Frau de V., 33 Jahre alt, war abgesehen von einer vor 2 Jahren überstandenen Nierenentzündung stets gesund.

Die Menstruation begann im 16. Jahr, war anfangs unregelmässig und schmerzlos, später regelmässig, 4wöchentlich, 5tägig, schmerzhaft. Heirath im 28. Jahre (1890), 2 spontane und normale Geburten (1891 und 1892). Nach der letzten Entbindung trat die Regel wieder im normalen Typus ein, bis Mitte Mai 1894. Während der jetzt beginnenden Gravidität hatte Patientin häufig das Gefühl von plötzlich auftretender Angst und Schwäche, die sie zwangen, das Bett aufzusuchen,

Digitized by Google

von Unbehagen und Appetitlosigkeit, — Erscheinungen, die ihr in den früheren Schwangerschaften unbekannt gewesen waren.

Am 4. October 1894 erfolgte, nach vorausgegangener 8tägiger Blutung, unter ziemlich kräftigen Wehen die Ausstossung eines etwa 4monatlichen, unzerrissenen Eies. Aus den brieflichen Mittheilungen des behandelnden Arztes, Herrn Dr. Greeff in Ebergötzen, dem das Ei zur Untersuchung überbracht wurde, geht hervor, dass das in toto ausgestossene Ei seiner Grösse nach etwa dem Ende des 4. Monats entsprach; die Placenta und Nabelschnur waren deutlich zu erkennen, wenn auch erstere bereits stark zerfallen. Die Länge des leicht macerirten Fötus betrug auffallenderweise nur 5 cm.

Nach ungestört verlaufenem Puerperium hatte Frau de V. Mitte November 1894 angeblich die Regel in früherer Stärke, der aber im December 1894 und Januar 1895 mehrere profuse Blutungen folgten. Im Intervall zwischen den einzelnen Blutungen bestand andauernd blutigseröser Ausfluss. Der behandelnde Arzt, welcher den Uterus bei der Untersuchung faustgross fand und mangelhafte Involution nach dem Abort annahm, verordnete Secale und Hydrastis, denen er später eine Ausschabung folgen liess. Da die Blutungen Ende Januar d. J. an Zahl und Stärke stetig zunahmen, suchte Pat. am 2. Febr. d. J. die Klinik auf.

Status: Schlank gebaute Frau von mittlerem Ernährungszustand, schlaffer Muskulatur und stark anämischem Aussehen. Lungen gesund. Systolische Geräusche über allen Herzostien, keine Verbreiterung der Herzdämpfung. Temp. 37,5. Puls 132.

2. 2. 95. Chloroformnarkose.

Starke Blutung aus den Genitalien. Uterus anteflectirt. vergrössert und weich; Cervicalcanal für einen Finger bequem durchgängig. Dicht oberhalb des inneren Muttermundes trifft man auf einen Tumor von der Grösse und Gestalt eines Taubeneies, dessen unterer Abschnitt weich und zerfetzt ist, während sein oberer, härterer und glatter Theil sich mit stielartiger Verjüngung an den Fundus uteri ansetzt. Die Geschwulst wird als fibröser Polyp angesprochen, da Entwickelung eines Placentar-Polypen nach Geburt eines in toto ausgestossenen Eies unwahrscheinlich ist. Die Kugelzange, mit der man den Tumor fassen und herabziehen will, reisst aus; beim Versuch, den Tumor stumpf mit dem Finger zu entwickeln, löst man nur die unteren, weicheren Partien ab: schliesslich gelingt es, Stück für Stück mit der Polypenzange zu entfernen, worauf der Finger die letzten, zurückgebliebenen Fetzen zu Tage befördert. — Uterusausspülung, Jodoformgazetamponade.

Die gewonnenen grauweissen, röthlich gestreiften Massen, die durchaus unverdächtig, etwa wie weiches Myomgewebe aussahen, wurden nicht mikroskopisch untersucht.

Nach Entfernung der Jodoformgaze am nächsten Tage tritt ziemlich starker, leicht blutig gefärbter Ausfluss ein, der aber in den nächsten Tagen bedeutend abnimmt und schliesslich verschwindet.

Die Patientin, welche bei der Aufnahme wegen allgemeiner Schwäche nur mit Mühe gehen konnte, erholt sich rasch und wird am 15. Febr. 1895 „geheilt" entlassen.

Bald darauf begann jedoch der Ausfluss von neuem, anfangs schleimig, später blutig und wurde Mitte Mai d. J. so stark, dass am 16. Mai 95 die zweite Aufnahme in die Klinik nöthig wurde.

Untersuchungsbefund vom 17. Mai. — Chloroformnarkose:

Uterus anteflectirt, etwa mannsfaustgross, weich. Muttermund ge-

Digitized by Google

Fig. 1.

Fig. 2.

Fig. 3.

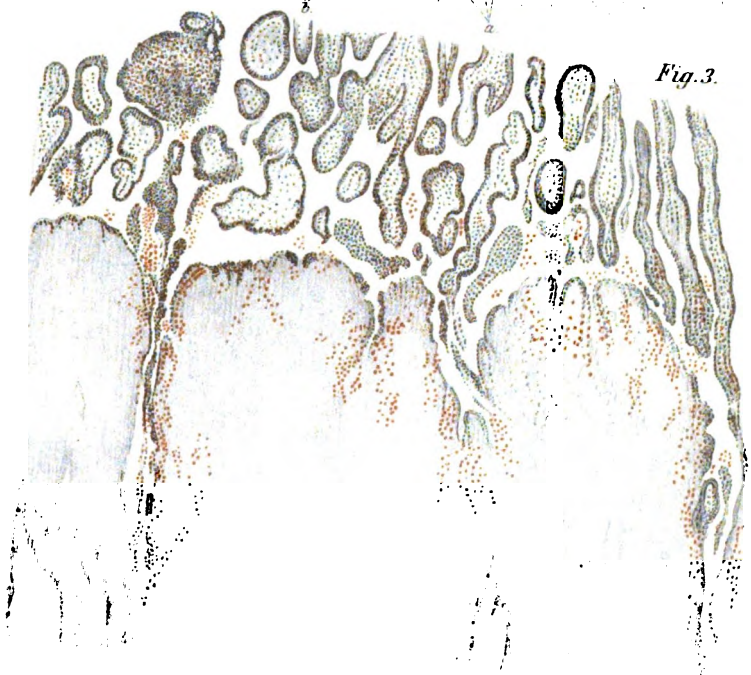

Digitized by Google

Digitized by Google

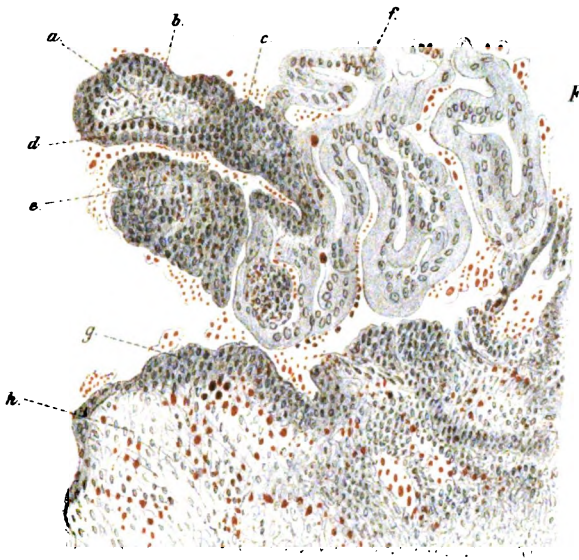

Fig. 4.

Fig. 5.

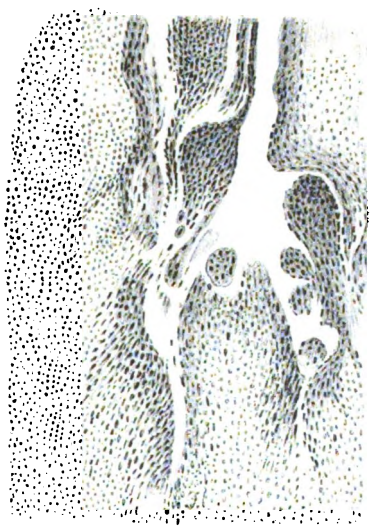

Fig. 5 a.

W. A. Mein lith. Inst. Berlin S.

Digitized by Google

Digitized by Google

Fig. 6.

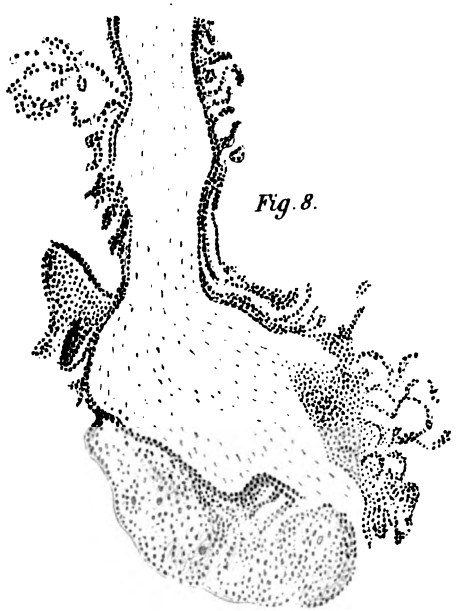

Fig. 8.

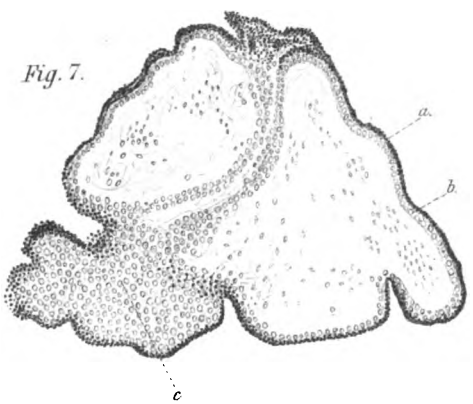

Fig. 7.

W. A. Mayer, Lith. Inst. Berlin S.

Digitized by Google

Digitized by Google

schlossen. Adnexa normal. Becken frei. Die eingeführte Sonde fühlt sofort grosse Erhabenheiten im Cavum uteri. Unter starker Blutung werden mit dem scharfen Löffel viele, zum Theil sehr voluminöse Massen entfernt, von denen einige wie Eihautfetzen aussehen. Man hat das Gefühl, als ob das Instrument selbst bei leichtester Führung tief in das Uterusgewebe eindringt und steht daher von dem Versuche ab, noch mehr von den vorhandenen Massen herauszubefördern.

Die mikroskopische Untersuchung derselben hatte ein überraschendes Resultat. Die Eigenart der mikroskopischen Bilder — ich erinnerte mich nicht, jemals etwas Aehnliches gesehen zu haben — veranlasste mich, die ausgeschabten Gewebstheile dem pathologischen Institut zur Untersuchung zu übersenden. Hier wurde vom Privatdocenten Dr. Aschoff die Diagnose: Sarcoma deciduo-cellulare gestellt. (Ausführlichen Bericht s. u.)

Da das Becken und die Scheide frei waren, auch im übrigen Körper Metastasen mit Sicherheit sich nicht nachweisen liessen, wurde am 24. Mai die vaginale Totalexstirpation von Herrn Prof. Runge ausgeführt, in der Hoffnung, die Geschwulstbildung auf den Uterus lokalisirt zu finden und durch dessen Entfernung die Gesundheit der Patientin wiederherzustellen. Fast schien es, als ob diese Hoffnung sich verwirklichen sollte.

Das exstirpirte Organ hatte die Grösse und Consistenz eines im Anfang des 3. Monats graviden Uterus. Nach Spaltung der vorderen Wand präsentirte sich ein runder, kleinapfelgrosser Tumor von höckeriger Oberfläche und weicher Consistenz, welcher in das Uteruscavum hineinragte und breitbasig der hintern Uteruswand und theilweise dem Fundus aufsass. Die hintere Wand des Uterus war vom Tumor weithin durchsetzt, doch war noch eine, wenige Millimeter dicke Zone innerhalb der Serosa intact geblieben.

Die nach der Operation erhoffte Besserung und Erholung der Patientin blieb aus. Im Gegentheil, die Kräfte nahmen von Tag zu Tag ab, die Haut bekam ein wachsfarbiges Aussehen, die Schleimhäute wurden auffallend blass. Während die Temperatur 38,0° nur einige Mal um wenige Zehntel überschritt, stieg der stetig kleiner werdende Puls allmälig bis zu 140 Schlägen. Ausser zeitweise auftretenden Kopfschmerzen bestanden keine subjectiven Beschwerden. Die Nahrungsaufnahme war sehr gering. Am 14. Juni (3 Wochen nach der Operation) zeigte sich der erste Anfall von Dyspnoe. Leichtes Oedem an den Extremitäten. Pulsus filiformis. Gedämpfter Schall über der ganzen linken Lunge. Athemgeräusch hier nicht nachweisbar. Wegen des hochgradigen Schwächezustandes wurde von einer genauen Untersuchung der Lungen und der übrigen Organe abgesehen, — die Anwesenheit von Metastasen stand ohnehin ausser Zweifel. Bis zum Abend des 18. Juni rascher Kräfteverfall; Patientin wird apathisch, unfähig zu sprechen. Am Morgen des 19. Juni Unregelmässigwerden der Athmung, Verschwinden des Pulses; langsamer Exitus, 26 Tage nach der Operation, $8^1/_2$ Monate nach dem Abort.

Section (Dr. L. Aschoff.) (Auszug aus dem Protokoll):

de V., 33 Jahre, gest. am 19. 6. 95, secirt am 20. 6. 95. Mittelgrosse, weibliche Leiche, Hautfarbe auffallend blass, Unterleib etwas aufgetrieben, zeigt deutliche Striae. Leichte braune Färbung der Linea alba, Mammae kaum zu fühlen. Reichliches, $1^1/_2$ cm dickes Fettpolster an den Bauchdecken.

Digitized by Google

Beim Eröffnen der Bauchhöhle entleert sich kein besonderer Inhalt. Die Darmschlingen, besonders des Dickdarms, durch Gasmassen stark gefüllt, auffallend blass; Peritonealüberzug überall glänzend, nirgends Auflagerungen sichtbar. Ein Theil der Dünndarmschlingen ist tief in das kleine Becken hineingezogen und in der Tiefe mit dem Peritoneum verwachsen. Im kleinen Becken wenige Cubikcentimeter einer schwachtrüben, flockenlosen Flüssigkeit. Die Verwachsungen der Dünndarmschlingen sind ziemlich fester Natur, werden nur mit Mühe getrennt; in der Umgebung der Verwachsung keine Spur von Eiterung. Nach Lösung der Verwachsungen öffnet sich kraterförmig ein Hohlraum, dessen Rand von zahlreichen Nähten eingefasst ist und aus dem sich eine nach Jodoform riechende, trübgelbliche Flüssigkeit entleert. Durch diese Oeffnung gelangt man in einen für mehrere Finger durchgängigen Canal, die Scheide. Irgend welche Erweiterungen oder auffällige Veränderungen an den festgewachsenen Darmschlingen sind nicht zu constatiren, das Lumen ist für Wasser überall bequem durchgängig.

Beim Eröffnen der linken Pleura entleert sich eine reichliche Menge (ca. $^3/_4$ l) röthlich gefärbter, schwach getrübter Flüssigkeit, in der einzelne Flocken schwimmen. In der rechten Pleurahöhle ca. 20 ccm einer getrübten, mehr gelben Flüssigkeit. Reste von Thymus vorhanden. Vergrösserung des rechten Ventrikels und Dilatation; starke fettige Degeneration der Muskulatur in beiden Ventrikeln. Keine Klappenveränderung.

Linke Lunge mit der Spitze der Brustwand fest adhärent, etwas weniger die rechte. Die linke, von normaler Grösse, zeigt an ihrem Unterlappen zarte, fibrinöse Auflagerungen. Ueber die Oberfläche springen zahllose, hirsekorn- bis haselnussgrosse, flache Tumoren hervor, die, von grau durchscheinender Farbe, ein radiär ausstrahlendes Gefässnetz zeigen und die Andeutung eines Nabels erhalten; sie fühlen sich hart an, das übrige Lungengewebe weich. An der Spitze des Oberlappens eine gut apfelgrosse Partie von derber Consistenz, die sich auf dem Durchschnitt als ein Tumor erweist, von auffallend rother Farbe, durchzogen von zahlreichen, anscheinend mit Thromben gefüllten Bluträumen. In den grösseren, arteriellen Aesten nichts von Verstopfungen. Der Tumor hat nach oben die Lungengrenzen überschritten und die linkerseits abgehenden Aeste des Aortenbogens vollständig umwachsen; in einigen, anscheinend venösen Gefässen befinden sich der Wand adhärirende Thromben. Während der Section der linken Lunge haben sich aus ihr etwa 100 ccm einer schaumigen Flüssigkeit entleert.

Auch auf der rechten Pleura finden sich zarte Fibrinauflagerungen und vereinzelte Knötchen, besonders die Randpartien sind, wie auch links, von einem Rosenkranz kleiner Tumoren durchsetzt. In der Spitze des Oberlappens 2 grosse Knoten von Kleinapfel- und Wallnussgrösse fühlbar. Der erste prominirt deutlich, hat die Pleura durchbrochen, zeigt ebenfalls nabelartige, centrale Vertiefungen. Auf dem Durchschnitt springt er halbkugelförmig, $2^1/_2$ cm tief in das Lungengewebe vor; der andere, kleinere ist vollständig von Pleura bedeckt. Ihre Beschaffenheit genau wie auf der anderen Seite. Lungengewebe überall stark ödematös, Bronchiallymphknoten ohne sichtbare Metastasen. — In der unteren Hohlvene postmortale Gerinnsel. Die Gallenwege sind frei. Am rechten Leberlappen eine kleinerbsengrosse, röthlich gefärbte Partie, die sich auf dem Durchschnitt als kleiner Tumorknoten erweist. Auf dem linken Lappen ein gleicher, nur halb so grosser Tumor. In den geschwollenen

Digitized by Google

Lymphknoten neben der Aorta keine sichtbaren Metastasen nachweisbar. Im Fundus des Magens, sowie im Dünndarm ganz flache, mit einem erhabenen Wall versehene Geschwüre, deren Grund von einer gefässreichen Geschwulstmasse gebildet wird. Im Schwanztheil des Pankreas ein kirschkerngrosser Tumorknoten. Mehrfache Tumorknoten in der Umgebung der Leberpforte. In der Harnblase ziemlich viel hellfarbiger Inhalt. Im Dickdarm ein flacher, über die Schleimhaut prominirender, schwärzlich gefärbter Tumor, ohne Geschwürsbildung.

Rechter Eierstock und Tube fehlen. Linker Eierstock zeigt vielfache Follikel, starke Verdickung der Albuginea. Schleimhaut der Scheide blass, ohne Besonderheiten.

In sämmtlichen Partien des Darmes finden sich vielfache kleine, zum Theil oberflächlich nekrotisirte, gallig gefärbte Tumoren der Schleimhaut. In dem proximalen Diaphysenende des rechten Femur ein über kirschkerngrosser, dunkelrother Tumorknoten, in das Knochenmark eingebettet. Das Sternum ist frei von Metastasen. In den Beckengefässen keine Thromben.

Diagnose: Alte Exstirpationswunde eines vor ca. 3 Wochen wegen Tumor per vaginam entfernten Uterus. Verwachsungen einer Dünndarmschlinge mit dem abdominellen Scheidenende. Tumormetastasen in beiden Lungen, in der Leber, im Pankreas, Mesenterium, Darm, Knochen. Allgemeine Anämie; hochgradige Verfettung des Myocards. Dilatation des rechten Ventrikels. Braune Atrophie der Leber und vermehrter Fettgehalt. Fibrinöse Pleuritis beiderseits. Oedem beider Lungen.

Kurz vor dem Tode dieser Patientin gelangte ein zweiter hierher gehörender, höchst interessanter Fall zur Aufnahme, der bis jetzt einzig dastehen dürfte.

Frau D., 42 Jahre alt, will stets gesund gewesen sein. Seit dem 14. Jahre regelmässig menstruirt, heirathete sie im Jahre 1880. Zwei Geburten im Jahre 1882 und 1886, von denen die letzte leicht und normal verlief, die erste mit ärztlicher Kunsthilfe beendet wurde.

Im Herbst 1894 hörte plötzlich die Regel auf, die bisher immer regelmässig vierwöchentlich aufgetreten war. Am 21. März wurde, nach dem vorliegenden ärztlichen Bericht, eine Blasenmole spontan ausgestossen. Acht Tage später wurde der Arzt wegen einer schmerzhaften Geschwulst am linken Labium majus consultirt, die sich an derselben Stelle entwickelt hatte, an der die Frau schon in der Schwangerschaft Schmerzhaftigkeit und Anschwellung bemerkte. Das Wochenbett war übrigens fieberhaft und erst nach 6 Wochen konnte die Frau das Bett verlassen. Während dieser Zeit war die Geschwulst langsam aber stetig grösser nnd angeblich härter geworden, hinderte jetzt die Frau beim Gehen und Arbeiten und bereitete zeitweise stechende Schmerzen. Am 17. Juni d. J. erfolgte der Eintritt in die Klinik. Die Regel ist bisher noch nicht wieder eingetreten.

Status: Robuste, gut genährte Frau. Lungen und Herz gesund. Keine Oedeme. Am 19. Juni 1895 Untersuchung in Narkose:

Die Gegend des linken Labium majus und dieses selbst sind stark vorgewölbt. Die Haut über der Vorwölbung erscheint unverändert. — Fluctuationsgefühl. Von der grossen Schamlippe steigt diese abnorme Resistenz aufwärts, der Scheide entlang, bis fast zum Scheidengewölbe; ihr Sitz scheint das paravaginale Bindegewebe zu sein. Die Scheiden-

Digitized by Google

wand ist von links her nach dem Scheidenlumen vorgebuchtet, die Schleimhaut an dieser Stelle aber vollständig intact. Auch bei Druck von der Scheide und von aussen hat man Fluctuationsgefühl.

Das Nächstliegende war, einen tiefliegenden Abscess anzunehmen; man machte deshalb im unteren Scheidenabschnitt eine 3—4 cm lange Incision. Durch diese gelangte man mit dem Finger in eine längliche, etwa hühnereigrosse Höhle, die mit eigenthümlichen, theils bröckligen, theils blasenartigen Gebilden angefüllt war. Ein Theil derselben konnte entfernt werden und erwies sich neben alten Blutgerinnseln als — **Blasenmole!**

Etwa 20 Bläschen, von Stecknadelkopf- bis Kirschkerngrösse waren durch Stiele verschiedener Länge zu einer kleinen Traube vereinigt. Nach deren Entfernung trat eine so enorme Blutung auf, im fingerdicken Strahl stürzte ununterbrochen Blut aus der Incisionswunde hervor, dass man von einer weiteren Untersuchung der Höhle und der Beckenorgane absehen und sich beeilen musste, Höhle und Vagina mit Wattetampons auszustopfen.

20. 6. 95. Nochmalige Untersuchung in Narkose:

Uterus retroflectirt, vergrössert, sehr weich. Nach links schliesst sich an den Uterus eine Resistenz, welche dem verdickten Ligament entspricht. Dann folgt, abgesetzt von dieser Resistenz, an der linken Scheidenwand die durch die tamponirte Höhle erzeugte Vorbauchung. Die rechten Seitentheile sind frei. Aus dem Cervikalcanal hängt ein grosser, zäher Schleimpfropf heraus. Die Sondirung ergiebt eine weite Höhle, in der Rauhigkeiten zu fühlen sind. Bei der Sondirung geht Blut ab. Die Abrasio bringt unter recht starker Blutung einige Fetzen heraus. Der Uterus wird mit Gaze tamponirt. Hierauf zieht man die Tampons aus der Höhle heraus. Der eingeführte Finger fühlt die Wandungen der orangegrossen Höhle uneben und besonders nach unten wie zerfressen. Einige Fetzen werden entfernt, es beginnt wieder stärker aus der Höhle zu bluten, worauf sie wiederum mit Watte tamponirt wird.

Die mikroskopische Untersuchung (ausführlichen Bericht s. u.) sowohl der aus der Höhle als auch aus dem Uteruscavum gewonnenen Massen ergab das gleiche Resultat, entartete Chorionzotten.

Die Tampons werden nach einigen Tagen aus der Höhle entfernt und da keine erneute Blutung auftritt, füllt man die Höhle mit Jodoformgaze aus, die häufig gewechselt wird. Es kann nicht geleugnet werden, dass bei den späteren so ganz unerwartet auftretenden und sehr heftigen Blutungen die Asepsis nicht immer gewahrt werden konnte, da man sich beeilen musste, die Frau vor Verblutung zu retten. Die Temperatur ist seit Eröffnung der Höhle zwar etwas erhöht (Abends durchschnittlich 38,0), der Puls bleibt aber ruhig. Vom 28. 6. an beginnen aber Temperatur und Puls gleichmässig zu steigen. Beim Gazewechsel am 4. 7. entleert sich aus der Höhle, die sich kaum verkleinert hat, eine kleine Menge einer dünnen, Eiterflocken enthaltenden Flüssigkeit; gleichzeitig entsteht wieder eine stärkere Blutung, die eine feste Tamponade nöthig macht. Zwei Tage später findet man die Höhle mit stinkendem Eiter angefüllt. Die linke, grosse Schamlippe ist fast bis auf die sie überziehende Haut zerstört und communicirt breit mit der paravaginalen Höhle.

Es entwickelt sich nun in den nächsten Tagen und Wochen das Bild schwerer Pyämie: Regellose Temperatur, die sich z. B. zwei Tage unter 37,0° hält, um am nächsten Morgen auf 41,0 zu steigen. Der Puls bleibt jedoch dauernd hoch. Schüttelfröste treten auf. Dazwischen

Digitized by Google

stellen sich wieder Blutungen aus der Höhle ein, von denen einige so stark sind, dass der Radialpuls schwindet. Schliesslich beginnt die Kranke zu deliriren, verweigert die Nahrungsaufnahme; sie wird sehr unruhig und magert rasch ab. Nachdem dieser Zustand wochenlang mit kurzen, anscheinenden Besserungen bestanden hat, tritt am 25. Juli Exitus ein.

Auszug aus dem Sectionsprotokoll:

Frau S., 42 Jahre alt, gest. am 25. 7. 95; Section am 26. 7. 95 (Dr. L. Aschoff).

Ziemlich grosse, weibliche Leiche, mässige Abmagerung; blasse Hautfarbe.

Der Leib ist etwas eingezogen. Dicke des Fettpolsters daselbst kaum 1 cm. Thoraxmuskeln auffallend trocken. Der mit Gas stark gefüllte Dickdarm, besonders das S-förmig gestaltete Colon transversum, bedeckt vollständig den Dünndarm. Die Leber ragt 2 Querfinger breit über den Rippenrand hervor. Die sichtbaren Theile erscheinen äusserst blass. Kein abnormer Inhalt in der Bauchhöhle.

Die Lungen berühren sich fast in der Mittellinie, sie sind von auffallend blasser Farbe; die linke frei, die rechte in ziemlich grosser Ausdehnung, besonders nach hinten zu, der Brustwand adhärent. Am Herzen nichts Besonderes. In der Pleura der linken Lunge einige Blutungen sichtbar, im Uebrigen ist sie glatt und glänzend. Der linke Unterlappen auf der Schnittfläche roth, mit einem Stich ins Bräunliche, der obere blassgrau. Von Verdichtungen im Lungengewebe ist nichts zu fühlen. Die Schleimhaut der Bronchien blass, in den Gefässen spärliche, postmortale Gerinnsel. Die bronchialen Lymphknoten etwas vergrössert, schwarz gefärbt. An der rechten Lunge bestehen leicht lösbare Verwachsungen zwischen den drei Lappen. Im Unterlappen sowie an der Grenze des Oberlappens sind einige Verhärtungen von aussen fühlbar. Auf dem Durchschnitt erweisen sich die einen als braunrothe, anscheinend pneumonische Herde, ein anderer Theil als Abscesse und ein letzter Knoten von ungefähr Erbsengrösse, der sehr scharf gegen die Umgebung abgesetzt ist und eine bunte Schnittfläche hat, erweckt den Anschein von Tumorgewebe.

Auch rechts der Unterlappen bräunlich roth, der Ober- und Mittellappen mehr blassgrau. In den Bronchien ein etwas schaumiger, hellfarbiger Inhalt. Verstopfungen in den Gefässen nicht nachweisbar. In den äusseren Partien erscheint das Lungengewebe ausserordentlich feucht.

Die Milz, um ein Drittel vergrössert, enthält in ihrem Innern, auf der mittleren Schnittfläche hervortretend, einen erbsengrossen Tumor von buntem Aussehen, deutlich prominirend; dunkle, hell- und graurothe Partieen wechseln streifenförmig in ihm ab. Die Pulpa ist mehr hellroth; Schnittfläche sonst glatt, von den Follikeln nichts sichtbar.

Die übrigen Unterleibsorgane sehr blass, ohne Besonderheiten.

Aus den äusseren Genitalien ragt eine grosse Zahl von Fäden hervor, die mit Wattetampons in Verbindung stehen, welche die Scheide prall ausfüllen. Besondere Veränderungen an der äusseren Haut der Schamgegend nicht sichtbar. Die Harnblase ist sehr stark gefüllt, kleinkindskopfgross. Beim Anschneiden entleert sich eine schwach trübe, hellgelbe Flüssigkeit, fast 500 ccm. Der Uterus ist ganz nach hinten und links flectirt, aber frei beweglich, ohne wesentliche, bemerkbare Verwachsungen. Nach Entfernung der Tampons kommt man in die weite Scheide und kann sehr leicht den spaltförmigen, mehrfach einge-

Digitized by Google

kerbten Muttermund abtasten. Die Hälfte des ersten Fingergliedes dringt in die Cervix ein. Links öffnet sich direct hinter den Carunculae myrtiformes ein schlitzförmiger Spalt, durch welchen man in eine kleinapfelgrosse, neben der Scheide gelegene Höhle gelangt, die nach vorn von den Schambeinästen begrenzt wird, in der man rückwärts bis in die Nähe des Anus gelangt. Die Auskleidung der Höhle erscheint dem tastenden Finger zum Theil glatt, zum Theil rauh. Es zeigt sich, dass diese Höhle, zum Theil wenigstens, im Musculus obturatorius liegt. Beim Aufschneiden der linken Vena vaginalis findet sich ein dieselbe vollständig ausfüllender Thrombus. Centralwärts findet sich an einer Stelle die Wand schmierig gefärbt, auch die übrigen dort mit ihr zusammenstossenden Venen zeigen eitrig-schmierigen Belag der Wand, ebenfalls Thrombosen: Diese letzteren Venen, welche von der linken Wand des kleinen Beckens kommen, hängen ganz deutlich zusammen mit der vorhin erwähnten Höhle.

Die Scheide wird an der rechten Seite eröffnet, sie zeigt an der rechten Wand einen schwarzen, ca. fünfpfennigstückgrossen Fleck, daneben einen halberbsengrossen Tumor von durchscheinender Beschaffenheit, dessen Oberfläche bei der leisesten Berührung zerreist und der einen zäh-blasigen Schleim entleert.

Die Muttermundslippen sind geöffnet. An der rechten Seite finden sich einige gelblich-weisse Verdickungen des Epithels. Im Cervicalcanal glasiger Schleim. Die Höhe der Cervix beträgt $3^1/_2$ cm, die Innenfläche des Uterus fast 4 cm; Distanz zwischen den beiden Tubenöffnungen 4 cm, Dicke der Wandungen am Fundus $1^1/_2$ cm.

Die Oberfläche des Uterus ist überall glatt, seine Schleimhaut im Fundus blass, in den unteren Partien lebhaft geröthet. Hier findet sich nun in der linken Kante, 1 cm oberhalb des inneren Muttermundes ein halbkugelförmig sich nach dem Cavum vorwölbender, haselnussgrosser Tumor, welcher die Schleimhaut ringförmig durchbrochen hat. Seine Oberfläche ist uneben, grobzottig, seine Consistenz weich. Der Tumor ragt tief in die Musculatur hinein, hat einen Höhendurchmesser von 2 cm, einen Dickendurchmesser von 18 mm. Auf der Schnittfläche sehr bunt, deutlich streifig, von gelber, röthlicher und Rosa-Färbung.

Die Ovarien platt, ziemlich derb; an dem linken findet sich ein grosses Corpus luteum. In den Tuben, ausser kleinen Cystenbildungen am abdominellen Ende, nichts Besonderes.

Die früher erwähnte Höhle neben der Scheide zeigt sich überall mit schmierigen, etwas grünlich gefärbten Massen bedeckt. Die Oberfläche erscheint vielfach unregelmässig, wie zerfressen. Die Dicke der Wand, die sich von den umgebenden Muskeln und Fettgewebe mehr oder weniger scharf absetzt, beträgt durchschnittlich 5 mm und besteht aus dunkelrothen, zum Theil auch buntgezeichneten, an einzelnen Stellen jauchig zerfallenen Massen, die oft eine grosse Aehnlichkeit mit einem Thrombus besitzen. In dem rectalwärts gelegenen Abschnitt der Höhle befinden sich polypenartige Verdickungen der Höhlenwand, von gleichem Aufbau wie die bisher erwähnten Massen.

In der linken Vena cruralis und iliaca findet sich ausgedehnte Thrombenbildung. Die thrombotischen Massen enthalten, wenigstens in der Iliaca, in ihrem centralen Theile, mehr schmierig-eitrig aussehende Massen.

Diagnose: Tumor des Uterus, tumorhaltige paravaginale Höhlenbildung, septische Thrombose der Beckenvenen (Iliaca, Cruralis), meta-

Digitized by Google

statische Tumorbildung in der Lunge und der Milz; acute Hyperplasie der Milz, chronische Pleuritis rechts, allgemeine Anämie.

Welche Schlüsse aus dieser interessanten Beobachtung und dem merkwürdigen Befunde des letzten Falles zu ziehen, ist man berechtigt?

Ich betone nochmals ausdrücklich, dass jene paravaginale Höhle, in der man die kleine Blasenmole fand, und deren Wand mit der bekannten, unten näher beschriebenen Tumorbildung besetzt war, in keiner Verbindung mit dem Uterus stand.

Durch diesen glücklichen Fund ist zunächst unwiderleglich festgestellt, dass der Ausgangspunkt der Neubildung in unserem zweiten Falle die Chorionzotten sind. Der fast übereinstimmende klinische Verlauf aller Fälle von „decidualen" Geschwülsten lassen mich aber mit Marchand, der auch auf histologische Aehnlichkeit aufmerksam machte, zu der Vermuthung kommen, dass vielleicht alle bisher als „deciduale" bezeichneten Geschwülste denselben Ausgangspunkt haben.

Die Chorionzotten sind der Theil des jungen, befruchteten Eies, welcher am frühesten ein energisches Wachsthumsbestreben bekundet. Dass bei dieser normalerweise schon raschen Vermehrung und bei dem in späteren Monaten oft so tiefen Eindringen der Chorionzotten in fremdes Gewebe Wachsthumsexcesse und atypische Wucherungen derselben nicht selten vorkommen, ist eigentlich nicht zu verwundern. Während nun Veränderungen der Chorionzotten zur Blasenmole längst bekannt sind, hat man sich bisher im Allgemeinen gesträubt anzunehmen, dass die Chorionzotten auch Ausgangspunkte von malignen Neubildungen sein könnten. Wenigstens ist die richtige Deutung der mitgetheilten Beobachtungen über derartige Neubildungen von den verschiedensten Seiten bezweifelt worden.

Nach der vorstehenden Mittheilung müssen diese Zweifel fallen.

Wie kommt denn die Blasenmole in jene paravaginale Höhle, in deren Wand sich dieselbe Tumorbildung wie im Uterus fand?

Der Hergang kann nur folgender gewesen sein: Die Zotten des im Uterus angelangten Eies degeneriren bösartig und dringen schneller und tiefer, wie es von normalen Zotten geschieht, in das Gewebe ein. Schon hier an der Stelle ihres Eindringens bilden sie Tumoren und Metastasen, gelangen aber bald an Blutbahnen, deren Wand sie durchsetzen und in die sie dann flottirend hineinragen. Vom Blutstrom fortgerissen, gelangen sie in die verschiedensten Theile und Organe des Körpers. An irgend einer Stelle bleiben sie

Digitized by Google

haften und wachsen hier in atypischer Weise weiter, bilden Tumoren und Metastasen, ohne dass es möglich wäre, noch jetzt den Uebergang aus der gesunden Zotte in die Neubildung nachzuweisen.

In unserem zweiten Falle scheinen aber die verschleppten Zotten ganz besonders günstige Verhältnisse an ihrem neuen Ansiedelungspunkte gefunden zu haben, denn sie müssen sich, ähnlich wie im Uterus, an einer Stelle angeheftet und in das Gewebe eingesenkt haben, ehe sie sich zur Blasenmole umwandelten und metastatische Tumorbildung veranlassen konnten. Denn dass die Blasenmole als solche von dem Blutstrom verschleppt wurde, ist mir sehr unwahrscheinlich. Das anzunehmen wäre nur dann berechtigt (und hierin gehen Aschoff's und meine Meinung auseinander), wenn die uterine Blasenmole destruirenden Charakter besessen hätte, was durch die Section nicht constatirt werden konnte. Jedenfalls wäre es höchst auffällig, dass bei den etwa 20 Fällen, in denen der Neubildung eine Blasenmole vorausging, niemals ein Theil der Blasenmole verschleppt worden ist, während die metastatischen Tumoren in allen Fällen die gleichen waren.

Offenbar scheint das Primäre bei der Entstehung der fraglichen Neubildung die maligne Degeneration der Chorionzotten zu sein, während die Umwandlung zur Blasenmole erst secundär hinzutreten kann, ohne unbedingt erforderlich zu sein. Es bedarf dabei kaum erwähnt zu werden, dass die Geschwulstbildung nur von einem Theil der Zotten ausgehen kann, während die übrigen normal bleiben und normal functioniren, sodass das Ei bis zu einem bestimmten Grade der Entwickelung oder sogar zur Reife gebracht werden kann. Auch die Zeitdauer, in der sich die Geschwülste entwickeln, bis sie Erscheinungen machen, scheint sehr verschieden zu sein.

Nach meiner Auffassung sind also die Tumoren, die man in den Organen des Körpers findet, nicht Metastasen des an der Anheftungsstelle des Eies sich entwickelnden Tumors, sondern Metastasen der Chorionzottentumoren. Vielmehr halte ich die sogenannte primäre Geschwulst, die man gewöhnlich im Uterus (im Marchand-Ahlfeld'schen Falle in der Tube) findet, ebenfalls für eine Metastase und das Primäre ist auch hier die Tumorbildung in den erkrankten Zotten. Dass dieser uterine Tumor sich so frühzeitig entwickelt, wenigstens früher als die anderen Metastasen Erscheinungen macht und diese oft an Grösse übertrifft, mag seinen Grund darin haben, dass dort, wo er entsteht, die meisten der er-

Digitized by Google

krankten Zotten zurückgeblieben sind, dass ferner hier eine Communication mit der Aussenwelt besteht und dass schliesslich hier durch die Schwangerschaftsveränderungen die günstigsten Bedingungen für die Ernährung und Entwicklung vorhanden sind.

Nachdem ich Dr. L. Aschoff's unten ausführlich beschriebene Präparate von offenbar normalen Chorionzotten durchgesehen, mich von dem tiefen Einströmen besonders des Zottenepithels in das mütterliche Gewebe überzeugt habe, nachdem mir bekannt ist, dass unter gewissen, gar nicht so seltenen Umständen normale Zotten nach Durchsetzung der Decidua in die Musculatur und in deren Gefässe eindringen, wo sie frei flottiren, ohne Zweifel auch vom Blutstrom los- und fortgerissen werden können, will mir die oben ausgesprochene Ansicht durchaus annehmbar erscheinen. Ich könnte mir sogar vorstellen, dass die Lostrennung eines Theiles der Zotten vom Ei und das Verschwemmtwerden derselben in den Organismus ein regelmässiger Vorgang in jeder Schwangerschaft wäre. Man könnte auf diesen Vorgang die mannigfachen Erscheinungen und Veränderungen im Gesammtorganismus besonders während der ersten Hälfte der Schwangerschaft zurückführen, die bisher durch Annahme qualitativer und quantitativer Veränderung der Blutmasse oder durch Alteration des Nervensystems nur ungenügende Erklärung gefunden haben.

Ueber die beiden Epithelschichten der Chorionzotten, besonders über ihre Abstammung und ihre Betheiligung an der Geschwulstbildung, sowie über die Histologie dieser Geschwülste wird im anatomischen Theile ausführlich Mittheilung gemacht werden.

Ich möchte an dieser Stelle nur aus dem klinischen Befunde einige Schlüsse ziehen.

In seiner Arbeit „Das Carcinoma syncytiale uteri" bezeichnet es Kossmann [1]) als etwas unerhörtes, wenn eine maligne Neubildung, die aus einem Gewebe des Fötus entstanden, statt in diesem Fötus fortzuwuchern, den mütterlichen Körper ergreifen, in ihm Metastasen bilden, ihn zerstören wollte. Er fordert als Basis für die Hypothese einer vom Fötus ausgehenden, malignen Neubildung im mütterlichen Organismus den Nachweis, dass an dem Fötus selbst eine maligne Erkrankung vorhanden ist; er räth, Blasenmolen, nach deren Ausstossung bösartige Gebärmuttergeschwülste beobachtet sind, sorgfältig zu untersuchen und ist

1) Kossmann, Berlin 1895. S. Karger.

Digitized by Google

überzeugt, dass man nach den malignen Herden der Erkrankung in dem Ei vergeblich suchen wird.

Hier ist die gewünschte Blasenmole! — Wenn es auch nicht die primäre, intrauterin entwickelte ist, so dürfte sie doch nicht weniger beweiskräftig sein, denn es besteht doch kein Zweifel, dass diese metastatische und jene primäre eines Ursprungs sind. Beide haben dieselbe Tumorbildung, die eine im Uterus, die andere in der paravaginalen Höhle hervorgerufen und an der metastatischen Blasenmole ist mikroskopisch (siehe anatomischer Theil) die maligne Erkrankung nachgewiesen.

Der Fall ist ja an und für sich so „unerhört", dass er geeignet erscheint, bestehende Anschauungen ins Schwanken zu bringen; er hat mich in der Ansicht bestärkt, dass der stets Neues schaffende Organismus noch immer nicht gewillt ist, den ihm vorgeschriebenen Systemen und Schematen, und wären sie nach den Gesetzen der vergleichenden Anatomie aufgebaut, gehorsam zu folgen, sondern dass er sich von Zeit zu Zeit etwas vergleichend anatomisch Unerhörtes zu produciren erlaubt. So z. B. diese Blasenmole in der linken grossen Schamlippe und den angrenzenden Weichtheilen.

Darin stimme ich mit Kossmann überein, dass es unwahrscheinlich ist, anzunehmen, die Tumor- und Metastasenbildung sei aus dem Epithel zweier menschlicher Individuen combinirt. Abgesehen von dem makroskopischen Befunde dieses Falles, der schon gegen die erwähnte Ansicht spricht, ist mikroskopisch die abnorme Wucherung der Langhans'schen Zellschicht, wie sie auch Marchand gesehen hat, die von Kossmann aber geleugnet wird, nachgewiesen. Wenn nun die syncytiale, gleichfalls wuchernde Zottenschicht vom Uterusepithel abstammte, wie die meisten Autoren annehmen, so bliebe weiter nichts übrig, als sich zu Marchand's Ansicht zu bekennen. Es ist aber, so glaube ich, im anatomischen Theile Aschoff gelungen, wahrscheinlich zu machen, dass auch die äussere syncytiale Zottenepithelschicht fötaler Natur ist und man demnach diese Geschwulst nicht aus dem Epithel zweier menschlicher Individuen, sondern nur aus fötalem Epithel hervorgegangen betrachten muss.

Solange die erste Ansiedelung des Eies im Uterus nicht beobachtet ist, werden Hypothesen dieses Gebiet beherrschen. Es steht nichts im Wege, anzunehmen, dass das Uterusepithel durch den Beginn der Gravidität so verändert wird, dass es der äussern Schicht

Digitized by Google

des primär zweischichtigen Zottenepithels ähnlich oder vollkommen gleich wird, vielleicht zu dem Zwecke, die Verschmelzung der beiden oder das Eindringen des letzteren in das erstere zu ermöglichen und zu erleichtern. Diese Hypothese wird aber sofort hinfällig, wenn man sich erinnert, dass jene in den Musculus obturatorius verschleppte Zotte haften geblieben und gewachsen ist, ohne Epithel als Anheftungspunkt zu finden. Man sollte doch denken, dass die Bedindungen der Anheftung, Ernährung und des Wachsthums der Zotten hier dieselben sind wie im Uterus, d. h. dass normaler Weise die mit doppelter Epithelschicht versehenen Chorionzotten sich an einer von Epithel entblössten Stelle des Uterus ansetzen, — Verhältnisse, die zur Zeit der Menstruation denkbar wären.

Das klinische Bild dieser Neubildung ist im Gegensatz zum anatomischen seit dem ersten Bekanntwerden ziemlich gleichmässig geschildert worden.

Unerlässliche Vorbedingung zur Entstehung dieser Tumoren ist das Vorausgegangensein einer Schwangerschaft. Ich stimme daher mit Marchand[1]) überein, der den Fall Paviot[2]), in dem Gravidität nicht nachgewiesen ist, als nicht hierhergehörend ausscheidet. In welcher Weise sich das befruchtete Ei weiter entwickelt — normal oder pathologisch — und wo die Ansiedelung desselben stattfindet — intra- oder extrauterin — und wie weit seine Entwickelung fortschreitet — bis zur völligen Reife oder zu früheren Stadien — scheint auf das Entstehen der Neubildung keinen Einfluss zu haben; immerhin ist die häufige Umwandlung des Eies zur Blasenmole bemerkenswerth.

Schon während der Gravidität können sich Symptome der beginnenden Geschwulst- bez. Metastasenbildung bemerkbar machen; so scheint in meinem ersten Falle das abnorme Befinden der Frau in der vielleicht schon früh erfolgten Verschleppung der malignen Chorionzotten eine Erklärung zu finden, während im zweiten Falle die Metastasenbildung schon in der Schwangerschaft sich dadurch nachweisen liess, dass längere Zeit vor Ausstossung der Blasenmole die Patientin an der oft erwähnten Stelle Schmerzen und Anschwellung bemerkte. Gewöhnlich allerdings verläuft die Schwangerschaft ohne Besonderheiten und erst nach derselben beginnen die Symptome der Erkrankung, meistens in Gestalt von

1) l. c.
2) Paviot, Province méd. 1894. No. 2.

Digitized by Google

Blutungen und Ausfluss aus den Genitalien, die aber, wie in meinem zweiten Falle, in dem seit der Ausstossung der Blasenmole die Regel nicht wieder eintrat, auch vollständig fehlen können. Durch den anhaltenden Blutverlust, mehr noch jedenfalls durch die sich ausbreitenden Metastasen kommen die Kranken oft sehr rasch, manchmal jedoch nur ganz allmählich herunter, erhalten ein anämisches Aussehen und gehen schliesslich an Anämie oder kachektisch oder auch, wie in meinem zweiten Falle, septisch zu Grunde.

Die einzige Möglichkeit der Rettung solcher Erkrankter schien in einer rechtzeitigen Operation zu liegen; es fragt sich nur, was heisst in diesem Falle „rechtzeitig".

Als durch die Section der Frau de V. (I. Fall) festgestellt wurde, dass offenbar schon zur Zeit der Operation Metastasen vorhanden waren, also zu spät operirt wurde, musste ich mir nach der damaligen Anschauung sagen, dass $3^1/_2$ Monate früher, damals, als die Untersuchung der entfernten Massen unterlassen wurde, vielleicht noch der rechte Zeitpunkt zur Operation gewesen wäre.

Seitdem aber der zweite Fall zu meiner Kenntniss gekommen ist, bin ich überzeugt, dass bei dieser Neubildung überhaupt nicht von rechtzeitiger Operation die Rede sein kann; denn wenn die ersten Symptome auftreten, ist es zur Operation und zur Heilung zu spät. Die Ausstreuung der Chorionzotten in den Körper geschieht so frühzeitig, vielleicht schon mit dem Beginn der bösartigen Entartung, sie macht im Anfang so wenig Erscheinungen, dass es zur Unmöglichkeit wird, operativ zu helfen. Diese Geschwulstform muss daher als die bösartigste aller bisher bekannten Neubildungen angesehen werden, gegen welche die Therapie absolut ohnmächtig ist.

Das beweisen zur Genüge die Resultate der wegen bösartiger Geschwülste der Chorionzotten ausgeführten Operationen.

Seit Marchand's[1]) Publikation, auf die ich, um nicht wiederholen zu müssen, hinweise, und welche über 7 Totalexstirpationen mit 3 „Heilungen" berichtet, sind mir, ausser dem ersten von mir berichteten Falle zwei weitere Fälle von vaginaler Totalexstirpation wegen der besprochenen Neubildung bekannt [Tannen[2]) und

1) Marchand, Monatsschr. f. Geb. u. Gyn. Bd. I. 1895.
2) Tannen, Dieses Arch. Bd. 49. H. 1.

Digitized by Google

Kuppenheim [1])], in denen die Patientinnen gleichfalls noch am Leben sind; wenigstens ist ihr Ableben bisher nicht mitgetheilt worden [2]). Demnach wäre vorläufig das Mortalitätsverhältniss (von 10 Operirten 5 „geheilt“) nicht mehr so ungünstig wie bisher (die Zeit, die seit der Operation der beiden letzten Fälle verstrichen, ist freilich relativ kurz), und ich sehe darin eine Aufforderung, wenn die Hauptsymptome vom Uterus ausgehen (Blutung, Jauchung) und sonstige Metastasen sich noch nicht nachweisen lassen, die Totalexstirpation auszuführen; man wird das Leben der Patientin dadurch möglicherweise verlängern können, aber vollständig heilen, retten kann man die Kranke nach meiner Ansicht nicht. Für geheilt kann ich deshalb die 5 noch lebenden Operirten nicht halten, sie werden über kurz oder lang ihren Metastasen erliegen. Eine Mittheilung über das weitere Verhalten dieser 5 „Geheilten“ wäre jedenfalls sehr wünschenswerth.

Wie verschieden und unberechenbar die scheinbare Heilungsdauer ist, geht so recht aus einer Gegenüberstellung des Löhlein'schen [3]) und des Marchand[4])-Everke'schen Falles hervor. Löhlein fand 2 Jahre nach der Geburt, 6 Monate nach dem Auftreten der ersten Symptome den Process im Wesentlichen noch auf die Schleimhaut beschränkt und die Uteruswand nur in geringem Grade ergriffen, keine Erscheinungen einer metastatischen oder regionären Weiterausbreitung. Und doch verlor er seine Patientin 1 Jahr nach der Operation, 3 Jahre nach der Geburt der Blasenmole an Lungenmetastasen. Everke's Kranke dagegen, bei welcher der Tumor die hintere Uteruswand durchsetzt hatte, mit der hinteren Beckenwand verwachsen war und hier theilweise bei der Operation zurückbleiben musste, befindet sich 1 Jahr nach der Operation noch am Leben und ist vollständig gesund. Allerdings sind seit der Geburt noch nicht 2 Jahre verflossen.

Die Verschiedenheit in Verlauf und Zeitdauer hängt wohl davon ab, wieviel Zotten an einen Punkt gelangen, in welche Organe sie verschlagen werden und welchen Boden für die Weiterentwickelung dieselben finden. Einige Organe, z. B. die Lungen, scheinen besonders bevorzugt, aber auch besonders günstig zu sein.

---

1) Kuppenheim, Centralbl. f. Gyn. 1895. No. 34.

2) Ein weiterer Fall von Chorionzottentumor ist von Hartmann und Toupet, Annal. de Gyn. et d'obstét., Avril 1895, beschrieben.

3) Löhlein, Centralbl. f. Gyn. 1893. No. 14.

4) Marchand, l. c.

Digitized by Google

Es ist immer misslich, Namen zu erfinden, aber noch misslicher ist es, fortwährend von Dingen reden zu müssen, die keinen oder zu viele Namen haben, wie die besprochene Neubildung.

Dieselbe nimmt ohne Zweifel eine Sonderstellung ein und verdient, wenn auch die Einreihung derselben in die Carcinomgruppe sich wohl vertheidigen lässt, einen besonderen Namen.

Chorioma malignum klingt zwar nicht besonders schön, dürfte aber doch bezeichnend sein, während die Bezeichnung Chorioma benignum für die gutartige Veränderung der Chorionzotten, besonders also für die Blasenmole, gebraucht werden kann.

II. Anatomischer Theil.

Die beiden Fälle von bösartigem Tumor der Gebärmutter, über deren klinische Daten oben berichtet ist, gehören, wie die mikroskopische Untersuchung ergab, in die Reihe der sogenannten „decidualen“ Geschwülste, welche durch die ausführliche Arbeit Marchand's[1]) in ein neues Licht gesetzt worden sind. Zur Beurtheilung derartiger Tumoren gehört ohne Frage die genaue Kenntniss des normalen Ausbaues und der Entwickelungsgeschichte der Decidua und Placenta. Auch hier haben die letzten Jahre neue Klärungen gebracht, deren Resultate in dem Referat von Strahl[2]), besonders auch in den Arbeiten von Merttens[3]) und Marchand[4]) zusammengefasst und niedergelegt sind. Es bedarf daher wegen der Litteratur über die Placentarbildung von den Langhans'schen Arbeiten an bis zur Neuzeit nur des Hinweises auf die ausführlichen Angaben in den genannten Abhandlungen.

Für Denjenigen, welcher eine Beschreibung der beiden hier beobachteten Fälle von Decidua- bezw. Placentargeschwülsten geben

---

1) F. Marchand, Ueber die sogen. „decidualen“ Geschwülste im Anschluss an normale Geburt, Abort, Blasenmole u. Extrauterinschwangerschaft. Monatsschr. f. Geb. u. Gyn. Bd. I. 1895. S. 419 u. 513.

2) H. Strahl, Die menschliche Placenta. Ergebnisse der Anatomie und Entwicklungsgeschichte. Bd. II. 1892. S. 466.

3) J. Mertens, Beiträge zur normalen und pathologischen Anatomie der menschlichen Placenta. Zeitschr. f. Geb. u. Gyn. Bd. XXX. 1894. S. 1. Bd. XXXI. 1894. S. 28.

4) F. Marchand, Ueber den Bau der Blasenmole. Zeitschr. f. Geb. u. Gyn. Bd. XXXII. 1895. S. 405.

Digitized by Google

wollte, lag die Nothwendigkeit vor, die Angaben der erwähnten Forscher womöglich an eigenem Material zu prüfen und so sich selbst über die normalen Vorgänge bei der Bildung der Placenta und Decidua zu unterrichten. Diese Möglichkeit war mir gewährt, indem mir 5 Abortiveier aus dem zweiten, bezw. dritten Monat, z. Th. in Müller'scher Flüssigkeit, z. Th. in absolutem Alkohol gehärtet, die alle aus dem letzten Halbjahr stammen, zur Verfügung standen.

Ich verdanke dieselben der freundlichen Unterstützung meines Collegen Apfelstedt, sowie des Herrn Dr. Levison in Siegburg.

Die Eier wurden auf meinen Wunsch sofort in die betreffende Flüssigkeit gelegt. Das werthvollste Object jedoch bildete für mich ein durch Totalexstirpation gewonnener schwangerer Uterus, der unserem Institut aus dem allgemeinen Krankenhause in Goslar, wegen einer bösartigen Geschwulst der Cervix, übersandt worden war. Es handelte sich, wie die mikroskopische Untersuchung ergab, um ein Adenocarcinom, welches die vaginalen Abschnitte der Cervix in der Gestalt unregelmässiger grobhöckeriger Wucherungen zerstört hatte. Der ungefähr gänseeigrosse Uterus war bereits durch einen vorderen Längsschnitt und die üblichen Seitenschnitte eröffnet. Die Schleimhaut war anscheinend von einer dünnen Membran bedeckt, die an einer Stelle, nahe dem Orif. int., einen länglichen Einriss zeigte. Beim Emporheben der Membran gewahrte man, dass sie sich seitwärts in die sehr stark verdickte Schleimhaut continuirlich fortsetzte; durch den Riss hindurch sah man im Innern des zarten Sackes einen auf der Rückwand aufliegenden Embryo. Die Membran war also die von der Vorderwand gelöste Eihaut. Dieselbe wurde vorsichtig noch etwas nach oben von dem bereits bestehenden Längsspalt aus geöffnet, sodass die Innenfläche des Eisackes frei zu Tage lag. Die Gebärmutterhöhle hatte einen Längsdurchmesser von $4^1/_2$ cm. Der Embryo zeigte einen grössten Durchmesser von 12 mm. Das gestielte Nabelbläschen war deutlich zu erkennen. Leider waren die Eihäute und die an dem cervicalen Pol sich bereits von der Rückwand lösende Placenta so leicht auf der Schleimhaut verschieblich, die ganzen Gebilde so zerreisslich, dass eine Zerlegung des Präparats zwecks Härtung in verschiedenen Flüssigkeiten Alles zu zerstören drohte. So nahm ich nun einen kleinen Keil, Placenta und Uteruswand umfassend, von dem Placentarrande fort und legte ihn in Flemmig'sche Lösung. Das übrige Präparat, welches sich durch grosse Frische trotz des

Digitized by Google

weiten Transportes auszeichnete, kam in absoluten Alkohol. Mich bestimmte zur Wahl desselben besonders der Wunsch, über den Glykogengehalt und die Vertheilung desselben in der Placenta Klarheit zu erlangen, zumal ich aus persönlicher Unterredung mit Herrn Prof. Marchand, der mich durch die freundliche Demonstration seiner dem hiesigen Institut geschenkten Präparate zu grossem Dank verpflichtete, wusste, welchen Werth derselbe auf den Glykogengehalt seiner Tumoren legte. Genauere Maasse über die Dicke der Schleimhaut, der Placenta u. s. w. konnte ich also am frischen Präparat nicht vornehmen.

Nach der Härtung in Alkohl aber zeigte sich auf den Querschnitten durch den ganzen Uterus ein Bild, wie es in Figur 1 mit Fortlassung der äusseren Muskelschichten dargestellt ist. Die stark gewucherte Schleimhaut trägt in der Mitte der Hinterwand die Placenta; von der Placentarstelle aus zeigen sich rechts und links zwei tiefgehende Spalten zwischen der hinteren und seitlichen, bezw. vorderen Schleimhautfläche. Die Decidua serotina geht als schmale Reflexa beiderseits von der Placentarstelle auf die Eihäute über und begleitet sie, bis dieselben als dünne feine Membran jederseits mit der vorderen Schleimhautoberfläche eine innige Verbindung eingehen. In der Figur erscheint dieselbe rechts noch nicht angedeutet. Das Eichen füllt also die Uterushöhle noch nicht aus. Es ist auf die Mitte der hinteren Wand aufgepflanzt und ist eine neue Vereinigung mit der vorderen Wand, ebenfalls in ihrer Mitte eingegangen, während die seitlichen Partien frei sind, die Schleimhautflächen sich noch berühren. Da sich die durchschnittene vordere Uteruswand nach beiden Seiten stark zurückgebeugt hat, wohl hauptsächlich in Folge der Muskelcontractionen, so ist die hintere Wand gegenüber den seitlichen bezw. vorderen erheblich verdickt.

Die Maasse betragen:

Gesammtdicke der hinteren Wand 34 mm. Davon entfallen auf Musculatur 20 mm, auf die Schleimhaut 10 mm, auf die Placenta 4 mm.

Gesammtdicke der vorderen Wandabschnitte 20, bezw. 18 mm. Davon entfallen auf die Musculatur ca. 12 mm, auf die Schleimhaut 8 bezw. 6 mm.

Ein genaues Maass für die Dicke der Placenta zu geben, ist eigentlich nicht möglich, da, wie die Abbildung zeigt, die dunkel gehaltenen Placentartheile sich sehr verschieden weit in die Schleimhaut, ich möchte sagen, hineingefressen haben.

Digitized by Google

Da derartige Objecte, wie ein im zweiten Monat schwangerer Uterus, mit der Placenta in situ, noch immer seltenere Präparate sind, so will ich kurz die Verhältnisse an demselben beschreiben, obwohl diese Schilderung im Wesentlichen nur dazu dienen kann, die neueren Auffassungen über die Entwickelung der Placenta zu bestätigen.

1. Placenta.

In der Figur 2 ist dieselbe mit schwacher Vergrösserung gezeichnet. Von dem Chorion her sprossen die Zotten gegen die Schleimhautfläche vor, die sie an den verschiedensten Stellen berühren. Das bindegewebige Stroma des Chorion führt weite mit kernhaltigen rothen Blutkörperchen gefüllte Gefässe; die Zotten zeigen das spindelförmige Kerne führende Bindegewebsgerüst; ihre Gefässe ebenfalls mit gut gefärbtem Inhalt versehen. Das Epithel der Zotten und des Chorion ist fast überall deutlich zweischichtig. Nur dort, wo die Zotten sich der Schleimhaut nähern oder ihr anhaften, ändert sich das Bild. Fig. 3—5 zeigen, wie die von Langhans[1]), Kastschenko[2]), Merttens[3]), Marchand[4]) u. A. eingehend beschriebenen Zellsäulen den Spitzen der Zotten aufsitzen und die Verbindung mit der Schleimhaut herstellen. Es handelt sich hier um eine Wucherung des Chorionepithels, die in unten näher zu schildernder Weise auf die Oberfläche der Schleimhaut sich ausbreitet oder in dieselbe sich hineinsenkt. Solche Zellwucherungen finden sich in Gestalt von kleinen, den Zotten aufsitzenden Knoten auch in der mittleren und chorialen Zone der Placenta. Untersucht man sie genau, so ist es kein Zweifel, dass die beiden Lagen des Chorionepithels sich in verschiedener Weise daran betheiligen.

Ueber die Herkunft und Bedeutung dieser beiden Lagen des Epithels wird noch bis heute hin und her gestritten. Die neueren Autoren neigen, besonders gestützt auf die Ergebnisse der vergleichenden Anatomie, zu der Anschauung, dass die innere Langhans'sche Zellschicht das foetale Ektoderm, die äussere syncytiale

1) Th. Langhans, Ueber die Zellschicht des menschlichen Chorion. Beiträge zur Anatomie u. Embryologie als Festgabe f. J. Henle. Bonn 1882.

2) N. Kastschenko, Das menschliche Chorionepithel und dessen Rolle bei der Histogenese der Placenta. Archiv f. Anat. u. Entwicklungsgeschichte. 1885. S. 451.

3) Merttens, l. c.

4) Marchand, l. c.

Digitized by Google

Lage das veränderte Uterusepithel darstellt. Der Unterschied dieser beiden Epithelarten ist von anderer Seite (s. o.) so genau geschildert worden, dass ich ihn als bekannt voraussetzen darf.

Stimmen meine Befunde mit den bisherigen Angaben überein? Sowohl an den Alkohohl- wie an den Flemming'schen Präparaten kann ich trotz Anwendung der besten mir zu Gebote stehenden optischen Hilfsmittel nur an einigen Stellen die scharfe Trennung der Epithellagen, wie sie gefordert wird, feststellen: nach aussen das dunkle Syncytium mit eingestreuten chromatinreichen Kernen, nach innen die gegen einander abgegrenzten Ektodermzellen mit hellen chromatinarmen meist etwas grösseren Kernen. Oft sah ich Bilder, wo beide Reihen aus dunklen Kernen bestanden und nirgends eine Zellbegrenzung sichtbar war, oft schob sich in die dunkle innnere Kernreihe hier und da eine hellere ein. Oft folgten sie in bunter Abwechselung; dann traten um die Kerne der inneren Schicht hellere Höfe auf, so dass nur schmale Protoplasmaspangen von dem äusseren Syncytium zwischen die inneren Kerne herabstiegen. Dann aber fanden sich auch in der äusseren Lage helle chromatinarme Kerne, die aus dem mit feinsten Fetttröpfchen überladenen Syncytium hervorleuchten. Ein solches wechselvolles Bild zeigt uns Fig. 6.

Vielleicht geben die Zellknoten ein klareres Bild über das gegenseitige Verhältniss der Epithellagen. Da gelingt denn auch leicht der Nachweis, dass diese Zellwucherungen, welche den Zotten aufsitzen und sich aus meist deutlich von einander abgegrenzten Elementen zusammensetzen, in dem Aussehen ihrer Kerne mit den in der inneren Schicht überwiegenden hellen Formen übereinstimmen, dass sie wirklich stets mit der inneren Lage zusammenhängen. Oft freilich ist die Abgrenzung nur eine scheinbare, da es sich um zarte Protoplasmanetze handelt, die continuirlich zwischen den Kernen hindurchziehen, von denen sie durch helle Höfe getrennt sind. Aber an anderen Stellen sind die Zellen ganz isolirt, liegen lose neben einander, beweisen erst damit ihre Selbstständigkeit. Die äussere Lage, das Syncytium mit den eingestreuten dunklen Kernen, an dessen freiem Rande oft ein gröberer, sehr niedriger Borstenbesatz sichtbar ist, zieht als unregelmässig dicker Saum über diese gewucherten Zellmassen hinweg, um bald hier bald dort von ihnen durchbrochen zu werden oder sich innig mit ihnen zu zu vermischen. An den Flemming'schen Präparaten ist das Syncytium, wie bereits erwähnt, dadurch ausgezeichnet, dass es in

Digitized by Google

seiner Randzone eine dichte Anhäufung feinster Fetttröpfchen trägt. Dieselben sind bald sehr fein, bald grobkörnig, aber in den betreffenden Abschnitten des Syncytiums stets von gleicher Grösse. Die Schwankungen vollziehen sich allmälig. So muss ich annehmen, dass es sich nicht um degenerative Processe handelt, wo Tröpfchen der verschiedensten Grösse wirr durcheinander liegen. In solchen Flemming'schen Präparaten geben die Zellknoten ein sehr zierliches Bild (Fig. 7). Die Präparate sind mit Safranin roth gefärbt. Die Zotten erscheinen, da die innere Schicht, wenn auch nicht ganz, frei von Fetttröpfchen ist, von einem rothschwarzen Saum umgeben. Dort, wo sich der rothe Zellknoten dem inneren rothen Bande anschliesst, umgiebt das Syncytium denselben als feine schwarze Linie. Ein Umstand ist aber an dem gezeichneten Präparate wohl zu bemerken. Dort, wo die beiden Zotten zusammenstossen, also das Syncytium beiderseits nicht frei zum intervillösen Raum zu Tage liegt, fehlt das Fett. Umgekehrt finden wir dort, wo die wuchernden Zellen der inneren Schicht die syncytiale Hülle zersprengen und mit den intervillösen Räumen in Verbindung treten, in diesen Zellen zahlreiche Fetttröpfchen auftreten. Darum glaube ich, dass die Fetttröpfchen nicht unbedingt zum Syncytium gehören, sondern überall sich finden, wo Chorionepithelzellen, worunter ich beide Zelllager begreife, in directesten Stoffwechselaustausch mit den intervillösen Räumen treten. Für die Frage, ob solche Vorgänge normal sind, oder ob hier ein pathologisch verändertes Ei vorliegt, kann nur die Controlle an frischen, ähnlich conservirten Eiern aus diesem Monat entscheidend sein. (Vergl. darüber die Angaben von Kossmann[1]), Reinstein-Mogilowa[2]), Marchand[3]). Ich will nur bemerken, dass der Gefässinhalt in den Zotten sehr gut erhalten war. Der Embryo ist dem hiesigen anatomischen Institut zur Verfügung gestellt.

Als unterscheidendes Merkmal für die beiden Epithellager

---

1) Kossmann, Zur Histologie der Extrauterinschwangerschaft, nebst Bemerkungen über ein sehr junges, mit der uterinen Decidua gelöstes Ei. Zeitschr. f. Geburtsh. u. Gynäk. Bd. 27. 1893. S. 266. — Zur Histologie der Chorionzotten der Menschen. Inaug.-Diss. Göttingen. 1892. (Festschrift für Leuckart. Leipzig. 1892.)

2) A. Reinstein-Mogilowa, Ueber die Betheiligung der Zellschicht d. Chorion an der Bildung d. Serotina u. Reflexa. Inaug.-Diss. Bern. 1891. Virchow's Archiv. Bd. 124. 1891. S. 522.

3) Marchand s. o.

Digitized by Google

könnte nun drittens, ausser den Kernformen und dem Fettgehalte, noch ein Umstand herangezogen werden, der sich an den Alkoholpräparaten bei Jodbehandlung kundgiebt. In ganz gleicher Weise, wie es Marchand für die bösartigen Wucherungen des Chorionepithels beschrieben hat, findet sich auch hier Glykogen, ausschliesslich innerhalb der wuchernden Zellschicht, nie im Syncytium. Das Glykogen tritt in Form kleinster Tröpfchen oder der schon von Langhans beschriebenen Halbmonde auf. Es liegt selten in den Zellen; häufig sind fein umrandete helle Kugeln, wie man sie als hyaline Tropfen aus absterbenden Zellen austreten sieht, zwischen die isolirt liegenden Zellen des Knotens eingestreut, und der Glykogentropfen oder Halbmond nimmt dann jedes Mal den gleichen Pol der Kugeln in einem Zellknoten ein. Ob wegen dieses Unterschiedes eine scharfe Trennung zwischen den beiden Zelllagern gestattet ist, müssen die weiteren Betrachtungen zeigen. Zu bemerken ist, dass wie im Syncytium auch in der Zellschicht das Glykogen überall fehlt, wenn keine Wucherungserscheinungen vorhanden sind.

2. Grenzschicht zwischen Placenta und Decidua serotina.

In Taf. XIII, Fig. 1 und 2 ist die Grenze zwischen Placenta und Decidua als eine sehr unregelmässige zackige Linie zu erkennen. Die Zotten dringen hier und da ausserordentlich tief in Spalträume der Schleimhaut ein; die Schleimhaut wird dadurch ordentlich aufgefasert, zuweilen erscheinen kleine Schleimhautstückchen von der Grundlage ganz abgetrennt zu werden. Ueberall da, wo nun die Zotten mit der Schleimhaut in Beziehung treten, finden sich die vielfach beschriebenen Zellsäulen, die in den tiefen Spalten oft eine ausserordentliche Länge erreichen können. Die genauere Betrachtung zeigt, dass sich die Zellsäulen in ganz gleicher Weise aufbauen, wie die Zellknoten; in der Mitte die wuchernden Zellen, welche mit der inneren Schicht deutlich zusammenhängen, nach aussen umgeben von einem syncytialen fetthaltigen Mantel. Während aber die Zellen in den Knoten eine mehr rundliche oder polygonale Form hatten, nehmen sie hier eine deutlich spindelförmige an. So schieben sich die Zellmassen vor, bis sie irgend wo mit den Wandungen des Schleimhautspaltes in Berührung treten. Da nun die syncytiale Hülle bei diesen Wucherungen vielfach zerrissen wird, so lagert sich bald diese Hülle, bald die wuchernde Zellschicht der Schleimhautoberfläche an. Auffällig ist, dass auch die syncytialen Kerne eine deutliche

Digitized by Google

Spindelform angenommen haben und in gleicher Weise, wie die Zellschichtskerne gerichtet in der Protoplasmamasse liegen. Lagert sich nun ein solches losgerissenes oder frei flottirendes syncytiales Band der Spaltwand an, so kann man häufig sehen, wie sich von der Spitze des Bandes einzelne spindelförmige isolirte Zellen, oft auch solche mit zwei und mehreren Kernen als Fortsetzung bis in das Gewebe der Schleimhaut vorschieben. Diese Zellen sind nun in keiner Weise von den spindelförmigen Gebilden der wuchernden Zellschicht zu unterscheiden, die gleichfalls überall da, wo sie die Oberfläche erreichen, in die Schleimhaut eindringen. So entstehen oft Bilder, wie sie in Fig. 5 bei schwacher Vergrösserung wiedergegeben sind, wo dichte Reihen von Spindelzellen in inniger Mischung mit den schon mehr oder weniger aufgelösten Syncytialmassen an die Oberfläche herantreten, und wo nun von dort aus ein richtiges Einströmen der Zellen in fächerförmiger Ausbreitung in die Schleimhaut statt hat. Die Unterscheidung derselben gegen die Schleimhaut ist hier deshalb so leicht, weil der Grundton der letzteren ein heller ist, die einwuchernden Zellmassen aber in der Färbung dunkel erscheinen. Die Schleimhaut ist nämlich aus den echten Deciduazellen, wie sie sich auch in der Vera als Typus vorfinden, aufgebaut. Es sind grosse, spindelförmige, zum Theil blasige Gebilde mit hellem Protoplasma und einem ovalen oder runden Kerne, der ein sehr zierliches, chromatinarmes Gerüst zeigt. Von ihnen sind die mit dunklem Protoplasma und chromatinreichen Kernen versehenen Zellen des Zottenepithels gut zu unterscheiden. Die Kerne behalten vielfach ihre Spindelform bei; andere zeigen starke Vergrösserung und nehmen dann eine unregelmässig höckerige Form an; andere wiederum werden zu richtigen Riesenkernen, wie wir sie sonst in lymphatischen Geweben, besonders im Knochenmark finden. Bei dieser bunten Mannigfaltigkeit ist es nicht wunderbar, dass auch Kernformen vorkommen, welche durch ihre Chromatinarmuth und ihre zarte Structur den eigentlichen Deciduazellen so ähnlich werden, dass eine Unterscheidung unmöglich wird. Noch weniger war eine scharfe Trennung zwischen Syncytialzellen und Abkömmlingen der Zellschicht durchführbar, wie es Marchand auf Grund des Glykogengehaltes und der Zellcharaktere gelang. Je tiefer man in die Schleimhaut hinabgeht, um so schwieriger wird es, den einzelnen Zellen ihre Abkunft mit Sicherheit anzusehen. Darauf komme ich noch später zurück.

Digitized by Google

Ich erwähnte schon, dass die syncytialen Massen ebenso gut wie die Einzelzellen in die Schleimhaut einwachsen. Sie sind an der regelmässigen Fetttüpfelung in den Flemmingpräparaten sehr schön wiederzuerkennen. Die aus der Zellschicht hervorgehenden Massen zeigen viel geringeren, oft gar keinen Fettgehalt. Die Unterscheidung der eingewucherten Zottenepithelien von den Deciduazellen wird in den Flemming'schen Präparaten deswegen schwieriger, weil die oberste Schicht der Schleimhaut, wenigstens fleckweise eine starke Anhäufung von Fettkörnchen zeigt, welche die Zell- und Kernformen mehr oder weniger verdeckt. Handelt es sich hier um einen fettigen Zerfall der eingewucherten Zellen oder um einen solchen der Decidua? Wird vielleicht die fettig degenerirte und der Resorption verfallende Schleimhaut in Gestalt feiner Fetttröpfchen vom Syncytium absorbirt? Ich kann diese Fragen nicht entscheiden. Soweit ich sehe, sind die Deciduazellen ausserhalb dieser Herde frei von Fett. Dagegen finden sich in den Herden viele mit Kernzerfall behaftete Leucocyten, von denen die Schleimhaut reichlich durchsetzt ist. Vergleicht man die Flemming- mit den Alkoholpräparaten, so sieht man, dass die Herde fettiger Degeneration kleinen nekrotischen Flecken in den oberen Schichten der Schleimhaut und fibrinösen Umwandlungen der letzteren, die an der Oberfläche flach ausgebreitet, mehr oder weniger tief hinabreichen, entsprechen. Ob die Nekrosen Folgen von Ernährungsstörung sind, weiss ich nicht. Ich verweise auf Merttens, welcher sich ausführlicher darüber geäussert hat. An dem Aufbau der Fibrinschicht betheiligen sich ausser der Schleimhaut noch sicher die gewucherten Zottenepithelien und zwar beide Arten. Die fettige Degeneration des Gewebes hängt also wohl mit der durch die Fibrinabscheidungen bedingten Zusammenkittung der Placenta und Decidua zusammen. Dort aber, wo die Zellmassen in die Tiefe wuchern, ohne dass eine solche Verlöthung durch Fibrin stattfindet, fehlt die fettige Entartung des Deciduagewebes und der Leucocyten. In den Degenerationsherden sind die syncytialen Massen durch ihre regelmässige Körnung von dem wirren Durcheinander der grossen und kleinen Fetttröpfchen der anderen Zellen noch wohl zu unterscheiden; die Abkömmlinge der Zellschicht, deren Körnung ebenfalls unregelmässig ist, sind nicht mehr sicher zu erkennen, wenn nicht der Kern die Diagnose noch erlaubt.

Behandelt man die Alkoholpräparate mit Jodlösung, so zeigt

Digitized by Google

sich ein sehr zierliches Bild, wie es in Taf. XIII, Fig. 3 angedeutet ist. Von all den Stellen, wo die wuchernden Zellsäulen der Zotten die Decidua berühren, strömt das Glykogen, als wenn es aus einem Füllhorn ausgeschüttet würde, in die Decidua hinein. Verfolgt man die Wege, die es wandelt, genauer, so sieht man, dass der Reichthum an Glykogen genau zusammenfällt mit den einwachsenden Schaaren des Zottenepithels. Es wiederholt sich das gleiche Bild, wie an den Zellknoten. Sobald die Wucherung der Zellschicht beginnt, treten in und besonders zwischen den Zellen grosse und kleine Tropfen Glykogen auf, vielfach wieder eingeschlossen in hell kugelige Gebilde, die Tropfen alle nach der gleichen Seite der Kugeln gerichtet. Das Syncytium bleibt auch hier frei; doch finden wir gerade da, wo es zu bandartigen Massen aufwuchert (s. Fig. 4), viel Glykogen zwischen den Bändern liegen, oft so ausserordentlich feinkörnig und so dicht an das Protoplasma angelagert, dass es den Anschein erweckt, als wären diese grade sichtbaren Tröpfchen aus ihm ausgetreten.

Je lockerer nun die Zellwucherung wird, je breiter die Sprosse, die sich anschickt, in die Decidua sich hineinzugraben, um so dicker werden die Tropfen, und in der Decidua selbst finden sich in der Umgebung der einwachsenden Zellen nur ganz grobe Kugeln und wurmartige Gebilde. Nur sehr selten liegen die Glykogenmassen noch innerhalb der Zellen. Am auffälligsten ist, dass in den eigentlichen Deciduazellen in der Serotina jede Spur von Glykogen fehlt.

Was bedeuten diese Glykogenausscheidungen? Es liegt wohl nur an dem Präparate und der Härtung, dass die Glykogentropfen die Zellen, zu denen sie gehörten, verlassen haben. Ich konnte mich an Abortiveiern von der Richtigkeit der Langhans'schen Angaben überzeugen, dass das Glykogen in den Zellknoten zu freien Halbmonden geformt innerhalb der Zellen liegt. Ist also das Glykogen überall an die wuchernden Elemente, besonders der Zellschicht, gebunden, so zeigt das Präparat auf das Deutlichste, dass dort, wo der energischste Wachsthumsvorgang sich abspielt, auch der grösste Reichthum an Glykogen vorhanden ist.

Wie verhalten sich nun diejenigen Abschnitte der Schleimhautoberfläche, wo keine Zotten sie berühren? Ist hier das alte Uterusepithel vorhanden, vielleicht in syncytialer Umwandlung begriffen, um auf die Zotten überzugehen? Keine Spur davon. Entweder ist die Oberfläche nackt, oder sie ist mit einer wechselnden

Digitized by Google

Lage von spindelförmigen Zellen bedeckt (vergl. Abb. 7 der Merttens'schen Arbeit) oder mit syncytialen Klumpen, die nirgends einen Uebergang zu Epithelzellen in Form einer regelmässigen Deckschicht erkennen lassen. Oft genug gelingt es, weithin sich erstreckende Zellwucherungen in Zusammenhang mit den Zellsäulen der Zotten zu finden, so dass es wohl keinem Zweifel unterliegt, dass diese Zelllager auf die Oberfläche überkriechen und sich auf ihr verbreiten; hier und da sieht man dann die bereits oben erwähnte fibrinöse Degeneration der Zellen eintreten. Ueberall aber sendet das Zelllager, wo es die Oberfläche bedeckt, Schaaren von Abkömmlingen in die Tiefe.

Wie aus dem Gesagten hervorgeht, kann ich aus meinen Bildern keine Unterstützung für die Ansicht herauslesen, dass die syncytialen Lager, welche die Schleimhautoberfläche bedecken, vom Uterusepithel abstammen. Diese Frage wird erst endgültig gelöst werden können, wenn frühere Stadien der Anlagerung des menschlichen Eies gesehen worden sind. Den Hypothesen Merttens', dass das Epithel des Uterus zu dicken syncytialen Lagern aufwuchert und nun durch die dilatirten oberflächlichen Capillaren die intervillösen Räume in das Syncytium förmlich eingegraben werden, kann ich mich nicht recht anschliessen, da eine solche einseitige Ausdehnung gerade der obersten Capillarschicht und die so ausserordentlich gleichmässige Reduzirung des Syncytiums auf eine einkernige Lage, aber nur auf den Zotten, nicht auf der Schleimhautoberfläche, etwas sehr auffälliges ist. Ebenso wenig kann ich den vereinzelten Befunden von Syncytium neben wohl erhaltenem Epithel an den durch Ausschabung gewonnenen Schleimhautstücken durch Merttens eine grosse Beweiskraft zuerkennen, da es doch serotinale Stückchen sein könnten und es sich einfach um Einwanderung syncytialer fötaler Massen in eine Uterindrüse handeln könnte.

Ich habe auch die übrigen von Marchand[1]) für solche Uebergänge vom Epithel der Schleimhaut zum Syncytium der Zotten herangezogenen Literaturbeläge und Abbildungen durchmustert, glaube aber, dass aus jenen auch umgekehrt das Ueberwandern des Syncytiums auf die Schleimhaut und seine zellige Auflösung gefolgert werden kann. Das Ei müsste ja, um solche

1) F. Marchand, Ueber die sogen. „decidualen" Geschwülste etc. Monatsschrift f. Geb. u. Gynäk. Bd. 1. 1895. S. 431.

Digitized by Google

Bilder im Kossmann'schen Sinne zu erklären, bereits mit zottiger Oberfläche die Uterushöhle betreten. Ueberall da, wo die Zotten die Schleimhaut berühren, wandert dann das Epithel über. Auffällig bleibt es dann nur, dass so selten, selbst an den frühesten Eiern, Epithelbezüge der Decidua gesehen worden sind.

Spielt sich gar der physiologische Process so ab, dass das Ei in die menstruirte Schleimhaut eingebettet wird, so ist die Frage nach der Abstammung des Syncytiums noch schwieriger, da dann das Oberflächenepithel in weiter Ausdehnung oder wohl auch ganz fehlen kann. Freilich ist die Frage nach dem Epithelverlust bei der Menstruation noch nicht gelöst. Ich will nur bemerken, dass ich an einem frischen Uterus einer jungen Frau, die während der Menstruation starb, das in der Höhle liegende Blutgerinnsel vorsichtig herausgenommen und an dem gehärteten Stückchen deutliche Schleimhautfetzen mit Blutgefässen und Schleimhautdrüsenstücken nachweisen konnte. An der in absolutem Alkohol gehärteten Schleimhaut fehlten die oberflächlichen Schichten vollständig, nur kurze Drüsenschläuche waren in dem Schleimhautrest zurückgeblieben. Als Nothbehelf für das fehlende Oberflächenepithel hat man in solchen Fällen, zu denen wohl auch die Befruchtung intra puerperium gehört[1]), das Drüsenepithel herangezogen, welches bei den Thieren so ausgiebig zur Bildung des Syncytiums verwendet wird.

Alle diese Schwierigkeiten werden umgangen, wenn man mit Minot[2]) u. A. annimmt, dass beide Lager fötalen Ursprunges sind und dass sie mit ihren Wucherungen sich in die Schleimhaut einnisten können, gerade weil dieselbe durch die Menstruation von Epithel entblösst ist. Der intervillöse Raum ist ein Spaltraum zwischen Decidua und Chorion.

3. Decidua serotina.

Der vielfach beschriebene Aufbau in drei verschiedenen Schichten findet sich sehr deutlich in den Präparaten ausgeprägt. Auf die Musculatur folgt eine schmale Zone mit den Drüsenwurzeln, die keine wesentliche Abweichung von der Norm zeigen. Dann kommt die Schicht der Drüsenwucherung, wo dicht an einander

---

1) Krönig, Ueber Befruchtung intra puerperium. Centralbl. f. Gynäkol. 1893. S. 455.

2) Ch. Minot, Uterus and Embryo. Journal of Morphology. Vol. II. 1889. p. 341—462.

Digitized by Google

gelagert, nur durch dünne Septen getrennt, die stark geschlängelten und erweiterten Drüsen liegen. Dann folgt die Compacta, in der sich nur hier und da Drüsen finden. Eine directe Oeffnung derselben mit regelmässigem Epithelbesatz an die Oberfläche der Serotina ist nicht zu sehen, denn dicht unter der Oberfläche findet eine Zerstörung der Drüsen statt, indem das Epithel abgestossen wird, das Bindegewebe eine unregelmässige Begrenzung des Lumens zeigt. Beides tritt gerade an der nach oben gelegenen Seite der in schräger Richtung emporsteigenden oder mit der Oberfläche fast parallel verlaufenden Drüsen auf, während die abgekehrte Wand noch schönes Epithel zeigt. Die Drüsen gehen nämlich in der Richtung vom Centrum zur Peripherie und die äussersten biegen bogenförmig in die Reflexa um. Sie werden also durch das in die Tiefe wachsende Ei förmlich auseinander und flach gedrückt. Ueberall dort, wo die einwuchernden Zottenepithelien bis an eine Drüse gelangen, tritt der Zerfall und Schwund des Epithels ein und die fremden Zellen begrenzen das Drüsenlumen. Ein Hineinwachsen der Zellsäulen in Drüsen mit wohlerhaltenem Epithel habe ich nirgends gesehen. Nach den Angaben von Merttens hoffte ich, in den zahlreichen Schnitten irgendwie die Bildung syncytialer Massen aus dem Drüsenepithel zu finden. Vergebens. Wohl sah ich tief unten in der glandulären Schicht, wenn auch nur selten, isolirt liegende grosse Syncytialklumpen, die zwischen die Drüsen eingelagert wie Querschnitte derselben aussahen. Die genauere Prüfung ergab jedoch, dass sie in endothelbekleideten Räumen lagen, deren Gehalt an rothen Blutkörperchen ihre Natur als Blutgefässe wahrscheinlich machte. Möglich auch, dass es sich um Lymphgefässe handelte. Hier muss eine Einschwämmung oder eine Wanderung der Syncytialklumpen in den Gefässen stattgefunden haben, denn sie liegen weit ab von der Zone, die bereits von den einwuchernden fötalen Zellen in Besitz genommen ist.

An den Flemmingpräparaten tritt an allen oberflächlichen Drüsen eine starke fettige Degeneration der Epithelzellen hervor; wo Drüsen und Syncytialmassen nahe bei einander liegen, ist der Unterschied in der Körnung sehr deutlich; dort unregelmässige, grosse und kleine Tropfen wirr durcheinander in einer Zelle, hier gleichmässig grosse, dicht durch das Protoplasma gesäet.

Die Jodbehandlung der Alkoholpräparate lässt in vielen Drüsen eine grosse Menge von Glykogen erkennen, welches tropfenförmig, oft in helle Kugeln eingeschlossen, im Lumen derselben liegt. An

Digitized by Google

anderen Stellen ist es in Form kleiner halbmondförmiger Kuppen den Drüsenzellen aufgesetzt.

Das Grundgewebe der Compacta, welches nur wenige der oben näher beschriebenen Drüsen enthält, besteht sonst aus typischem Deciduagewebe von heller Färbung, welches nach der Oberfläche zu mehr und mehr in ein dunkel gefärbtes Gewebe übergeht. Sowohl die Carmin- wie die Hämatoxylinpräparate lassen den Unterschied zwischen den Schichten deutlich erkennen. Die starke Vergrösserung zeigt, dass diese dunkle Färbung durch die einwuchernden fötalen Zellen bedingt ist, die verschieden weit in die Tiefe vorgedrungen sind und alle möglichen schon oben beschriebenen Formen des Protoplasmaleibes und des chromatinreichen Kernes aufweisen. Das Auffälligste ist, dass sie gerade in der Umgebung von Gefässen, die nur eine Endothelwand zeigen, am tiefsten vordringen, indem sie förmliche Scheiden um sie bilden. Mehr und mehr nähern sie sich dem Endothellager, um es endlich zu durchbrechen. So kann man von der Oberfläche eine continuirliche Zellsäule grosser rundlicher Elemente in die Gefässe sich erstrecken sehen, wie es auch von Merttens beschrieben worden ist. Es wird also das Deciduagewebe im grossartigsten Umfange durch die wuchernden fötalen Zellen ersetzt und seine Gefässe dabei in ausgiebigster Weise eröffnet. Auf die fast überall dabei auftretende hyaline Veränderung der Gefässwände, an der sich Decidua und fötale Zellen betheiligen, will ich hier nicht näher eingehen. Wie schon mehrfach gesagt, ist die Grenze der Einwucherung keine scharfe, sondern es findet eine ganz allmälige Auflösung derselben nach der Tiefe zu statt. Dann sieht man nur noch hier und da eine vereinzelte fötale Stelle zwischen den hellen Deciduazellen auftauchen. Ist man aber auch berechtigt, diese Zellen, welche bis in die Spongiosa und, wie ich mich an anderen Präparaten überzeugen konnte, bis in die Muskulatur hinabwandern, für Abkömmlinge des Zottenepithels zu halten, oder könnten es nicht umgewandelte Deciduazellen sein? Gegen die letztere Annahme spricht, dass einmal die Zellen in ihrer Eigenschaft ganz mit denjenigen der wuchernden Zelltheile übereinstimmen, andererseits in der Decidua vera keine Spur solcher Zellen zu finden ist.

4. Decidua vera. Ihr Bau ist, wenn ich von einer näheren Beschreibung der Gefässe absehe, ganz der gleiche, wie derjenige der Decidua serotina, nur mit dem Unterschiede, dass die Compacta ausschliesslich von Deciduazellen gebildet wird, also keine

Digitized by Google

Zerstörung durch fötale Zellen statthat. Die Oberfläche ist ganz glatt, mit deutlichem kubischen oder etwas abgeplatteten Epithel bedeckt, die Drüsen münden frei an dieselbe. Der Glykogengehalt ist auch hier in den tieferen Drüsenlagen recht reichlich; nach oben zu wird er spärlicher und fehlt ganz im Deckepithel. Dasselbe ist im Ganzen leicht bräunlich gefärbt. Nirgends sah ich irgend welche syncytide Veränderungen am Epithel. Bilder, wie sie Merttens (Fig. 7) zeichnet, mit Einwanderung des Epithels in die Tiefe, konnte ich trotz langen Suchens nicht finden. Nur in wenigen Präparaten sah ich in der Nähe der Berührungsstelle zwischen Reflexa und Decidua vera der Vorderwand syncytiale Klumpen in den oberflächlichsten Schichten der Schleimhaut, von denen einer vollständig aussah, wie ein veränderter Drüsenquerschnitt. Uebergänge zum Epithel aber sah ich nicht. Ich glaube auch, dass das Vorkommen dieser Syncytialmassen in der Vera noch anders erklärt werden kann, wenn man den Bau der Reflexa genauer studirt.

5. Decidua reflexa. Wie schon oben erwähnt, biegen die nach oben verlaufenden Drüsen in den Randpartien der Placenta im starken Bogen nach aussen um und folgen der Richtung der Reflexa, um gelegentlich nach aussen zu münden. An der Basis ist die Aussenfläche der Reflexa mit Epithel bedeckt, welches an der Innenfläche fehlt; hier findet man nun die gleichen Verhältnisse, wie an der Decidua serotina, Zellsäulenwucherung an den Zottenenden und Einwucherung der fötalen Epithelzellen. Die Reflexa hat also an ihrer Basis, freilich nur auf eine kurze Strecke, genau den gleichen Bau, wie die Compacta der Serotina, nur nach aussen mit Epithel bedeckt, sodass die Annahme sehr viel für sich hat, dass die serotinale Compacta durch das wachsende Ei nach den Seiten hin auseinandergefaltet wird. Verfolgt man die Reflexa weiter an dem Ei entlang, so hört die drüsenhaltige Schicht sehr bald auf, und die Hülle wird nur von gefässhaltigem Deciduagewebe geliefert, welches dort, wo das Ei die Vorderwand berührt, in eine gleichmässig streifige Masse übergeht, in der Kerne und Struktur nicht mehr zu erkennen sind. Die Reflexa besteht also zum Theil aus der serotinalen Compacta, zum Theil aus wuchernder Decidua. In die letzten wachsen die Zotten und ihre Epithelien in gleicher Weise ein, wie in die basalen Theile der Reflexa und in die Serotina. Man sieht breitere und schmale Züge der dunklen Epithelien das helle Deciduagewebe durchsetzen.

Digitized by Google

Das wären die Hauptpunkte, welche ich an diesem Präparate hervorheben wollte. Meine Untersuchungen an den Abortiveiern führten mich stets zur Bestätigung der Befunde, welche oben beschrieben sind. Nur einige Abweichungen seien erwähnt.

Um mit dem letzten Gegenstand, der Decidua reflexa zu beginnen, so sieht man häufig an derselben nach aussen an der decidualen Hülle noch ein oder zwei Schichten. Zunächst eine ganz schmale, welche aus grossen Zellen mit chromatinreichen Kernen besteht. Sie ist nicht continuirlich. Die Zellen gleichen vollkommen den fötalen Epithelien. Trotzdem dachte ich erst daran, dass es vielleicht die umgewandelten Epithelien der Vera sein könnten, an welche sich die Reflexa anlegt. Da ich aber zwischen dieser Schicht und den Zellwucherungen, die sich an der Innenfläche der Reflexa ausbreiten, vielfach quere, die Decidua durchsetzende Verbindungsstränge fand (s. a. oben), so glaube ich eher, dass die wuchernden fötalen Zellen nach der Durchwanderung der Reflexa dieselbe flächenhaft überwuchern und so eine, wenn auch lückenhafte Hülle um dieselbe bilden.

Die dann an einzelnen Präparaten noch folgende äussere Schicht besteht aus streifigem, mit schmalen spindelförmigen Kernen versehenem Gewebe, dass oft noch Uebergänge in Deciduazellen zeigt. Dieselbe fasse ich als die oberflächliche Schicht der Vera auf, mit der die Reflexa schon in Verbindung getreten ist.

Ist die Annahme, dass die fötalen Zellen die Reflexa durchwuchern, richtig, so erscheint es nicht als Unmöglichkeit, dass vor der festen Anlagerung der Reflexa Syncytialmassen in das Cavum uteri und weiter in die Vera gelangen. So wären Befunde, wie die oben beschriebenen, vielleicht zu erklären.

Im Uebrigen finden sich an den Eiern die bekannten Veränderungen an der Oberfläche der Schleimhaut in Gestalt flächenhafter fibrinöser Degenerationen, an denen sich Deciduagewebe und vor allem die wuchernden fötalen Zellen betheiligen. So kommt die erste Verlöthung zu Stande, welche noch später als Nitabuchscher Fibrinstreifen zwischen die rein fötalen Gewebe und die Serotina eingelagert ist. Oberhalb dieses Fibrinstreifens sieht man mehr oder weniger dicke Wucherungslagen fötaler Zellen, oft innig durchmischt mit eingemauerten Zottenstämmen. Diese Zellwucherungen grenzen sich gegen die intervillösen Räume ebenfalls durch einen Fibrinstreifen, den Rohr'schen, ab oder gehen in toto eine fibrinöse hyaline Umwandlung ein.

Digitized by Google

Unterhalb des Nitabuch'schen Fibrinstreifens liegt also erst die Serotina. Man darf aber nicht erwarten, dass hier rein deciduales Gewebe vorliegt, da ja, wie oben gesagt, die oberflächlichen Schichten von fötalen Zellen reichlich durchsetzt, oft geradezu ersetzt sind, und so ähneln sich die Bilder der ober- und unterhalb des Nitabuch'schen Fibrinstreifens liegenden Gewebe an einzelnen Stellen sehr, während an anderen die bläschenförmigen blassen Deciduazellen scharf gegen die dunklen, meist rundlichen fötalen Zellen contrastiren.

Mit der Untersuchung dieser Präparate war die Richtigkeit der Anschauungen, welche auf Grund der Arbeiten von Langhans und seiner Schüler, Kastschenko, Marchand über die Entwickelung der Serotina gewonnen sind, voll und ganz bestätigt. Nur die Frage nach der Herkunft des Syncytiums erscheint mir noch ungelöst. Als für uns wichtigstes Ergebniss lässt sich die Thatsache hinstellen, dass die Decidua serotina zum grossen Theil aus einwuchernden Zottenepithelien aufgebaut wird, dass diese Zellen eine grosse Wanderungslust besitzen und oft ganz vereinzelt bis tief in die spongiöse Schicht und die Muskulatur hinabsteigen.

Ich lasse nun die Beschreibung der beiden Tumoren folgen, um auf Grund der genaueren Kenntnisse über den normalen Bau der Placenta und Serotina die Zugehörigkeit derselben zu den sogen. decidualen Geschwülsten zu prüfen.

I. Frau d. V. In den am 18. Mai 1895 uns übersandten ausgeschabten Massen fanden sich in der von Leukocyten reichlich durchsetzten Schleimhaut Züge von grossen spindelförmigen Elementen mit auffallend grossen, chromatinreichen Kernen und auch mehrkernige Riesenzellen, die ich alle nach der damals noch giltigen Auffassung für Deciduazellen hielt. Dass es sich nicht um gewöhnliches Carcinom oder Sarcom handelte, schloss ich daraus, dass neben den mehr soliden Zellsträngen auch ganz isolirte, zum Theil zwischen Muskelfasern gelegene Gebilde vorkamen, wie sie sonst nur bei Schwangerschaft gefunden werden. Andererseits sprachen die grossen Nester und Stränge für eine bösartige Wucherung. So stellte ich die Diagnose auf Sarcoma deciduocellulare. Am 25. Mai 1895 kam der exstirpirte Uterus in unsere Hände.

Der darüber an die Frauenklinik abgesandte Bericht lautete: Der Uterus ist erheblich vergrössert, seine Wandungen sind ver-

Digitized by Google

dickt, messen 20—22 mm im Durchmesser am Fundus, doch nur an der vorderen Seite. An der hinteren Wand erhebt sich ein nach innen vorspringender polypöser Tumor, der mit einer breiten, fast die ganze obere Hälfte der Hinterwand einnehmenden Basis derselben aufsitzt. Derselbe ist vielhöckerig, auf dem Durchschnitt stark gefächert, von dicken Blutstreifen und Herden durchsetzt, im Ganzen von röthlicher Farbe, doch viel gelblich gefleckt, die trennenden Septen von mehr weisser Farbe, ähnlich der Muskulatur. In diese ist der Tumor an der Rückwand tief hineingewachsen, sodass die Muskulatur nur noch wenige Millimeter in der Dicke misst. Der rundliche kleinapfelgrosse Tumor hat einen Durchmesser von ca. 4 cm.

Mikroskopisch lassen sich an den tief in der Muskulatur steckenden Tumormassen dieselben Gebilde, wie an den ausgeschabten Stückchen nachweisen. Grosse, viel verästelte Zellen mit grossen Kernen, Riesenzellen, Spindelzellen, gruppenweis angeordnet und isolirt, dringen in die Muskulatur ein, deren Fasern zum Theil hypertrophisch, zum Theil atrophisch, auch hyalin degenerirt sind. Im Bindegewebe der Uteruswand Wucherung und kleinzellige Infiltration. In dem Tumorgewebe dilatirte Blutgefässe, hämorrhagische Herde, Thrombosen, hyaline Umwandlungen der angrenzenden Geschwulststränge, sodass ähnliche Bilder wie in der Placenta entstehen. Pigmentablagerungen.

Diagnose: Deciduoma sarcomatosum destruens.

Am 19. Juni starb die Patientin. Die Section fand am 20. Juni statt. Das Protokoll s. oben.

Zahlreiche, aus dem Haupttumor und den Metastasen angefertigte Schnitte ergaben stets die gleichen Bilder, wie sie schon oben beschrieben sind. Besonders charakteristisch waren die oberflächlichen Stellen an dem Uterustumor, wo die einzelnen Spalten des Gewebes in ganz gleicher Weise, wie die Oberfläche der Decidua serotina von spindelförmigen, dachziegelförmig übereinandergeschobenen Zellen ausgekleidet waren, zwischen denen sich hier und da sehr grosse, mit mehreren Kernen oder sprossenden Riesenkernen ausgestattete Protoplasmamassen vorfanden, die an syncytiale Bildungen erinnerten. Doch muss ich schon jetzt betonen, dass ich typisches Syncytium weder in dem Primärtumor, noch in den Metastasen je gefunden habe.

Von diesem Zellbelag der Spalten strömen nun die spindelförmigen, oft auffallend grossen Elemente, wie ein Füllhornregen

Digitized by Google

in die noch erhaltene Muskulatur ein (Fig. 5, a), also ganz so, wie es der normale Verlauf der Zelleneinwucherung in die Decidua zeigt (Fig. 5). Geht man dann weiter in die Muskulatur hinein, so stehen die Zellen immer vereinzelter und wandern schliesslich ganz isolirt zwischen den Muskelfasern umher, sodass man sie für hypertrophische Fasern halten könnte.

Sie scheinen besonders die Nähe der Gefässe zu lieben und finden sich hier als zellige Scheiden um die Capillaren angehäuft. Hier und da drängen sie die Endothelzellen buckelartig in das Lumen vor, bis auch dieser letzte Widerstand gebrochen ist, und die Zellen in das Gefässinnere einwachsen. Diese Wandzerstörung der Gefässe bedingt selbstverständlich Erweiterung derselben, sodass die Geschwulstherde von cavernösen Räumen ordentlich durchsetzt sind. In ihnen kommt es zu Gerinnungen, in den Zellherden und zelligen Wandungen dieser Räume zu fibrinösen hyalinen Degenerationen, kurz es entstehen Bilder, welche den älteren Zellknoten in der Placenta ganz ähnlich sehen.

Die Metastasen wiederholen nur die Veränderungen und Wachsthumsformen der primären Geschwulst. So zeigen die Lungenherde eine typische Ausbreitung der Geschwulstzellen in den adventitiellen Spalträumen der Gefässe, von denen aus die allmälige Einwanderung und Zerstörung der Wand erfolgt. Es kommt zu Thrombenbildungen in den Gefässen, auf welche die weitgehenden Nekrosen des Gewebes zurückzuführen sind. Die Zellen gleichen denjenigen der Zellsäulen bezüglich der Form und Färbbarkeit der Kerne, nur finden sich viele excessive Wucherungen zu Riesenkernen und mehrkernigen Riesenzellen.

Wenn die Zellen in grossen Complexen zusammenliegen, dicht aneinandergedrängt, ohne jede Zwischensubstanz, so liegt ein vollständiges Bild von Carcinom vor. Aber die weitgehende, ganz isolirte Wanderung einzelner Formelemente, welche eine wahre Zerstreuung der Zellen zur Folge hat, lassen sofort wieder die Uebereinstimmung mit der Wachsthumsform der fötalen Epithelsäulen in der Decidua erkennen. Endlich finden sich auch hier die blasigen Umwandlungen der Zellen mit Bildung fibrinös hyaliner Herde. Alle diese Momente lassen trotz des Fehlens der syncytialen Massen die Diagnose gesichert erscheinen, dass hier eine bösartige Wucherung des Chorionepithels vorliegt. Ob in diesem Falle die Zellschicht allein die Brutstätte war oder die syncytialen

Digitized by Google

Massen ganz in ihre zelligen Bestandtheile sich gelöst haben und mitgewuchert sind, das wage ich nicht zu entscheiden.

II. Frau D. Am 19. Juni 1895 wurden, wie der klinische Bericht ergiebt, zum ersten Mal Massen aus der vaginalen Höhle dem Institut zugesandt. Schon makroskopisch konnte man in den Blutklumpen Gebilde unterscheiden, welche ganz unverkennbare Aehnlichkeit mit den Zotten der Blasenmole hatten. Die mikroskopische Untersuchung ergiebt Bilder, wie eines in Fig. 8 abgebildet ist. Sie zeigt besser, als jede Beschreibung, dass es sich hier thatsächlich um Chorionzotten handelt. Gefässe fehlen in denselben; das Centrum ist oft ein streifig-faseriges kernloses Gewebe; die peripheren Schichten dagegen sind gut gefärbt, das Epithel auf dem bindegewebigen Stroma sehr gut erhalten, meist in doppelter Schicht vorhanden. Die äussere ist mit vielkernigen Syncytialknospen wie mit zierlichen Fransen besetzt, die innere bildet durch Wucherungen isolirte Zellknoten.

Die Diagnose musste daher auf choriales Gewebe gestellt werden. Die Zellknoten, welche in hyaliner Umwandlung begriffen, manche Zotten einscheideten, wurden damals für Abkömmlinge der Decidua gehalten und demgemäss an die Frauenklinik berichtet.

Eine erneute Ausräumung der Höhle am 21. Juni brachte abermals Mengen solcher Blasen zu Tage. Die gleichzeitig vorgenommene Ausschabung des Uterus ergab dasselbe Resultat. An dem Bestehen einer wuchernden Blasenmole mit Metastase in die Zellgewebshülle der Scheide konnte nicht mehr gezweifelt werden. Dass es sich thatsächlich um eine Metastase und nicht um ein continuirliches Wachsthum der Zotten handelte, bewies die am 25. Juli 1895 vorgenommene Section (s. Protokoll). Eine Verbindung zwischen dem kleinen Uterustumor und der grossen Höhle neben der Vagina war nicht zu finden.

Leider konnte die mikroskopische Untersuchung des primären Tumors nur noch wenige Inseln der grossen dunkelkernigen Zellen inmitten des nekrotischen Gewebes feststellen. Ebenso waren in den Wandungen der Metastase nur noch Reste der Zellknoten zu finden, eingebettet in eine blutig nekrotische Masse. Nirgends waren mehr erhaltene Zotten zu finden. Die Milzmetastase ergab dasselbe Bild.

Wenn also die Befunde an der Leiche für die Existenz eines bösartigen Tumors des Zottenepithels in dem Sinne des erst-

Digitized by Google

beschriebenen nicht beweisend sind, so lässt doch die anatomische Vertheilung der Metastasen, verbunden mit den Befunden an der Lebenden, die Behauptung zu, dass hier im Uterus eine destruirende Blasenmole vorhanden gewesen war, und dass von ihr aus eine durch das Gefäss- oder Lymphsystem vermittelte metastatische Entwickelung gefässloser Zotten stattgefunden hat.

Die Thatsache der Weiterernährung und des Wachsthums gefässloser Zotten ist bekannt (Marchand). Bis jetzt fehlte jedoch ein Fall, wo eine derartige Wucherung Metastasen gemacht und dort destruirend gewirkt hat, also bösartig im weitesten Sinne des Wortes geworden ist. Solcher Fall liegt hier vor. Nach der geltenden Auffassung sind dabei drei verschiedene Gewebsarten, Uterusepithel, fötales Ectoderm und fötales Bindegewebe, metastatisch verschleppt worden.

Erklärung der Abbildungen auf Tafel XIII—XV.

Figur 1. Durchschnitt durch eine zweimonatliche Placenta in situ.
- a Muskulatur.
- b Decidua serotina.
- c Placenta.

Figur 2. Idem. Stärkere Vergrösserung.
- a Compacta.
- b Spongiosa.
- c Reflexa.
- d Vera.

Figur 3. Idem. Grenzschicht zwischen Zotten und Decidua. Alkoholpräparat. Jodbehandlung.

Figur 4. Idem. Grenzschicht zwischen Zotte und Decidua. Alkoholpräparat. Jodbehandlung.
- a Zottenstroma.
- b Zellschicht.
- c Wucherungen der Zellschicht mit Glykogen.
- d Syncytium.
- f Wucherung des Syncytiums in Bandform.
- g Einwuchernde Zottenepithelien.
- h Deciduagewebe.

Digitized by Google

Figur 5. Idem. Einwucherung der wuchernden Zottenepithelien in die Decidua.

Figur 6a. Fall I. Einwuchern der Geschwulstzellen in die Muskelwand.
a Muskulatur.

Figur 6. Zweimonatliche Placenta. Flemming'sches Präparat. Zottenepithel.

Figur 7. Idem. Zwei zusammengelagerte Zotten.
a Fetthaltiges Syncytium.
b Zellschicht.
c Wucherung der Zellschicht.

Figur 8. Fall II. Zotte aus dem metastatischen Herde neben der Vagina.

Digitized by Google

Sachregister zu Band XLI—L.

(Die römischen Ziffern bedeuten den Band, die arabischen die Seite.)

Achsenzugzange. Weitere Beobachtungen über die Anwendung der Achsenzugzange, von Nagel, XLIV. 183.

Aeussere Untersuchung. Die Leitung der regelmässigen Geburten nur durch äussere Untersuchung, von Leopold und Spörlin, XLV. 339. — Die Leitung normaler Geburten nur durch äussere Untersuchung, von Leopold und Orb, XLIX. 304.

Amputation. Zur Casuistik der supravaginalen Amputation des schwangeren myomatös degenerirten Uterus, von Hauser, XLI. 222. — Ueber die partielle sattelförmige Amputation der Portio vaginalis uteri, von Boryssowicz, XLIV. 332.

Anus. Zur Lehre von den angeborenen Anomalien der weiblichen Geschlechtsorgane; Anus praeternaturalis vestibularis bei einem vierzehnjährigen Mädchen, von Himmelfarb, XLII. 372.

Ascites. Ueber Ascites in gynäkologischer Beziehung, von Gusserow, XLII. 469.

Bacterien. Ueber die im weiblichen Genitalapparate vorkommenden Bacterien in ihren Beziehungen zur Endometritis, von Gottschalk und Immerwahr, L. 406.

Bacteriologische Untersuchungen. Ueber die Desinfection der Hände, von Reinicke, XLIX. 515.

Bartholini'sche Drüse. Carcinoma glandulae Bartholini, von Schweizer, XLIV. 322.

Basedow'sche Krankheit, ihre Beziehungen zu den Veränderungen der weiblichen Geschlechtsorgane, von Theilhaber, XLIX. 57.

Becken. Ein kyphotisch-querverengtes Becken aus der Sammlung der Göttinger Frauenklinik, von Wegscheider, XLII. 229. — Ueber Zwergbecken, von Boeckh, XLIII. 347. — Eine Geburt bei Spaltbecken mit Blasenectopie, von Klein, XLIII. 549. — Zur Lehre von der Entwicklung des Beckens und seiner geschlechtlichen Differenzirung, von Konikow, XLV. 19. — Enges Becken und Kolpeurynter, von Rosenthal, XLV, 139.

Beckenabscesse. Zur Pathologie und Therapie der Beckenabscesse des Weibes mit besonderer Berücksichtigung der vaginalen Radicaloperation, von Landau, XLVI. 397.

Beitrag. Ein Beitrag zur künstlichen Unterbrechung der Schwangerschaft aus psychopathischen Gründen, von Valenta v. Marchthurn, XLIX. 168.

Beiträge, casuistische, aus der Klinik des Herrn Geheimrath Gusserow, von Müller, XLIV. 263. — Zur Lehre des coxalgischen Beckens und der Synostose des Ileosacralgelenkes, von Peters, L. 433.

Digitized by Google

Bericht über die Verhandlungen der Abtheilung für Geburtshilfe und Gynäkologie auf der 65. Versammlung der Gesellschaft deutscher Naturforscher u. Aerzte in Nürnberg vom 11.—15. Septbr. 1893, von Strassmann, XLV. 371.

Blutkreislauf. Anatomische und physiologische Untersuchungen über den Blutkreislauf beim Neugeborenen, von Strassmann, XLV. 383.

Castration. Ueber die Erfolge der Castration bei Myomen, von Hermes, XLVIII. 103.

Chorionzotten. Ueber bösartige Tumoren der Chorionzotten, von Apfelstedt und Aschoff, L. 511.

Cysten. Cyste im Hymen einer Erwachsenen, von Görl, XLII. 381. — Sarcomatöse Degeneration einer mit einem Teratom combinirten Ovariencyste, von Schwertassek, XLVII. 568. — Ueber Corpus-luteum-Cysten, von E. Fraenkel, XLVIII. 1. — Ueber Cysten an den Tuben, am Uterus und dessen Umgebung, von J. Fabricius, L. 385.

Corpus-luteum-Abscesse, von Langer, XLIX. 87.

Decidua. Untersuchungen über die Decidua circumflexa und ihr Vorkommen bei ectopischer Schwangerschaft, von Fraenkel, XLVII. 139.

Drainirung. Ueber die Drainirung der Peritonealhöhle in Bezug auf ihre klinische Anwendung und Anwendbarkeit, von Gubaroff, XLIX. 242.

Ei. Experimentelle Beiträge zur Lehre der Wanderung des Eies vom Ovarium zur Tube, von Lode, XLV. 295. — Der Fimbrienstrom und die Ueberwanderung des Eies vom Ovarium zur Tube, von Heil, XLIII. 503.

Eierstock s. Ovarium.

Eileiter s. Tube.

Einladung zum I. internationalen Congress für Gynäkologie und Geburtshilfe in Brüssel vom 14.—19. September 1892, XLII. 192. — E. zum 5. Congress der deutschen Gesellschaft für Gynäkologie und Geburtshilfe in Breslau in der Zeit vom 25.—27. Mai 1893.

Eklampsie. Beitrag zur Eklampsie auf Grund von 81 Fällen, von Goldberg, XLI. 295; XLII. 87. — Ueber die Behandlung der Eklampsie, von Dührssen, XLII. 513. — Ueber Eklampsie, von Dührssen, XLIII. 49. — Ueber 455 Fälle von Eklampsie aus der St. Petersburger Gebäranstalt, von Bidder, XLIV. 165.

Endometritis. Ueber das Vorhandensein von Protozoen bei der Endometritis chronica glandularis, von Rossi Doria, XLVII. 1.

Experimentelle Untersuchungen über die Brauchbarkeit verschiedener Uteruskatheter, von Roesing, XLIX. 262.

Extrauterinschwangerschaft. Ueber Extrauteringravidität und retrouterine Haematome, von Zweifel, XLI. 1. — Beiträge zur Extrauterinschwangerschaft, von Wyder, XLI. 153. — Ein Fall von gleichzeitiger Extra- und Intrauteringravidität. Zusammenstellung und Betrachtung derartiger Fälle, von Gutzwiller, XLIII. 223.

Fisteln. Ein Fall von Harnleiterscheidenfistel, geheilt durch Kolpokleisis nach vorheriger Anlegung einer künstlichen Blasenscheidenfistel, von Drucker, XLIII. 265. — Ueber Harnleiterscheidenfisteln, von Hochstetter, XLV. 106.

Frauenmilch. Ueber Veränderungen der Frauenmilch und des Colostrums bei Krankheiten der Wöchnerinnen, von Ludwig, XLVI. 342.

Frühgeburt. Zur Frage der Einleitung der künstlichen Frühgeburt bei Beckenenge, von Beuttner, XLVIII, 269.

Gebärmutter. Zur Anatomie der Lageveränderungen des Uterus, von Schwyzer, XLI. 209. — Zur Casuistik der supravaginalen Amputation des schwangeren myomatös degenerirten Uterus, von Hauser, XLI. 222. — Ueber die Lage des Uterus im menschlichen Embryo, von Nagel, XLI. 244. — Beitrag zur Anatomie, Physiologie und Pathologie der Portio vaginalis uteri, von

Digitized by Google

Dührssen, XLI. 259. — Ueber das gleichzeitige Vorkommen von Myofibrom und Carcinom in der Gebärmutter, von Ehrendorfer, XLII. 255. — Uterus bicornis bicollis: Pyometra und Pyocolpos lateralis infolge von Atresia vaginalis dextra, von v. Sicherer, XLII. 339. — Beiträge zur Frage des unteren Uterinsegmentes, von de Seigneux, XLVII. 457. — Ein Fall von Inversio uteri im 78. Lebensjahr, von Schauta, XLIII. 30. — Ueber das Verhalten der Uterinschleimhaut bei Myomen, von Semb, XLIII, 200. — Beitrag zur Lehre von der septischen und pyämischen Infection des Uterus, von Gärtner, XLIII. 252. — Die Alquié-Alexander'sche Operation zur Beseitigung des Prolapsus und der Retroflexio uteri nach Kocher, von Lanz, XLIV. 348. — Zur Uterusruptur, von v. Dittel, XLIV. 393. — Zur Lehre vom Krebs des Gebärmutterkörpers, von Schönheimer, XLV. 157. — Zur Behandlung der Uterusruptur, von Merz, XLV. 181. — Zur Tuberculose der Cervix uteri, von Meyer, XLV. 564. — Zur Lehre von der Retroversio uteri gravidi, von Gottschalk, XLVI. 358. — Zur Kenntniss des hämorrhagischen Infarctes des Uterus, von Popoff, XLVII. 12. — Die Behandlung des Uteruscarcinoms in der Schwangerschaft und bei der Geburt, von Theilhaber, XLVII. 56. — Beiträge zur Anatomie der Uterusschleimhaut bei ectopischer Schwangerschaft, von Dobbert, XLVII. 224. — Ueber die operative Heilung der mobilen und fixirten Retroflexio uteri auf vaginalem Wege an der Hand von 207 eigenen Operationsfällen, mit besonderer Berücksichtigung der Dauererfolge, von Dührssen, XLVII. 284. — Zur Pathologie der Uterus-Mucosa, von van Tussenbroek und Mendes de Leon, XLVII. 497. — Das von dem Epithel der Chorionzotten ausgehende Carcinom des Uterus (nach Blasenmole), von L. Fraenkel, XLVIII. 80. — Ein Fall von angeborenem Prolapsus uteri et vaginae incompletus, von Heil, XLVIII. 155. — Ueber die spontane, durch Geschwülste bedingte Gebärmutterumstülpung, von Gottschalk, XLVIII. 324. — Ueber Parasiten im Uteruscarcinom, von Müller, XLVIII. 361. — Ueber die Ursachen der normalen und pathologischen Lagen des Uterus, von Mackenrodt, XLVIII. 393.

Geburt. Ueber Dührssen's tiefe Cervix- und Scheidendamm-Einschnitte, von Krukenberg, XLII. 214. — Erregen der Wehenthätigkeit durch intrauterine Injection von Glycerin, von Pelzer, XLII. 220. — Ueber die Einwirkung des Chloroforms auf den normalen Geburtsverlauf nach Untersuchungen mit dem Tokodynamometer, von Dönhoff, XLII. 305. — Ueber Nervenlähmung im Gebiete des Nervus ischiadicus infolge von Entbindungen, von Hünermann, XLII. 489. — Ueber die nachträgliche Diagnose des Geburtsmechanismus aus den Geburtstraumen der Mütter und ihre forensische Bedeutung, von Kocks, XLIII. 1. — Ueber einen Fall von Geburtshinderniss, bedingt durch hochgradige Erweiterung der fötalen Harnblase, von Schwyzer, XLIII. 333. — Eine Geburt bei Spaltbecken mit Blasenectopie, von Klein, XLIII. 549. — Ueber die vom Mastdarm ausgehenden Geburtstörungen, von Holländer, XLIV. 149. - Ueber den Werth der tiefen Cervix- und Scheidendamm-Einschnitte in der Geburtshilfe, von Dührssen, XLIV. 413. — Ueber die Geburtsverhältnisse im frühen Lebensalter, von Münder, XLV. 1. — Die Walcher'sche Hängelage und ihre praktische Verwerthung bei geburtshilflichen Operationen, von Wehle, XLV. 325. — Ueber Bedeutung und Aetiologie des vorzeitigen Meconiumabganges, von Rossa, XLVI. 303. — Zur Casuistik der Erschwerung der Geburt durch Erweiterung der kindlichen Harnblase, von Mueller, XLVII. 130. — Ueber das Credé'sche Verfahren in der Nachgeburtsperiode, von Pelzer, XLVII. 447. — Vergleichende Untersuchungen über die Entbehrlichkeit der Scheidenausspülungen bei ganz normalen Geburten und über die sogenannte Selbstinfection, von Leopold, XLVII. 580. — Geburt bei antefixirtem Uterus, von Strassmann, L. 473. — Aeussere und combinirte geburtshilfliche Verfahren, von Strassmann, XLIX. 124.

Gedächtnissrede für Credé, von Leopold, XLII. 193.

Genitalsecret. Bakteriologische Untersuchungen des weiblichen Genitalsecretes in gravididate und im Puerperium, von Walthard, XLVIII. 201.

Digitized by Google

Geschlechtsorgane. Ueber das Verhalten der Schleimhäute in verschlossenen und missbildeten Genitalien und über die Tubenmenstruation, von Landau und Rheinstein, XLII. 273. — Zur Lehre von den angeborenen Anomalien der weiblichen Geschlechtsorgane; Anus praeternaturalis vestibularis bei einem vierzehnjährigen Mädchen, von Himmelfarb, XLII. 372. — Ein Fall von Pseudohermaphrodismus femininus externus, von Fehling, XLII. 561. — Ueber den Zusammenhang zwischen Genitalaffectionen der Frauen und Magenbeschwerden, von Frank, XLV. 118. — Ueber die Entwickelung der inneren und äusseren Genitalien beim menschlichen Weibe, von Nagel, XLV. 453. — Ueber Verbreitung und Endigung der Nerven in den weiblichen Genitalien, von v. Gawronsky, XLVII. 271.

Geschwülste. Zur Kenntniss des Endothelioma ovarii, von Rosthorn, XLI. 328. — Ueber Sarcoma uteri deciduo-cellulare und andere deciduale Geschwülste, von Sänger, XLIV. 89. — Carcinoma glandulae Bartholini, von Schweizer, XLIV. 322. — Das Sarcom der Chorinzotten; nebst Bemerkungen über das Wesen der bösartigen Geschwülste im Allgemeinen, von Gottschalk, XLVI. 1. — Ueber Sarcome des Uterus und der Scheide im Kindesalter und das primäre Scheidensarcom der Erwachsenen, von Pick, XLVI. 191. — Lymphangioendothelioma cavernosum haemorrhagicum, von Klien, XLVI. 292. — Ueber Ovarialsarcome, von Amann, XLVI. 484. — Behandlung des Uteruscarcinoms in der Schwangerschaft und bei der Geburt, von Theilhaber, XLVII. 56. — Ein Fall von Deciduo-Sarcoma uteri gigantocellulare, von Klien, XLVII. 243. — Zur Kenntniss des Endothelioma ovarii, von Voigt, XLVII. 560. — Sarcomatöse Degeneration einer mit einem Teratom combinirten Ovariencyste, von Schwertassek, XLVII. 568. — Das von dem Epithel der Chorionzotten ausgehende Carcinom des Uterus (nach Blasenmole), von L. Fraenkel, XLVIII. 80. — Zur Histiogenese und Classification der Gebärmuttersarcome, von Pick, XLVIII. 24. — Ueber die papillären Geschwülste des Eierstockes, von Pfannenstiel, XLVIII. 507.

Gonorrhoe. Die ascendirende Gonorrhoe beim Weibe; bakteriologische und klinische Studien zur Biologie des Gonococcus Neisser, von Wertheim, XLII. 1.

Haematom. Ueber Extrauteringravidität und retrouterine Haematome, von Zweifel, XLI. 1.

Haematometra. Ueber Haematometra in der verschlossenen unvollkommen entwickelten Hälfte eines Uterus bilocularis, von Werth, XLVIII. 422.

Harnorgane. Ein Fall von 3 Harnleitern, von Baumm, XLII. 329. — Zur operativen Behandlung der Incontinentia urinae urethralen Ursprunges beim Weibe, von Himmelfarb, XLIV. 312. — Beiträge zur Chirurgie der Ureteren und der Nieren, von Tauffer, XLVI. 531. — Beobachtungen und Studien über die Function beider Nieren bei Bestehen einer Ureter-Bauchwandfistel, von Neumann, XLVII. 467.

Harnstoff. Ueber die Wirkung des im mütterlichen Blute angehäuften Harnstoffes auf Uterus und Foetus, von Feis, XLVI. 147.

Hebammenreform. Zur Hebammenreform, von Fritsch, XLIX. 75.

Hefezellen. Hefezellen als Krankheitserreger im weiblichen Genitalcanal, von Colpe, XLVII. 635.

Hermaphrodismus. Ein Fall von Pseudohermaphrodismus femininus externus, von Fehling, XLII. 561.

Histologie der Blasenmolen und ihre Beziehungen zu den malignen, von den Chorionzotten (Decidua) ausgehenden Uterustumoren, von Fränkel, XLIX. 481.

Hymen. Cyste im Hymen einer Erwachsenen, von Görl, XLII. 381.

Hysterectomie. Ueber die Technik und die Indicationen der vaginalen Hysterectomie, speciell bei schwerer Adnexerkrankung, von Dührssen, XLIX. 324.

Ikterus. Beobachtungen über den Ikterus der Neugeborenen, von Schmidt, XLV. 285.

Digitized by Google

Kaiserschnitt. Osteomalakie, Porro-Operation mit Versenkung des Stumpfes, von Runge, XLI. 116. — Kraniotomie oder Kaiserschnitt?, von v. Velits, XLIII. 196. — Fall von Kaiserschnitt nach Porro in der Schwangerschaft wegen malignen Ovarialtumors nebst Beitrag zur Pathologie des Corpus luteum, von Voigt, XLIX. 43. — Kaiserschnitt nach Porro bei Uterus didelphys, von Tschudy, XLIX. 471.

Kolpeurynter. Enges Becken und Kolpeurynter, von Rosenthal, XLV. 139.

Kraniotomie. Ueber Kraniotomie, von Bársony, XLI. 337. — Kraniotomie oder Kaiserschnitt?, von v. Velits, XLIII. 196.

Laparotomie. Zur Technik der Laparotomie, von Abel, XLV. 557.

Leichenstarre. Ueber intrauterine Leichenstarre, von Feis, XLVI. 384.

Lungenathmung. Die Ursachen der Lungenathmung des Neugeborenen, von Runge, XLVI. 512.

Magenbeschwerden. Ueber den Zusammenhang zwischen Genitalaffectionen der Frauen und Magenbeschwerden, von Frank, XLV. 118.

Meconium. Ueber Bedeutung und Aetiologie des vorzeitigen Meconiumabganges, von Rossa, XLVI. 303.

Melaena. Identischer Bakterienbefund bei 2 Melaenafällen Neugeborener, von Gärtner, XLV. 274.

Menstruation. Zur pathologischen Anatomie und Symptomatologie der menstruellen Uterusabscheidungen, von Schönheimer, XLIV. 304. — Beitrag zur Lehre von der Menstruation und Ovulation, von Leopold und Mironoff, XLV. 506.

Milchapparat. Beitrag zur Kenntniss des menschlichen Milchapparates, von Basch, XLIV. 15.

Missbildung. Ein Fall von Missbildung, hervorgerufen durch abnorme Engigkeit des Amnions, von Sarwey, XLVI. 503. — Ueber Missbildungen: 1. über amniotische Verstümmelungen, 2. über einige Missbildungen der Hände und Füsse, von Strassmann, XLVII. 454.

Missgeburt. Ein Fall von spät geborener Missgeburt mit congenitaler Tuberculose, von Sarwey, XLIII. 162.

Mittheilungen aus der Göttinger Frauenklinik, von Runge, XLI. 86.

Mutterkorn. Klinische Beobachtungen über die Einwirkung einzelner Mutterkornpräparate (spec. des Cornutins) auf den Verlauf des Wochenbettes, von Krohl, XLV. 43.

Myom. Ueber die intraperitoneale Stielbehandlung bei der Myomectomie, von Zweifel, XLI. 62. — Ein Beitrag zur Discussion über die retroperitoneale Stielversorgung nach Chrobak bei den abdominalen Myomoperationen, von Johannovsky, XLII. 353. — Zur Myomotomie mit intraperitonealer Stielbehandlung, von Leopold, XLIII. 181. — Ueber die Histogenese und Aetiologie der Uterusmyome, von Gottschalk, XLIII. 534. — Ueber die Erfolge der Castration bei Myomen, von Hermes, XLVIII. 103. — Zur operativen Behandlung der Myome während der Schwangerschaft und Geburt, von Apfelstedt, XLVIII. 131.

Myoma sarcomatosum. Zur Lehre vom Myoma sarcomatosum und über die sog. Endotheliome der Gebärmutter, von Pick, XLIX. 1.

Nabelkrankheiten. Beobachtungen an 1000 Neugeborenen über Nabelkrankheiten und die von ihnen ausgehenden Infectionen des Organismus, von Eröss, XLI. 409. — Ueber die Heilung und Behandlung des Nabels, von Doktor, XLV. 539.

Nabelschnur. Erfolgreiche Operation eines Nabelschnurbruches durch Laparotomie, von Runge, XLI. 121. — Beitrag zur Casuistik der Nabelschnurverletzungen unter der Geburt, von Westphalen, XLV. 94.

Nachgeburt s. Placenta.

Digitized by Google

Narkose. Ueber die Einwirkung des Chloroforms auf den normalen Geburtsverlauf nach Untersuchungen mit dem Tokodynamometer, von Dönhoff, XLII. 305.

Neugeborene. Ueber die Krankheitsverhältnisse der Neugeborenen an der I. geburtshilflichen Klinik der Königl. ungar. Universität Ofen-Pest, von Eröss, XLIII. 306. — Die Temperaturverhältnisse in der 1. Lebenswoche, von Feis, XLIII. 463. — Anatomische und physiologische Untersuchungen über den Blutkreislauf beim Neugeborenen, von Strassmann, XLV. 383. — Die Ursachen der Lungenathmung des Neugeborenen, von Runge, XLVI. 512. — Ueber den Werth der einzelnen Reifezeichen der Neugeborenen, von Frank, XLVIII. 163.

Nervenlähmung. Ueber Nervenlähmung im Gebiete des Nervus ischiadicus infolge von Entbindungen, von Hünermann, XLII. 489.

Operationsverfahren. Ueber abdominale und vaginale Operationsverfahren, von Landau, XLVI. 101.

Osteomalakie. Osteomalakie, Porro-Operation mit Versenkung des Stumpfes, von Runge, XLI. 116. — Quantitative Bestimmung des Calciums, Magnesiums und der Phosphorsäure im Harn und Koth bei Osteomalakie, von Neumann, XLVII. 202. — Weitere Beiträge zur Lehre von der Osteomalakie, von Fehling, XLVIII. 472. — Anatomische Untersuchung der Ovarien in Fällen von Osteomalakie, von Rossier, XLVIII. 606. — Die Heilung der Osteomalacie mittelst Castration, von Polgár, XLIX. 30. — Die in den Jahren 1890—94 in der Frauenklinik zu Göttingen operirten Fälle von Osteomalacie, von Frh. von dem Bussche-Haddenhausen, XLIX. 100.

Ovariotomie. Gravida mit congenital verlagerter Niere und Ovarialtumor. Ovariotomie im V. Monat, künstliche Einleitung der Geburt im X. Monat, glücklicher Ausgang für Mutter und Kind, von Runge, XLI. 99. — Die Ovariotomie in der Schwangerschaft; ein casuistischer Beitrag, von Dsirne, XLII. 415.

Ovarium. Zur Kenntniss des Endothelioma ovarii, von Rosthorn, XLI. 328. — Ueber Carcinom und Endotheliom des Eierstockes, von Müller, XLII. 387. — Zur pathologischen Anatomie der Eierstöcke (Salpingo-oophoritis), von Popoff, XLIII. 293. — Ueber Ovarialsarcome, von Amann, XLVI. 484. — Zur Kenntniss überzähliger Eierstöcke, von Ruppolt, XLVII. 646. — Ueber Anordnung und Endigungsweise der Nerven im Ovarium, von Mandl, XLVIII. 376. — Anatomische Untersuchung der Ovarien in Fällen von Osteomalakie, von Rossier, XLVIII. 606.

Ovulation s. Menstruation.

Paramucin, von Mitjukoff, XLIX. 278.

Parasiten. Ueber Parasiten im Uteruscarcinom, von Müller, XLVIII. 361.

Parovarium. Zur Morphologie und Histologie der Tuben und des Parovariums beim Menschen während des intra- und extrauterinen Lebens bis zur Pubertät, von Popoff, XLIV. 275.

Pessarien. Zur Warnung beim Gebrauch von Scheidenpessarien. Bericht über die Casuistik einiger deletären Nebenwirkungen unzweckmässiger, vernachlässigter und vergessener Scheidenpessarien auf Grund von 242 Fällen aus der Literatur und Praxis, von Neugebauer (Franz Ludwig), XLIII. 373.

Placenta. Placenta praevia totalis. Ausgetragenes Kind. Tod nach Ausführung der combinirten Wendung an akuter Anämie, von Runge, XLI. 110. — Ueber das abwartende Verfahren in der Nachgeburtsperiode, von Beaucamp, XLII. 103. — Ueber die Entwicklung des mütterlichen Blutkreislaufes in der menschlichen Placenta, von Bumm, XLIII. 181. — Ueber das Sarcom der Chorionzotten, nebst Bemerkungen über das Wesen der bösartigen Geschwülste im Allgemeinen, von Gottschalk, XLVI. 1. — Ueber vorzeitige Lösung der normal sitzenden Placenta, von v. Weiss, XLVI. 256. — Ueber das Credésche Verfahren in der Nachgeburtsperiode, von Pelzer, XLVII. 447.

Digitized by Google

Polymastie. Ein seltener Fall von Polymastie, von Goldberger. XLIX. 272.

Prolapsoperationen. Ueber Prolapsoperationen der Züricher Frauenklinik aus den Jahren 1888—91, von Schmid, XLVIII. 435.

Protozoen. Ueber das Vorhandensein von Protozoen bei der Endometritis chronica glandularis, von Rossi Doria, XLVII. 1.

Puerperalfieber. Beitrag zur Lehre von der septischen und pyämischen Infection des Uterus, von Gärtner, XLIII. 252. — Puerperale Infection mit tödtlichem Ausgange, verursacht durch Bacterium coli commune, von Eisenhart, XLVII. 189.

Sarcom. Ein Fall von Sarcoma uteri-deciduocellulare, von Tannen, XLIX. 94. — Ueber einen Fall von Sarcoma ovarii, von Langer, XLIX. 508.

Scheidenausspülung. Vergleichende Untersuchungen über die Entbehrlichkeit der Scheidenausspülungen bei ganz normalen Geburten und über die sogenannte Selbstinfection, von Leopold, XLVII. 580.

Scheidenbacterien. Ueber den Einfluss der Scheidenbacterien auf den Verlauf des Wochenbettes, von Burckhardt, XLV. 71.

Schiefhals. Ueber die Entstehung des sogenannten angeborenen musculären Schiefhalses, von Witzel, XLI. 124. — Zur Aetiologie des Caput obstipum, von Krukenberg, XLVI. 497.

Schwangerschaft. Schwangerschaft bei vollkommenem Verschluss des Gebärmuttermundes nach Amputation der Portio und häufiger Anwendung des Ferrum candens. Entbindung durch den Beckenkanal. Spaltung der Narbe. Kraniotomie, von Runge, XLI. 105. — Primäre Genitaltuberculose in der Schwangerschaft. Fehlgeburt im V. Monat. Tod an Sepsis und akuter Miliartuberculose im Wochenbett, von Hünermann, XLIII. 40. — Ueber Schwangerschaftsniere und Schwangerschaftsnephritis, von Fischer, XLIV. 218.

Stillen. Beitrag zu dem Verhalten des Milchflusses bei Stillenden, von Leube, XLIII. 10.

Symphyse. Ueber Symphysenlockerung und Symphysenruptur, von Braun von Fernwald, XLVII. 104.

Temperaturmessung bei Wöchnerinnen, von Leopold, XLIX. 174.

Tetania. Zwei Fälle von Tetania gravidarum, von Neumann, XLVIII. 499.

Traubenmole. Ueber Traubenmolen, von Kehrer, XLV. 478.

Tube. Beitrag zur Morphogenese der Müller'schen Gänge und über accessorische Tubenostien, von Amann jr., XLII. 133. — Zur Morphologie und Histologie der Tuben und des Parovariums beim Menschen während des intra- und extrauterinen Lebens bis zur Pubertät, von Popoff, XLIV. 275.

Tubenabort. Zur Mechanik des Tubenaborts, von Prochownik, XLIX. 177.

Tubengravidität. Ueber wiederholte Tubengravidität bei derselben Frau, von Abel, XLIV. 55.

Untersuchungen über die Regeneration der Schleimhaut nach Ausschabung der Uteruskörperhöhle, von Werth, XLIX. 369.

Urobilinurie. Ueber den diagnostischen Werth der Urobilinurie für die Gynäkologie, von Mandry, XLV. 446.

Uterus s. Gebärmutter.

Uterusexstirpation. Zur Technik der vaginalen Uterusexstirpation, von Abel, XLVI. 166.

Verhandlungen der V. Versammlung der deutschen Gesellschaft für Gynäkologie in Breslau am 25.—27. Mai 1893, XLIV. 525.

Walcher'sche Hängelage. Die Walcher'sche Hängelage und ihre praktische Verwerthung bei geburtshilflichen Operationen, von Wehle, XLV. 325.

Digitized by Google

Wehen s. Geburt.

Wendung. Weitere Beiträge zur Lehre von der Wendung auf einen Fuss, von Nagel, XLIV. 1.

Wochenbett. Klinische Beobachtungen über die Einwirkung einzelner Mutterkornpräparate (spec. des Cornutins) auf den Verlauf des Wochenbettes, von Krohl, XLV. 43. — Ueber den Einfluss der Scheidenbacterien auf den Verlauf des Wochenbettes, von Burckhardt, XLV. 71.

Wundstarrkrampf. Drei gynäkologische Fälle von Wundstarrkrampf, von Meinert, XLIV. 381.

Zange. Die Prognose der Zangenoperation nach den Erfahrungen an der geburtshilflichen Klinik zu Basel, von Schmid, XLVII. 32.

Digitized by Google

Namenregister zu Band XLI—L

mit kurzer Angabe des Inhaltes der Aufsätze.

(Die römischen Ziffern bedeuten den Band, die arabischen die Seite. — Die gesperrt gedruckten Wörter bezeichnen diejenigen des Sachregisters, unter welchen die vollständige Inhaltsangabe zu suchen ist.)

Abel, Tubengravidität XLIV. 55. — Technik der Laparotomie. XLV. 557. — Uterusexstirpation. XLVI. 166.

Amann jr., Müller'sche Gänge und accessorische Tubenostien. XLII. 133. — Ovarialsarcome s. Geschwülste oder Ovarium. XLVI. 484.

Apfelstedt, Myomoperation während Schwangerschaft und Geburt. XLVIII. 131.

Apfelstedt u. Aschoff, Ueber bösartige Tumoren der Chorionzotten. L. 511.

Bársony, Kraniotomie. XLI. 337.

Basch, Der menschliche Milchapparat. XLIV. 15.

Baumm, Drei Harnleiter s. Harnorgane. XLII. 329.

Beaucamp, Nachgeburtsperiode s. Placenta. XLII. 103.

Beuttner, Künstliche Frühgeburt bei Beckenenge. XLVIII. 269.

Bidder, Eklampsie. XLIV. 165.

Boeckh, Zwergbecken. XLIII. 347.

Boryssowicz, Sattelförmige Amputation der Vaginalportion. XLIV. 332.

Braun von Fernwald, Lockerung und Ruptur der Symphyse. XLVII. 104.

Bumm, Mütterlicher Blutkreislauf in der Placenta. XLIII. 181.

Burckhardt, Scheidenbacterien und Wochenbett. XLV. 71.

Frh. von dem Bussche-Haddenhausen, Die in den Jahren 1890—1894 in der Frauenklinik zu Göttingen operirten Fälle von Osteomalacie. XLIX. 100.

Colpe, Hefezellen als Krankheitserreger in den Genitalien. XLVII. 635.

De Seigneux, Unteres Uterinsegment s. Gebärmutter. XLII. 457.

von Dittel, Uterusruptur s. Gebärmutter. XLIV. 393.

Dobbert, Uterusschleimhaut bei ectopischer Schwangerschaft. XLVII. 224.

Dönhoff, Chloroform bei der Geburt, s. auch Narkose. XLII. 305.

Doktor, Behandlung des Nabels, s. Nabelkrankheiten. XLV. 539.

Drucker, Harnleiterscheidenfistel. XLIII. 265.

Dsirne, Ovariotomie. XLII. 415.

Dührssen, Anatomie, Physiologie und Pathologie der Portio vaginalis uteri, s. Gebärmutter. XLI. 259. — Eklampsie. XLII. 513; XLIII. 49. — Cervix- und Scheidendamm-Einschnitte, s. Geburt. XLIV. 413. — Vaginale Operation der mobilen und fixirten Retroflexio uteri, s. Gebärmutter. XLVII. 284. — Ueber die Technik und die Indicationen der

Digitized by Google

vaginalen Hysterectomie, speciell bei schwerer Adnexerkrankung. (Mit 2 Abbildungen im Text.) XLIX. 324.

Ehrendorfer, Myofibrom und Carcinom in der Gebärmutter, s. Myom. XLII. 255.

Eisenhart, Bacterium coli commune als Ursache von tödtlichem Puerperalfieber. XLVII. 189.

Eröss, Nabelkrankheiten. XLI. 409. — Krankheitsverhältnisse der Neugeborenen. XLIII. 306.

Fabricius, Ueber Cysten an den Tuben, am Uterus und dessen Umgebung. L. 385.

Fehling, Pseudohermaphrodismus, s. auch Geschlechtsorgane. XLII. 561. — Osteomalakie. XLVIII. 472.

Feis, Temperaturverhältnisse des Neugeborenen. XLIII. 463. — Wirkung des Harnstoffes auf Uterus und Fötus. XLVI. 147. — Intrauterine Leichenstarre. XLVI. 384.

Fischer, Schwangerschafts-Niere und Nephritis. XLIV. 218.

Fränkel, Die Histologie der Blasenmolen und ihre Beziehungen zu den malignen, von den Chorionzotten (Decidua) ausgehenden Uterustumoren. (Mit 5 Abbildungen auf Tafel XV.) XLIX. 481.

Fraenkel, E., Corpus-luteum-Cysten. XLVIII. 1.

— **F.**, Decidua circumflexa. XLVII. 139. — Uteruscarcinom vom Epithel der Chorionzotten ausgehend, s. Gebärmutter und Geschwülste. XLVIII. 80.

Frank, Genitalaffectionen und Magenbeschwerden, s. auch Geschlechtsorgane. XLV. 118. — Reifezeichen der Neugeborenen. XLVIII. 163.

Fritsch, Zur Hebammenreform. XLIX. 75.

Gärtner, Sepsis und Pyämie des Uterus, s. auch Puerperalfieber. XLIII. 252. — Bacterium bei Melaena neonatorum. XLV. 274.

v. **Gawronsky**, Verbreitung und Endigung der Genitalnerven, s. Geschlechtsorgane. XLVII. 271.

Görl, Cyste im Hymen. XLII. 381.

Goldberg, Eklampsie. XLI. 295; XLII. 87.

Goldberger, Ein seltener Fall von Polymastie. XLIX. 272.

Gottschalk, Uterusmyome. XLIII. 534. — Sarcom der Chorionzotten, s. Geschwülste und Placenta. XLVI. 1. — Retroversio uteri gravidi. XLVI. 358. — Spontane, durch Geschwulst bedingte Gebärmutterumstülpung. XLVIII. 324.

Gottschalk und **Immerwahr**, Ueber die im weiblichen Genitalapparate vorkommenden Bakterien in ihren Beziehungen zur Endometritis. L. 406.

Gusserow, Ascites. XLII. 469.

Gubaroff, Ueber die Drainirung der Peritonealhöhle in Bezug auf ihre klinische Anwendung und Anwendbarkeit. XLIX. 242.

Gutzwiller, Gleichzeitige Extra- und Intrauteringravidität, s. Extrauterinschwangerschaft. XLIII. 223.

Hauser, Supravaginale Amputation, s. auch Gebärmutter. XLI. 222.

Heil, Fimbrienstrom und Ueberwanderung des Eies in die Tube. XLIII. 503. — Angeborener Prolapsus uteri et vaginae. XLVIII. 155.

Hermes, Erfolge der Castration bei Myomen. XLVIII. 103.

Himmelfarb, Anomalien der Geschlechtsorgane; Anus praeternaturalis vestibularis. XLII. 372. — Incontinentia urinae, s. Harnorgane. XLIV. 312.

Hochstetter, Harnleiterscheiden-Fisteln. XLV. 106.

Holländer, Vom Mastdarm ausgehende Geburtsstörungen. XLIV. 149.

Digitized by Google

Hünermann, Nervenlähmung infolge von Geburten. XLII. 489. — Genitaltuberculose in der Schwangerschaft. XLIII. 40.

Johannovsky, Myomoperation. XLII. 353.

Kehrer, Traubenmolen. XLV. 478.

Klein, Geburt bei Spaltbecken. XLIII. 549.

Klien, Lymphangioendothelioma cavernosum haemorrhagicum, s. Geschwülste. XLVI. 292. — Deciduo-Sarcoma uteri gigantocellulare. s. Geschwülste. XLVII. 243.

Kocks, Forensische Bedeutung der Geburtstraumen. XLIII. 1.

Konikow, Entwicklung des Beckens. XLV. 19.

Krohl, Einfluss von Mutterkornpräparaten auf den Wochenbettsverlauf. XLV. 43.

Krukenberg, Cervix- und Scheidendamm-Einschnitte, s. Geburt. XLII. 214. — Aetiologie des Caput obstipum, s. Schiefhals. XLVI. 497.

Landau, Abdominale und vaginale Operationsverfahren. XLVI. 101. — Beckenabscesse. XLVI. 397.

— und **Rheinstein**, Schleimhäute bei Genitalanomalien und Tubenmenstruation, s. Geschlechtsorgane und Tube. XLII. 273.

Langer, Ueber Corpus-luteum-Abscesse. (Mit 3 Abbildungen auf Taf. III.) XLIX. 87. — Ueber einen Fall von Sarcoma ovarii. (Mit 6 Abbildungen auf Tafel XVI u. XVII.) XLIX. 508.

Lanz, Alquié-Alexander'sche Operation bei Prolapsus und Retroflexio uteri. XLIV. 348.

Leopold, Gedächtnissrede für Credé. XLII. 193. — Myomotomie. XLIII. 181. — Entbehrlichkeit der Scheidenausspülungen und Selbstinfection. s. auch Geburt. XLVII. 580. — Temperaturmessung bei Wöchnerinnen. XLIX. 174.

— und **Mironoff**, Menstruation und Ovulation. XLV. 506.

— und **Spörlin**, Leitung von Geburten nur durch äussere Untersuchung. XLV. 339.

— und **Orb**, Die Leitung normaler Geburten nur durch äussere Untersuchung. XLIX. 304.

Leube, Milchfluss, s. Stillen. XLIII. 10.

Lode, Wanderung des Eies vom Ovarium zur Tube. XLV. 295.

Ludwig, Frauenmilch und Colostrum bei Krankheiten. XLVI. 342.

Mackenrodt, Ursachen der verschiedenen Lagen des Uterus. XLVIII. 393.

Mandl, Anatomie der Nerven im Ovarium. XLVIII. 376.

Mandry, Diagnostischer Werth der Urobilinurie. XLV. 466.

Meinert, Wundstarrkrampf. XLIV. 381.

Mendes de Leon, Pathologie der Uterus-Mucosa. XLVII. 497.

Merz, Behandlung der Uterusruptur. XLV. 181.

Meyer, Tuberculose der Cervix uteri. XLV. 564.

Mironoff, Menstruation und Ovulation. XLV. 506.

Mitjukoff, Ueber das Paramucin. XLIX. 278.

Mueller, Erschwerung der Geburt durch erweiterte kindliche Harnblase. XLVII. 130.

Müller, Carcinom und Endotheliom des Eierstockes. XLII. 387. — Beiträge aus der Klinik von Gusserow. XLIV. 263. — Parasiten im Uteruscarcinom, s. auch Gebärmutter. XLVIII. 361.

Münder, Geburt im frühen Alter. XLV. 1.

Digitized by Google

Nagel, Uterus des Embryos. XLI. 244. — Wendung. XLIV. 1. — Achsenzugzange. XLIV. 183. — Entwicklung der Genitalien, s. Geschlechtsorgane. XLV. 453.

Neugebauer (Franz Ludwig), Scheidenpessarien. XLIII. 373.

Neumann, Calcium, Magnesium und Phosphorsäure im Harn und Koth bei Osteomalakie. XLVII. 202. — Function beider Nieren, s. Harnorgane. XLVII. 467. — Tetania gravidarum. XLVIII. 499.

Pelzer, Wehenerregung durch Glycerininjectionen in den Uterus, s. Geburt. XLII. 220. — Das Credé'sche Verfahren in der Nachgeburtsperiode, s. Geburt und Placenta. XLVII. 447.

Peters, Ein Beitrag zur Lehre des coxalgischen Beckens und der Synostose des Ileosacralgelenkes. L. 433.

Pfannenstiel, Papilläre Geschwülste des Ovariums. XLVIII. 507.

Pick, Sarcoma der kindlichen Genitalien und primäres Scheidensarcom der Erwachsenen, s. Geschwülste. XLVI. 191. — Gebärmuttersarcome, s. Geschwülste. XLVIII. 24. — Zur Lehre vom Myoma sarcomatosum und über die sogen. Endotheliome der Gebärmutter. (Mit 4 Abbildungen auf Tafel I.) XLIX. 1.

Popoff, Salpingo-oophoritis, s. Ovarium. XLIII. 293. — Histologie der Tuben und des Parovariums. XLIV. 275. — Hämorrhagischer Infarct des Uterus. XLVII. 12.

Polgár, Die Heilung der Osteomalacie mittelst Castration. (Mit 2 Abbildungen im Text.) XLIX. 30.

Prochownik, Zur Mechanik des Tubenaborts. (Mit 18 Abbildungen auf Tafel V—VIII.) XLIX. 177.

Reinicke, Bakteriologische Untersuchungen über die Desinfection der Hände. XLIX. 515.

Rheinstein, Schleimhäute bei Genitalanomalien und Tubenmenstruation, s. Geschlechtsorgane. XLII. 273.

Rosenthal, Enges Becken und Kolpeurynter. XLV. 139.

Rösing, Experimentelle Untersuchungen über die Brauchbarkeit verschiedener Uteruskatheter. (Mit 16 Abbildungen im Text.) XLIX. 262.

Rossa, Vorzeitiger Meconiumabgang, s. auch Geburt. XLVI. 303.

Rossi Doria, Protozoen bei Endometritis. XLVII. 1.

Rossier, Anatomie der Ovarien bei Osteomalakie. XLVIII. 606.

Rosthorn, Endothelioma ovarii, s. auch Geschwülste. XLI. 328.

Runge, Mittheilungen aus der Göttinger Frauenklinik. XLI. 86. — Ovariotomie bei einer Gravida. XLI. 99. — Schwangerschaft und Entbindung bei vollkommenem Verschluss des Muttermundes. XLI. 105. — Placenta praevia totalis. XLI. 110. — Porro-Operation wegen Osteomalakie, s. auch Kaiserschnitt. XLI. 116. — Nabelschnurbruch. XLI. 121. — Ursachen der Lungenathmung des Neugeborenen. XLVI. 512.

Ruppolt, Ueberzählige Eierstöcke. XLVII. 646.

Sänger, Sarcoma uteri deciduo-cellulare, s. Geschwülste. XLIV. 89.

Sarwey, Missgeburt. XLIII. 162. — Missbildung. XLVI. 503.

Schmid, Prognose der Zangenoperation. XLVII. 32. — Prolapsoperationen. XLVIII. 435.

Schmidt, Ikterus neonatorum. XLV. 285.

Schönheimer, Pathologie und Symptomatologie der Menstruation. XLIV. 304. — Krebs des Gebärmutterkörpers. XLV. 157.

Schweizer, Carcinoma glandulae Bartholini, s. Bartholini'sche Drüse und Geschwülste. XLIV. 322.

Digitized by Google

Schwertassek, Sarcomatös degenerirte Ovariencyste, s. Cyste und Geschwülste. XLVII. 568.

Schwyzer, Lageveränderungen des Uterus. XLI. 209. — Erweiterung der fötalen Harnblase als Geburtshinderniss. XLIII. 333.

Semb, Uterusschleimhaut bei Myomen, s. Gebärmutter. XLIII. 200.

v. **Sicherer**, Uterus bicornis bicollis, Pyometra und Pyocolpos, s. Gebärmutter. XLII. 339.

Spörlin, Leitung von Geburten nur durch äussere Untersuchung. XLV. 339.

Strassmann, Aeussere und combinirte geburtshilfliche Verfahren. XLIX. 124. — Bericht über die Verhandlungen der Abtheilung für Geburtshilfe und Gynäkologie auf der 65. Versammlung der Gesellschaft deutscher Naturforscher und Aerzte in Nürnberg 1893. XLV. 371. — Blutkreislauf beim Neugeborenen. XLV. 383. — Missbildungen. XLVII. 454. — Geburt bei antefixirtem Uterus. L. 473.

Tannen, Ein Fall von Sarcoma uteri-deciduocellulare. (Mit 2 Abbildungen auf Tafel IV.) XLIX. 94.

Tauffer, Chirurgie der Ureteren und Nieren, s. Harnorgane. XLVI. 531.

Theilhaber, Uteruscarcinom bei Schwangerschaft und Geburt, s. Gebärmutter und Geschwülste. XLVII. 56. — Die Beziehungen der Basedow'schen Krankheit zu den Veränderungen der weiblichen Genitalorgane. XLIX. 57.

van Tussenbrock und **Mendes de Leon**, Pathologie der Uterusmucosa. XLVII. 497.

Tschudy, Sectio caesarea nach Porro bei Uterus didelphys. (Mit 3 Abbildungen im Text.) XLIX. 471.

Valenta Edl. v. Marchthurn, Ein Beitrag zur künstlichen Unterbrechung der Schwangerschaft aus psychopathischen Gründen. XLIX. 168.

v. **Velits**, Kraniotomie oder Kaiserschnitt? XLIII. 196.

Voigt, Endothelioma ovarii, s. Geschwülste. XLVII. 560. — Fall von Kaiserschnitt nach Porro in der Schwangerschaft wegen malignen Ovarialtumors nebst Beitrag zur Pathologie des Corpus luteum. (Mit 4 Abbildungen auf Tafel II.) XLIX. 43.

Walthard, Bacterien im Genitalsecret in Schwangerschaft und Wochenbett. XLVIII. 201.

Wegscheider, Kyphotisch-querverengtes Becken. XLII. 229.

Wehle, Verhandlungen der V. Versammlung der deutschen Gesellschaft für Gynäkologie in Breslau 1893. XLIV. 525. — Walcher'sche Hängelage, s. auch Geburt. XLV. 325.

v. **Weiss**, Vorzeitige Lösung der normal sitzenden Placenta. LXVI. 256.

Werth, Haematometra. XLVIII. 422. — Untersuchungen über die Regeneration der Schleimhaut nach Ausschabung der Uteruskörperhöhle. (Mit 21 Abbildungen auf Tafel IX—XIV und 6 Abbildungen im Text.) XLIX. 369.

Wertheim, Ascendirende Gonorrhoe. XLII. 1.

Westphalen, Nabelschnurverletzungen in der Geburt. XLV. 94.

Witzel, Schiefhals. XLI. 124.

Wyder, Extrauterinschwangerschaft. XLI. 153.

Zweifel, Extrauteringravidität und retrouterine Haematome, s. auch Extrauterinschwangerschaft. XLI. 1. — Myomectomie. XLI. 62.

Gedruckt bei L. Schumacher in Berlin.

Digitized by Google

47

ARCHIV

FÜR

GYNAEKOLOGIE.

HERAUSGEGEBEN VON

F. BIRNBAUM IN TRIER, BÖRNER IN GRAZ, G. BRAUN IN WIEN, BUMM IN BASEL, CHROBAK IN WIEN, EHRENDORFER IN INNSBRUCK, FEHLING IN HALLE, FRITSCH IN BONN, GUSSEROW IN BERLIN, KEHRER IN HEIDELBERG, VON KEZMARSZKY IN BUDAPEST, KRUKENBERG IN BONN, LAHS IN MARBURG, L. LANDAU IN BERLIN, LEOPOLD IN DRESDEN, P. MÜLLER IN BERN, VON ROKITANSKY IN GRAZ, VON ROSTHORN IN PRAG, RUNGE IN GÖTTINGEN, SÄNGER IN LEIPZIG, VON SÄXINGER IN TÜBINGEN, SCHATZ IN ROSTOCK, SCHAUTA IN WIEN, SPAETH IN WIEN, TAUFFER IN BUDAPEST, VON VALENTA IN LAIBACH, WERTH IN KIEL, WIENER IN BRESLAU, VON WINCKEL IN MÜNCHEN, WYDER IN ZÜRICH, ZWEIFEL IN LEIPZIG

A 5-77 L.53
B.50

REDIGIRT VON

GUSSEROW UND LEOPOLD.

FÜNFZIGSTER BAND.

Erstes Heft.

Mit 2 lithographirten Tafeln und 2 Abbildungen im Text.

BERLIN 1895.

VERLAG VON AUGUST HIRSCHWALD.

N.W. Unter den Linden No. 68.

Digitized by Google

Im Verlage von **August Hirschwald** in Berlin erschien soeben:

ENCYKLOPAEDIE
DER
THERAPIE.

Herausgegeben
von Geh. Med.-Rath Prof. Dr. **O. Liebreich.**
Unter Mitwirkung von
Pr.-Docent Dr. **M. Mendelsohn** und San.-Rath Dr. **A. Würzburg.**
Erster Band. Erste Abtheilung. gr. 8. 1895. Preis 8 Mark.

Liebreich's Encyklopädie der Therapie, ein vollständiges und wohl das praktischste therapeutische Nachschlagewerk, welches bisher erschienen ist, wird in drei Bänden circa 160 Druckbogen umfassen, und in 9 Abtheilungen von etwa gleichem Umfang und Preis innerhalb der nächsten 2 Jahre ausgegeben werden. Gef. Bestellungen bei allen Buchhandlungen.

Die mikroskopische
Technik und Diagnostik
in der gynäkologischen Praxis
von Dr. **Karl Abel.**
1895. gr. 8. Mit 39 Abbildungen im Text. 3 M.

Vorlesungen
über
Kinderkrankheiten.
Ein Handbuch für Aerzte und Studirende
von Geh. Rath Prof. Dr. **E. Henoch.**
Achte Auflage. 1895. gr. 8. 17 M.

Praktische Grundzüge
der Gynäkologie.
Ein Handbuch der Frauenkrankheiten für praktische Aerzte
von San.-Rath Dr. **A. Rheinstaedter.**
Zweite Aufl. 1892. gr. 8. Mit 56 Fig. 10 M.

Jahresbericht
über die
Leistungen und Fortschritte
in der
gesammten Medicin.
Unter Mitwirkung zahlreicher Gelehrten
herausgegeben von
Rudolf Virchow.
Unter Special-Redaction von
E. Gurlt und **C. Posner.**
XXIX. Jahrg. Bericht für das Jahr 1894.
2 Bände (6 Abtheilungen). Preis des Jahrgangs 37 Mark.

Die
Serumtherapie der Diphtherie
nach den Beobachtungen im Kaiser- und Kaiserin-Friedrich-Kinderkrankenhaus in Berlin
von Prof. Dr. **Ad. Baginsky.**
1895. gr. 8. Preis 10 M.

Verhandlungen
des
X. Internationalen medic. Congresses.
Herausgegeben
von dem Redactions-Comité.
III. Band. 10. Abtheilung. Gynäkologie und Geburtshülfe. 1891. gr. 8. 5 M.

E. Martin's Handatlas
der
Gynäkologie und Geburtshülfe
herausgegeben von
Prof. Dr. **A. Martin.**
Zweite vermehrte Auflage.
1878. 94 Taf. 4. 20 M.

Zur Geschichte, Technik und Indication der Totalexstirpation der krebsigen Gebärmutter
von Dr. **Th. Landau.**
1893. gr. 8. 1 M. (Sonderabdruck der Berl. klin. Wochenschrift.)

Die Wanderniere der Frauen
von Prof. Dr. **Leop. Landau.**
1881. gr. 8. Mit 9 Holzschn. 2 M. 40.

Digitized by Google

Verlag von **August Hirschwald** in Berlin.

Soeben erschien:

Medicinal-Kalender 1896.

Mit Genehmigung
Sr. Exc. des Herrn Ministers der Med.-Angelegenheiten
und mit Benutzung der Ministerial-Acten
herausgegeben von
Dr. **A. Wernich**, Reg.- u. Med.-Rath in Berlin.

Zwei Theile. (I. als Taschenbuch elegant in Leder gebd., mit Bleistift, II. brochirt.) **4 Mark 50.** (I. desgl. mit Papier durchschossen.) 5 **Mark.**

Grundriss
der klinischen Bakteriologie
für Aerzte und Studirende
von
Dr. **Felix Klemperer** und Dr. **Ernst Levy**,
Privatdocenten der Universität Strassburg i. Els.
1894. gr. 8. 8 M.

Mikrophotographischer
Atlas der Bakterienkunde
von
Prof. Dr. **C. Fränkel** und Prof. Dr. **R. Pfeiffer.**
Zweite Auflage. In 15 Liefg. à Lfg. 4 M.

Diagnostik
der Harnkrankheiten
Vorlesungen zur Einführung in die
Pathologie der Harnwege
von Prof. Dr. **C. Posner.**
1894. 8. Mit 42 Abbildungen und einem symptomatologischen Anhang. 4 M.

Therapie
der Harnkrankheiten.
Vorlesungen für Aerzte und Studirende
von Professor Dr. **C. Posner.**
1895. 8. Mit 11 Abbildungen im Text und einem Anhang von Receptformeln. 4 M.

Die Nebenwirkungen der Arzneimittel.
Pharmakologisch-klinisches Handbuch
von Prof. Dr. **L. Lewin.**
Zweite vollständig umgearb. Auflage.
1893. gr. 8. 18 M.

Die
Serumtherapie der Diphtherie
nach den Beobachtungen im Kaiser- und Kaiserin-Friedrich Kinderkrankenhaus in Berlin
von Prof. Dr. **Ad. Baginsky.**
1895. gr. 8. Preis 10 M.

Verlag von **August Hirschwald** in Berlin.

Soeben erschien:

ENCYKLOPAEDIE
DER
THERAPIE.

Herausgegeben
von
Geh. Med.-Rath Prof. Dr. **O. Liebreich.**
Unter Mitwirkung von
Privat-Docent Dr. **M. Mendelsohn**
und Sanitäts-Rath Dr. **A. Würzburg.**

Erster Band. Erste Abtheilung. gr. 8. 1895. Preis 8 Mark.

Liebreich's Encyklopädie der Therapie, ein vollständiges u. wohl das praktischste therapeutische Nachschlagewerk, welches bisher erschienen ist, wird in drei Bänden circa 160 Druckbogen umfassen, und in 9 Abtheilungen von etwa gleichem Umfang und Preis innerhalb der nächsten 2 Jahre ausgegeben werden.

Die zweite Abtheilung erscheint Anfang Januar 1896. Gef. Bestellungen bei allen Buchhandlungen.

Vorlesungen
über
klinische Gynaekologie
von Prof. Dr. **P. Zweifel.**
1892. gr. 8. Mit 61 Fig. und 14 Taf. 18 M.

Praktische Grundzüge
der Gynäkologie.
Ein Handbuch der Frauenkrankheiten für praktische Aerzte
von San.-Rath Dr. **A. Rheinstaedter.**
Zweite Aufl. 1892. gr. 8. Mit 56 Fig. 10 M

Verlag von **Breitkopf & Härtel** in Leipzig.

Verhandlungen
der
Deutschen Gesellschaft für Gynäkologie.
Sechster Kongress,
abgehalten zu Wien am 5.—7. Juni 1895.
Im Auftrage des Kongresses
herausgegeben von
Dr. R. Chrobak u. **Dr. J. Pfannenstiel**
d. z. Vorsitzender I. Schriftführer
der Deutschen Gesellschaft für Gynäkologie.
Preis M. 17.—, fein geb. M. 18,50.

Diese Verhandlungen enthalten hervorragende Monographien der bedeutendsten deutschen Gynäkologen, und haben einen dauernden wissenschaftlichen Werth.

Digitized by Google

INHALT.

Seite

Fabricius, Ueber Cysten an der Tube, am Uterus und dessen Umgebung. (Mit 7 Abbildungen auf Tafel VIII.) 385

Gottschalk und Immerwahr, Ueber die im weiblichen Genitalcanale vorkommenden Bakterien in ihrer Beziehung zur Endometritis. . 406

Peters, Ein Beitrag zur Lehre des coxalgischen Beckens und der Synostose des Ileosacralgelenkes. (Mit 10 Abbildungen auf Tafel IX bis XI.) 433

Strassmann, Zur Kenntniss des Schwangerschafts- und Geburtsverlaufes bei antefixirtem Uterus. (Mit 3 Abbildungen auf Taf. XII und 3 Abbildungen im Text.) 473

Apfelstedt und Aschoff, Ueber bösartige Tumoren der Chorionzotten. (Mit 8 Abbildungen auf Tafel XIII—XV.) 511

Sachregister zu Band XLI—L 548

Namenregister zu Band XLI—L 556

Den Herren Verfassern werden 10 Sonderabzüge ihrer Arbeit von der Verlagshandlung gleich nach Erscheinen kostenfrei geliefert. Bestellungen einer grösseren Anzahl von Abzügen wolle man gefälligst schon bei der Einsendung der Handschrift machen.

Gedruckt bei L. Schumacher in Berlin.

Digitized by Google

Digitized by Google

Digitized by Google

Digitized by Google

Digitized by Google